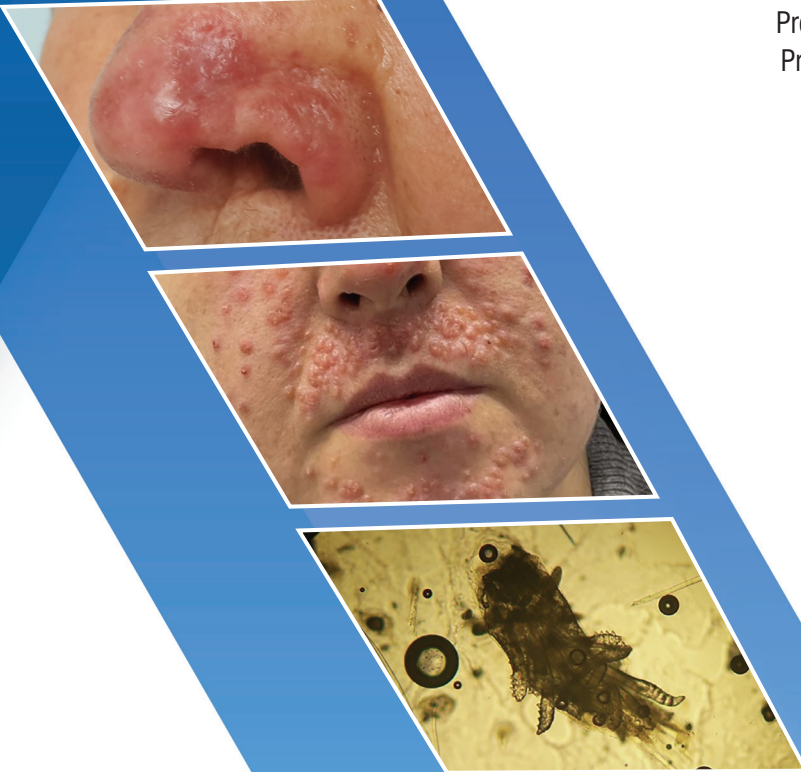


ROZASE TANI VE TEDAVİ KİTABI

EDİTÖRLER

Prof. Dr. Ayşe Serap KARADAĞ

Prof. Dr. Hayriye SARICAOĞLU



ROZASE TANI VE TEDAVİ KİTABI

EDİTÖRLER

Prof. Dr. Ayşe Serap KARADAĞ
Prof. Dr. Hayriye SARICAOĞLU

MART 2025



ROZASE TANI VE TEDAVİ KİTABI

Basım Tarihi: Galenos Yayınevi, İstanbul, Mart 2025

Kitabı hazırlayanlar ve yayıncı sarf malzeme, ilaç seçimi ve ilaç dozları dahil olmak üzere yapılan tüm tanı ve tedavi önerilerinin yayın tarihinde kabul edilen standartlara ve klinik uygulamaya uyumlu olmasına özen göstermiştir. Bununla birlikte yeni araştırma sonuçları ve yasal düzenlemeler klinik standartları sürekli olarak değiştirdiği için, ilaç prospektüslerinde yer alan doz önerileri, uyarılar ve kontrendikasyonların kontrol edilmesi gereklidir. Bu durum özellikle yeni ve az kullanılan ilaçlar için geçerlidir. Tüm ilaç tedavileri, taşıdığı riskler ve beklenen yarar ışığında, her bir hasta için bireysel olarak değerlendirilmelidir. Bu kitabın amacı güncel bilgilerin aktarılması olup, verilen bilgiler bireysel tanı ve tedavinin yerini tutmamaktadır. Öneri niteliğinde olan bilgiler, ilgili tüm tıbbi durumlar için geçerli değildir. Klinik pratikte uygulanacak olan işlemler, hastaların bireysel olarak değerlendirilmesi sonucunda belirlenmelidir. Yazıların içerik ve özgünlük ile ilgili sorumlulukları yazarlara aittir.

Yayımlanan yazıların bilimsel ve hukuki sorumluluğu yazarlarına aittir. Yazıların içeriğinden ve kaynakların doğruluğundan yazarlar sorumludur. Editörler, danışmanlar ve yayıncı, kitaptaki hatalardan veya bilgilerin kullanımından doğacak olan sonuçlardan dolayı sorumluluk kabul etmez.

Tüm hakları saklıdır.

Bu kitabın hiçbir bölümü Deri ve Zührevi Hastalıklar Derneği'nden yazılı izin alınmaksızın çoğaltılamaz, elektronik ortamda saklanamaz, elektronik ve fotografik olarak kopyalanamaz ve herhangi bir şekilde yayınlanamaz.

Yayına Hazırlık

Galenos Yayınevi Tic. Ltd. Şti.

Molla Gürani Mh. Kaçamak Sk. No: 21, 34093 Fındıkzade, İstanbul, Türkiye

Tel.: +90 (530) 177 30 97 / +90 (539) 307 32 03 **Yayıncı Sertifika No:** 14521

Web: www.galenos.com.tr **e-posta:** info@galenos.com.tr

Baskı

Özgün Basım Tanıtım San. Tic. Ltd. Şti.

Yeşilce Mah. Aytekin Sok. Oto Sanayi Sitesi No: 21 Kat: 2 Seyrantepe Sanayi, Kağıthane, İstanbul, Türkiye

Tel.: +90 (212) 280 00 09 **Sertifika No:** 48150

ROZASE TANI VE TEDAVİ KİTABI

YAZARLAR

Ahmet Kağan Özdemir

Erzincan Binali Yıldırım Üniversitesi, Mengücek Gazi Eğitim ve Araştırma Hastanesi, Deri ve Zührevi Hastalıklar Kliniği, Erzincan, Türkiye

ORCID: orcid.org/0000-0002-0930-7215

Arzu Ataseven

Özel Muayenehane, Deri ve Zührevi Hastalıklar Kliniği, Antalya, Türkiye

ORCID: orcid.org/0000-0001-5372-0712

Aslan Yüreklı

Sağlık Bilimleri Üniversitesi, Gülhane Eğitim ve Araştırma Hastanesi, Deri ve Zührevi Hastalıklar Kliniği, Ankara, Türkiye

ORCID: orcid.org/0000-0003-2812-2133

Aysun Şıkar Aktürk

Kocaeli Üniversitesi Tıp Fakültesi, Deri ve Zührevi Hastalıklar Anabilim Dalı, Kocaeli, Türkiye

ORCID: orcid.org/0000-0002-8137-2126

Ayşe Serap Karadağ

Özel Muayenehane, Deri ve Zührevi Hastalıklar Kliniği, İstanbul, Türkiye

ORCID: orcid.org/0000-0003-4333-8274

Ayşegül Yalçınkaya İyidal

Ankara Bilkent Şehir Hastanesi, Deri ve Zührevi Hastalıkları Kliniği, Ankara, Türkiye

ORCID: orcid.org/0000-0002-1468-6993

Ayten Ferahbaş Kesikoğlu

Acıbadem Kadıköy Dr Şinasi Can Hastanesi, Dermatoloji Kliniği, İstanbul, Türkiye

ORCID: orcid.org/0000-0002-8121-2093

Bengü Çevirgen Cemil

Sağlık Bilimleri Üniversitesi, Dışkapı Yıldırım Beyazıt Eğitim ve Araştırma Hastanesi, Deri ve Zührevi Hastalıklar Kliniği, Ankara, Türkiye

ORCID: orcid.org/0000-0002-2013-8635

Berkay Temel

Ankara Eğitim ve Araştırma Hastanesi, Deri ve Zührevi Hastalıklar Kliniği, Ankara

ORCID: orcid.org/0000-0001-5528-9006

Berna Aksoy

Biruni Üniversitesi Tıp Fakültesi, Deri ve Zührevi Hastalıklar Anabilim Dalı, İstanbul, Türkiye

ORCID: orcid.org/0000-0003-2346-1865

Burhan Engin

İstanbul Üniversitesi-Cerrahpaşa, Cerrahpaşa Tıp Fakültesi, Deri ve Zührevi Hastalıkları Anabilim Dalı, İstanbul, Türkiye

ORCID: orcid.org/0000-0002-5140-1926

Cemile Tuğba Altunel

Başkent Üniversitesi Tıp Fakültesi, Deri ve Zührevi Hastalıklar Anabilim Dalı, Ankara, Türkiye

ORCID: orcid.org/0000-0002-2609-8208

Duygu Gülseren

Hacettepe Üniversitesi Tıp Fakültesi, Deri ve Zührevi Hastalıklar Anabilim Dalı, Ankara, Türkiye

ORCID: orcid.org/0000-0003-1602-726X

Düriye Deniz Demirseren

Ankara Şehir Hastanesi, Deri ve Zührevi Hastalıklar Kliniği, Ankara, Türkiye

ORCID: orcid.org/0000-0002-4480-7792

ROZASE TANI VE TEDAVİ KİTABI

YAZARLAR

Efe Saygın

Medipol Üniversitesi Çamlıca Hastanesi, Göz Hastalıkları Kliniği, İstanbul, Türkiye

ORCID: orcid.org/0000-0002-7190-9890

Esra Ağaoğlu

Eskişehir Osmangazi Üniversitesi Tıp Fakültesi, Deri ve Zührevi Hastalıklar Anabilim Dalı, Eskişehir, Türkiye

ORCID: orcid.org/0000-0001-8985-6224

Ferdi Öztürk

Bursa Uludağ Üniversitesi Tıp Fakültesi, Deri ve Zührevi Hastalıklar Anabilim Dalı, Bursa, Türkiye

ORCID: orcid.org/0000-0001-7659-7120

Göknur Kalkan

Ankara Yıldırım Beyazıt Üniversitesi Tıp Fakültesi, Deri ve Zührevi Hastalıklar Anabilim Dalı, Ankara, Türkiye

ORCID: orcid.org/0000-0002-2358-7938

Hande Ulusal

Biruni Üniversitesi Tıp Fakültesi, Deri ve Zührevi Hastalıklar Anabilim Dalı, İstanbul, Türkiye

ORCID: orcid.org/0000-0002-1849-8279

Hatice Şanlı

Ankara Üniversitesi Tıp Fakültesi, Deri ve Zührevi Hastalıklar Anabilim Dalı, Ankara, Türkiye

ORCID: orcid.org/0000-0002-2960-3126

Hayriye Sarıcaoğlu

Bursa Uludağ Üniversitesi Tıp Fakültesi, Deri ve Zührevi Hastalıklar Anabilim Dalı, Bursa, Türkiye

ORCID: orcid.org/0000-0003-3801-2835

Hilal Kaya Erdoğan

Eskişehir Osmangazi Üniversitesi Tıp Fakültesi, Deri ve Zührevi Hastalıklar Anabilim Dalı, Eskişehir, Türkiye

ORCID: orcid.org/0000-0002-8172-1920

İdil Ünal

Ege Üniversitesi Tıp Fakültesi, Deri ve Zührevi Hastalıkları Anabilim Dalı, İzmir, Türkiye

ORCID: orcid.org/0000-0002-1639-277X

İlknur Kıvanç Altunay

Sağlık Bilimleri Üniversitesi, Şişli Hamidiye Etfal Eğitim ve Araştırma Hastanesi, Deri ve Zührevi Hastalıklar Kliniği, İstanbul, Türkiye

ORCID: orcid.org/0000-0002-1354-7123

İlteriş Oğuz Topal

Sağlık Bilimleri Üniversitesi, Prof. Dr. Cemil Taşcıoğlu Şehir Hastanesi, Deri ve Zührevi Hastalıklar Kliniği, İstanbul, Türkiye

ORCID: orcid.org/0000-0001-8735-9806

Kamer Gündüz

Manisa Celal Bayar Üniversitesi Tıp Fakültesi, Deri ve Zührevi Hastalıklar Anabilim Dalı, Manisa, Türkiye

ORCID: orcid.org/0000-0002-1319-9237

Melek Aslan Kayıran

İstanbul Medeniyet Üniversitesi, Göztepe Prof. Dr. Süleyman Yalçın Şehir Hastanesi, Deri ve Zührevi Hastalıklar Anabilim Dalı, İstanbul, Türkiye

ORCID: orcid.org/0000-0003-4347-3134

Merve Alizada

Mamak Devlet Hastanesi, Deri ve Zührevi Hastalıklar Anabilim Dalı, Ankara, Türkiye

ORCID: orcid.org/0000-0003-2732-9132

Murat Durdu

Başkent Üniversitesi, Adana Dr. Turgut Noyan Uygulama ve Araştırma Merkezi, Deri ve Zührevi Hastalıklar Kliniği, Adana, Türkiye

ORCID: orcid.org/0000-0003-1247-3932

ROZASE TANI VE TEDAVİ KİTABI

YAZARLAR

Neslihan Deniz

Beyşehir Devlet Hastanesi, Deri ve Zührevi Hastalıklar Kliniği, Konya, Türkiye

 **ORCID:** orcid.org/0000-0003-1836-1915

Nilgün Şentürk

Ondokuz Mayıs Üniversitesi Tıp Fakültesi, Deri ve Zührevi Hastalıklar Anabilim Dalı, Samsun, Türkiye

 **ORCID:** orcid.org/0000-0002-5022-8623

Nilsel İlter

Gazi Üniversitesi Tıp Fakültesi Hastanesi, Deri ve Zührevi Hastalıklar Anabilim Dalı, Ankara

 **ORCID:** orcid.org/0000-0001-7614-3102

Pelin Koçyiğit

Ankara Üniversitesi Tıp Fakültesi, Deri ve Zührevi Hastalıklar Anabilim Dalı, Ankara, Türkiye

 **ORCID:** orcid.org/0000-0002-4793-7736

Remzi Karadağ

Veni Vidi Göz Merkezi, Göz Hastalıkları Kliniği, İstanbul, Türkiye

 **ORCID:** orcid.org/0000-0002-7745-0726

Selami Aykut Temiz

Necmettin Erbakan Üniversitesi Tıp Fakültesi, Deri ve Zührevi Hastalıklar Anabilim Dalı, Konya, Türkiye

 **ORCID:** orcid.org/0000-0003-4878-0045

Sema Aytekin

Tekirdağ Namık Kemal Üniversitesi Tıp Fakültesi, Deri ve Zührevi Hastalıklar Kliniği, Tekirdağ, Türkiye

 **ORCID:** orcid.org/0000-0003-1376-1573

Serap Utaş

Acıbadem Sağlık Grubu, Fulya ve Ataşehir Hastaneleri, Deri ve Zührevi Hastalıklar Bölümü, İstanbul, Türkiye

 **ORCID:** orcid.org/0000-0002-5298-7367

Seray Külcü Çakmak

Ankara Bilkent Şehir Hastanesi, Deri ve Zührevi Hastalıkları Kliniği, Ankara, Türkiye

 **ORCID:** orcid.org/0000-0001-8536-5946

Sezin Ünlü Açikel

Ankara Yıldırım Beyazıt Üniversitesi, Ankara Bilkent Şehir Hastanesi, Deri ve Zührevi Hastalıklar Kliniği, Ankara, Türkiye

 **ORCID:** orcid.org/0000-0001-9678-7044

Sibel Ersoy-Evans

Hacettepe Üniversitesi Tıp Fakültesi, Deri ve Zührevi Hastalıklar Anabilim Dalı, Ankara, Türkiye

 **ORCID:** orcid.org/0000-0002-5040-2476

Sümeyye Altıntaş Kakşı

İstanbul Medeniyet Üniversitesi, Göztepe Prof. Dr. Süleyman Yalçın Şehir Hastanesi, Deri ve Zührevi Hastalıklar Anabilim Dalı, İstanbul, Türkiye

 **ORCID:** orcid.org/0000-0002-9809-2497


Ümit Türsen

Mersin Üniversitesi Tıp Fakültesi, Deri ve Zührevi Hastalıklar Kliniği, Konya, Türkiye

 **ORCID:** orcid.org/0000-0002-5807-6759

Yusuf Demir

İstanbul Üniversitesi-Cerrahpaşa, Cerrahpaşa Tıp Fakültesi, Deri ve Zührevi Hastalıkları Anabilim Dalı, İstanbul, Türkiye

 **ORCID:** orcid.org/0000-0003-3307-5917

ROZASE TANI VE TEDAVİ KİTABI

ÖNSÖZ

Rozase son yıllarda sıklığı giderek artan, kronik enflamatuvar bir hastalıktır. Hastaların psikolojilerini çok etkilemektedir. Ne yazık ki uzun yıllar hastalığın tedavisi konusunda hastalara çok etkili çözümler sunulamamış ve çoğu hasta tedaviden umutlarını keserek hayata küsmüştür. Ancak son yıllarda patogeneziyle ilgili daha fazla nokta aydınlatılmış, demodekslerin hastalıktaki etkisi daha fazla farkedilmiş, gerek medikal tedavi gerekse lazer ve ışık sistemleriyle ilgili önemli gelişmeler yaşanmaya başlamıştır. Yeni tedavilerin bir kısmı ülkemizde olmasa da ulaşılabildiğimiz güncel tedavilerle ilgili çok daha etkili sonuçlar alınabilmektedir. Hastalığın tedavisinde başlıca unsurlar koruyucu önlemler, medikal tedavi ve lazer tedavileridir. Hastaların hastalıkları hakkında bilgi sahibi olmaları, hastalığı tetikleyen faktörlerini bilerek onlardan uzak durmaları ve idame tedavi uygulamaları tedavi sonrası hastalısız dönemi uzatacak ve nöksler azalacaktır.

Elinizde aldığınız bu kitap ülkemizin Akne ve Rozase Çalışma Grubu'ndan alanında deneyimli meslektaşlarımızla birlikte hazırladığımız ilk Rozase kitabıdır. Bu kitapta rozase hastalığını her açıdan ayrıntılı ele aldık ve pratiğe yönelik fikirler sunmaya çalıştık.

Herkes için yararlı olması dileğiyle...

Prof. Dr. Ayşe Serap KARADAĞ

Prof. Dr. Hayriye SARICAOĞLU

ROZASE TANI VE TEDAVİ KİTABI

İÇİNDEKİLER

TANI

1. Rozase etiopatogenezi	3
Hilal Kaya Erdoğan, Esra Ağaoğlu	
2. Rozase epidemiyolojisi	10
Ümit Türsen, Neslihan Deniz	
3. Rozase ve demodeks	13
Nilgün Şentürk	
4. Rozasenin klinik özellikleri	20
Aysun Şikar Aktürk	
5. Rozase varyantları	25
Bengü Çevirgen Cemil, Cemile Tuğba Altunel	
6. Oküler rozase	31
Efe Saygın, Remzi Karadağ	
7. Gebede rozase	38
Ahmet Kağan Özdemir, Göknur Kalkan	
8. Pediatrik rozase	44
Duygu Gülseren, Sibel Ersoy-Evans	
9. Rozaseye eşlik eden komorbiditeler	50
Berna Aksoy	
10. Rozasede tetikleyici faktörler	57
Sümeyye Altıntaş Kakşi, Melek Aslan Kayıran	
11. Rozasede tanısal testler	68
Aslan Yürekli, Murat Durdu	
12. Rozase ayırıcı tanısı	74
Kamer Gündüz	
13. Rozase hastaları nelere inanıyor?	80
Sezin Ünlü Açikel, Düriye Deniz Demirseren	

ROZASE TANI VE TEDAVİ KİTABI

TEDAVİ

14. Rozaseye genel yaklaşım	87
İdil Ünal	
15. Rozaseye psikososyal yaklaşım.....	90
İlknur Kıvanç Altunay, İltiş Oğuz Topal	
16. Rozasede diyet.....	95
Serap Utaş	
17. Rozasede kullanılan topikal tedaviler	99
Hatice Şanlı, Merve Alizada	
18. Rozasede sistemik tedavi	109
Ferdi Öztürk, Hayriye Sarıcaoğlu	
19. Demodikoziste tedavi	115
Sema Aytekin	
20. Rozasede lazer ve ışık tedavileri.....	120
Hande Ulusal, Ayşe Serap Karadağ	
21. Rozasede deri bakımı ve derm kozmetik-kozmetik kullanımı	136
Pelin Koçyiğit, Merve Alizada	
22. Rozasede kozmetik tedavi yöntemleri: Neler uygulanabilir? Neler uygulanmamalı? ...	142
Selami Aykut Temiz, Arzu Ataseven	
23. Fimatöz rozase tedavisi.....	145
Burhan Engin, Yusuf Demir	
24. Rozasede idame tedavi	154
Ayten Ferahbaş Kesikoğlu	
25. Rozase'de algoritmik yaklaşım	158
Nilsel İlter, Berkay Temel	
26. Rozasede korunma	164
Ayşegül Yalçınkaya İyidal, Seray Külcü Çakmak	

- 1- Rozase etiyopatogenezi**
Hilal Kaya Erdoğan, Esra Ağaođlu
- 2- Rozase epidemiyolojisi**
Ümit Türsen, Neslihan Deniz
- 3- Rozase ve demodeks**
Nilgün Şentürk
- 4- Rozase klinik özellikleri**
Aysun Şikar Aktürk
- 5- Rozase varyantları**
Bengü Çevirgen Cemil, Cemile Tuğba Altunel
- 6- Oküler rozase**
Efe Saygın, Remzi Karadağ
- 7- Gebede rozase**
Ahmet Kağan Özdemir, Göknur Kalkan
- 8- Pediatrik rozase**
Duygu Gülseren, Sibel Ersoy-Evans
- 9- Rozaseye eşlik eden komorbiditeler**
Berna Aksoy
- 10- Rozasede tetikleyiciler**
Sümeyye Altıntaş Kakşı, Melek Aslan Kayıran
- 11- Rozasede tanısal testler**
Aslan Yürekli, Murat Durdu
- 12- Rozasede ayırıcı tanı**
Kamer Gündüz
- 13- Rozasede hastalar nelere inanıyor?**
Sezin Ünlü Açıkl, Duriye Deniz Demirseren

1. Rozase etiopatogenezi

Etiopathogenesis of rosacea

Hilal Kaya Erdoğan, Esra Aęaoglu

Eskişehir Osmangazi Üniversitesi Tıp Fakültesi, Deri ve Zührevi Hastalıklar Anabilim Dalı, Eskişehir, Türkiye

Giriş

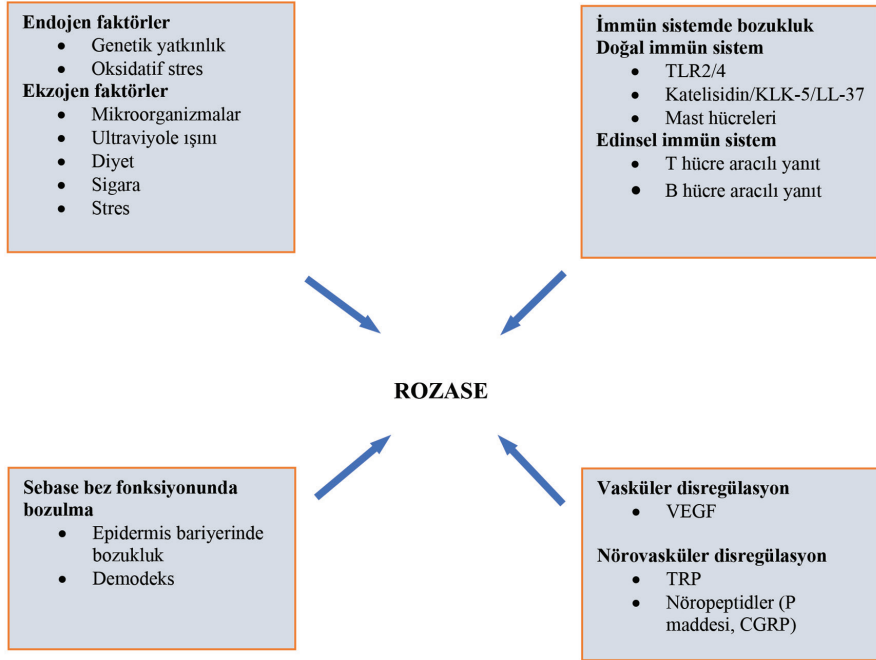
Rozase, sık görülen kronik ve tekrarlayıcı enflamatuvar bir hastalıktır. Her yaşta kadın ve erkekleri etkilemekle birlikte, 45-60 yaş arası kadınlarda daha sık görülür. Genellikle yüz bölgesinde kalıcı eritem, telenjektaziler ve enflamatuvar lezyonlar ile karakterizedir. Klinik özelliklerine göre eritematelanjektatik, papülopüstüler, oküler ve fimatöz rozase olmak üzere dört alt tipe ayrılır¹⁻⁴. Rozase multifaktöriyel etiyojijye sahiptir. Patofizyolojisinde yer alan temel faktörler genetik yatkınlık, çevresel tetikleyiciler, sebase bez fonksiyonunda bozulma, immün ve nörovasküler disregölasyon ile bozulmuş mikrobiyota olarak sıralanabilir (Şekil 1)⁵.

1. Genetik faktörler

Rozasede genetik yatkınlığın %46 olduğu tahmin edilmektedir⁶. Açık tenli ve Kuzey Avrupa kökenli bireylerde rozase daha sık görölmektedir. Rozasenin, düşük ultraviyole (UV) maruziyetinde D vitamininden bağımsız katelisinin antimikrobiyal peptid (CAMP) aktivasyonunu uyarmak ve mikrobiyal enfeksiyonlara karşı konak savunması oluşturmak amacıyla genetik bir mutasyon sonucu ortaya çıktığı öne sürölmüştür⁷. Rozase, 6. kromozomdaki rs763035 tek nükleotid polimorfizmi [*single nucleotide polymorphism* (SNP)] ve HLA-DRB1, HLA-DQB1 ve HLA-DQA1 allelleri ile ilişkili bulunmuştur. Bununla birlikte rozase, tip I diyabet, sarkoidoz, ülseratif kolit, Çölyak hastalığı ve multipl skleroz gibi otoimmün hastalıklarla ortak HLA lokuslarını paylaşır⁸.

2. İmmün yanıtta disregölasyon

Keratinositler, mast hücreleri, endotelial hücreler, makrofajlar, T helper-1 (Th-1) ve Th-17 hücreleri rozase patogenezinde önemli rol oynar. Rozasede doğal ve edinsel immün sistemin aktivasyonu, çeşitli sitokinlerin ve antimikrobiyal peptidlerin üretiminin artmasına neden olur. Katelisininler, nötrofillerin granüllerinde ve keratinositlerde bulunan antimikrobiyal peptidlerdir. Rozase hastalarında, lezyonlu deride katelisinin (hCAP18) ve kallikrein-5 (KLK-5) düzeyleri daha yüksektir. İnaktif katelisinin, KLK-5 ve proteinaz 3 tarafından aktif peptid formu olan LL-37'ye parçalanır. LL-37, mikroorganizmalara karşı savunmada rol oynayan ve nötrofiller, mast hücreleri ve makrofajlarda eksprese edilen, rozase patogenezinde rol alan en önemli antimikrobiyal proteindir. Rozaseli hastalarda deride LL-37 ekspresyonu sağlıklı kişilerden daha yüksektir. Rozasede LL-37, pro-enflamatuvar sitokinlerin ve kemokin salınımını indükler, nötrofillerin kemotaksisini, vasküler endotelial büyüme faktörü (VEGF) ekspresyonunu ve anjiyogenezini düzenler^{2,3,9,10}.



Şekil 1. Rozase etiyopatogenezinin temel faktörleri⁵.

Rozasede doğal immün sistemin diğer bileşenleri toll-like reseptör-2 (TLR-2), proteaz aktive edici reseptör-2 (PAR-2) ve matris metalloproteinazlar (MMP) da artmıştır. TLR'ler keratinositler üzerinde eksprese edilen membrana bağlı glikoproteinlerdir. *Demodex* spp. veya UV gibi faktörlerin etkisiyle, rozaseli deride TLR-2 ekspresyonu artar. Keratinositlerdeki TLR-2 aktivasyonu, yüksek düzeyde KLK-5 ekspresyonuna yol açar. Bu da LL-37 ekspresyonunun artışına katkıda bulunur. Diğer yandan TLR-2'nin artışı interlökin (IL)-1 β , tümör nekrozis faktör-alfa (TNF- α) ve prostaglandin E2 salınımını uyarak deride püstül oluşumuna neden olur. PAR-2'nin aktivasyonu mast hücrelerinin degranülasyonu ve enflamatuvar sitokinlerin daha fazla salınımı ile deride enflamasyon, kaşıntı ve ağrıya yol açar^{2,4,10}.

Rozasenin tüm alt tiplerinde edinsel immün sistemde Th-1/Th-17 ekspresyonunda artış vardır. Edinsel immün sistem hücrelerinden Th-17'den IL-17 üretimi rozase patogenezinde önemli rol oynamaktadır. *Demodex* parazitinin rozaseli hastalarda IL-17 düzeyini artırdığı gösterilmiştir. IL-17, TNF- α , IL-1b, IL-6, IL-8, granülosit makrofaj koloni uyarıcı faktör (GM-CSF) gibi rozasede kronik enflamasyonu uyaran sitokinleri artırır. Ayrıca, IL-17, D vitamini ilişkili CAMP üretimini uyarır⁹.

IL-17, KLK-5'in proenzim formunu aktif formuna ayıran MMP-9 ekspresyonunu artırır. KLK-5 daha sonra aktif olmayan katelisinini, aktif LL-37'ye dönüştürür. Artan LL-37, rozasede sitokin üretimini, kemotaksisi ve anjiyogenezi indükler. Bununla birlikte IL-17, VEGF ekspresyonunu artırarak rozasede anjiyogenezin uyarılmasına katkıda bulunur⁹.

3. Nörovasküler disregülasyon

Rozasede UV ışını, mikroorganizmalar, travma, emosyonel stres ve hormonal faktörler nörojenik enflamasyonu uyarmaktadır. Nörotransmitterlerin salınması ile rozaseli hastalarda vazodilatasyon, eritem, batma, kaşıntı ve ağrı eşliğinde azalma görülür. Rozasede prekapiller arteriyollerin dilatasyonu flaşing ve eriteme neden olurken postkapiller venüllerin dilatasyonu ödeme yol açar. Özellikle eritematelenjektatik rozasede yüzde

duyusal nöron yoğunluğu arttığı için rozaseli deride yanma eşliğinin sağlıklı deriye kıyasla daha düşük olduğu gösterilmiştir^{2,3,11}.

Geçici reseptör potansiyel (TRP) kanalları duyu nöronları, keratinositler ve endotelial hücrelerde bulunur. Tüm rozase alt tiplerinde TRP iyon kanallarının yoğunluğu artmıştır. TRP kanal ailesi, vanilloid (TRPV) ve ankirin (TRPA) reseptörleri olmak üzere iki gruptan oluşur. TRP'lerin aktivasyonu, P maddesi ve kalsitonin gen ilişkili peptit (CGRP) gibi vazoregülatör nöropeptidlerin salınmasına yol açar. P maddesi lokal kan akımının düzenlenmesinde rol alır; mast hücrelerini uyararak pro-enflamatuvar sitokinlerin (IL-1, IL-3 ve IL-8) ve kemokinlerin (CCL-2, CXCL-9, CXCL-10, CCL-5 ve CXCL-8, TNF- α) artışına neden olur^{2,3}.

TRPV1 reseptörü, sıcak hava, etanol ve kapsaisin ile aktive olur. Rozaseli hastalarda parfüm veya kapsaisin benzeri bitkilere maruziyetle deride hassasiyet artışı görülmesi artmış TRPV1 reseptörü sayısı ile açıklanmaktadır. TRPA kanalları ise, nörojenik vazodilatasyon yoluyla flaşing ataklarına neden olarak rozase patogenezinde rol oynar. Isıya duyarlı TRPA1 kanalları soğuk, formalin, sinnalaldehit ve hardal yağı ile aktive olur²⁻⁴.

4. Sebese bez fonksiyonunda bozulma

Rozasede enflamasyon perifoliküler yerleşimli olup hastalık pilosebase ünitenin yaygın olduğu bölgelerde daha sık görülür. Papülopüstüller ve fimatöz rozasede sebese bezlerde hiperplazi gözlenir. Oküler rozasede ise göz kapaklarındaki sebese bezlerden Zeis ve Meibomian bezleri tutulur. Rozasede sebese bez disfonksiyonunun, TLR aracılı enflamasyon ve pilosebase üniteyi kolonize eden mikrobiyotadaki değişikliklerden kaynaklandığı düşünülmektedir. Pilosebase ünitedeki *Demodeks* akarı yoğunluğunun artışı mekanik obstrüksiyona neden olarak derinin bariyer fonksiyonunu bozar ve doku hasarına neden olabilir. Rozaseli hastalarda sebese bezlerin boyutu ve sayısı ile *Demodeks* akarlarının çoğalması arasında pozitif bir korelasyon olduğu gösterilmiştir^{5,12}.

5. Derinin bariyer fonksiyonunda bozulma

Özellikle eritematelanjektatik ve papülopüstüller rozaseli hastalarda derinin bariyer fonksiyonu bozulmuştur. Bu bozukluğa PAR-2 aktivasyonunun neden olduğu gösterilmiştir^{13,14}.

Epidermal bariyer bozukluğu bulgularından olan deride yanma, batma, hassasiyet artışı ve kozmetik ürünlere aşırı duyarlılık rozasede sık karşılaşılan belirtilerdir. Aşırı sıcak veya soğuk hava, UV maruziyeti gibi faktörler de rozasede deri bariyerinde bozulmayı tetiklemektedir. Derinin bariyer fonksiyonunun bozulması sonucu transepidermal su kaybı artar ve epidermal hidrasyon azalır¹³.

6. Mikroorganizmalar

Demodex folliculorum ve *Staphylococcus epidermidis* gibi kommensal mikroorganizmaların aşırı çoğalması ile sağlıklı deride bulunmayan *Helicobacter pylori* ve *Bacillus oleroni* gibi mikroorganizmaların rozase etiopatogenezinde rol oynayabileceği öne sürülmüştür. Rozaseli hastalarda deride *Demodeks* paraziti yoğunluğunun sağlıklı kişilere oranla 5,7 kat daha fazla olduğu gösterilmiştir. Ancak disbiyozisin rozase patogenezinde etkisi halen tartışmalıdır^{3,13}.

S. epidermidis sağlıklı deride en yoğun bulunan kommensal bakteridir. Papülopüstüller rozaseli hastalarda yüksek miktarda *S. epidermidis* antijenleri, TLR-2 tarafından tanınır ve KLK-5 aktivasyonu ile enflamatuvar süreç başlar^{3,13}.

Klinik ve histolojik çalışmalarda *Demodeks* paraziti yoğunluğu artışı foliküler rüptür, dermal invazyon ve enflamasyon ile ilişkili bulunmuştur^{13,15}. Rozasede sayıca artmış *Demodeks* parazitleri kıl folikülleri ve sebese bezleri tıkayarak epidermin bariyer fonksiyonunu bozar. Parazitin dış iskeletindeki kitin, immün sistem tarafından tanınır, TLR-2 ekspresyonu artar ve enflamatuvar cevap oluşur. Rozaseli hastalarda *Demodeks* paraziti varlığında, IL-8, IL-1b, TNF- α gibi pro-enflamatuvar sitokinler ile LL-37 ve VEGF üretimi uyarılır. Bu sitokinler anjiyogenezi tetikleyerek eriteme, nötrofil kümeleşmesini tetikleyerek püstüle neden olurlar¹⁵⁻¹⁸. Rozaseli hastalarda derinin bariyer fonksiyonunun bozulması da mikroorganizmaların kolonizasyonunu artırarak enflamasyonu tetiklemektedir¹⁹.

Demodeks varlığında çoğalabilen bir Gram (-) bakteri olan *Bacillus oleronius*'un rozase patogenezinde rolü henüz belirsiz olsa da bu mikroorganizma antijenleri ile karşılaşan nötrofillerden rozaseli hastalardakine benzer şekilde MMP-9, katelisin, IL-8, TNF- α salınımının arttığı gösterilmiştir^{13,20}.

Rozase patogenezinde *Helicobacter pylori* ve diğer bağırsak bakterilerinin rolü netlik kazanmamıştır. Bazı çalışmalarda rozase hastalarında *H. pylori* seropozitifliği bildirilse de^{21,22} diğer çalışmalarda bu ilişki gösterilememiştir²³.

7. Oksidatif stres

Son yıllarda serbest oksijen ürünlerinin (ROS) rozase etiyopatogenezinde rolü birçok çalışmada gösterilmiştir^{24,26}. Süperoksit dismutaz aktivitesinde azalma ve malonaldehit aktivitesinde artış şiddetli rozase hastalarında gözlenmiş olup ROS düzeyleri rozase tedavisi ile azalmıştır^{27,28}. Rozase hastalarında oksidatif stres, total oksidan kapasite ve oksidatif stres indeksinde artış, total antioksidan kapasitede azalma olarak görülür. Rozasede nötrofiller, enflamatuvar sürecin erken döneminde en önemli ROS kaynağıdır. Nötrofillerden ROS salınımı IL-1, TNF- α , LL-37 gibi enflamatuvar mediatörler aracılığıyla gerçekleşir. Ayrıca rozasede artmış ROS, VEGF'yi doğrudan uyarabilmektedir. Rozasede oksidatif stresin artışı, hastalığın yalnızca deriye sınırlı olmadığını, sistemik enflamasyonla da ilişkili bir hastalık olduğunu göstermektedir^{24,25}.

8. Çevresel tetikleyici faktörler

8.1. UV

UV ışını rozasenin en sık bilinen tetikleyicisidir. Rozasenin yüzün konveks yüzeylerini tutması, submental ve supraorbital bölgelerin korunması UV ışınına maruziyet ile açıklanmaktadır. UV ışını ile keratinositlerde D vitamini üretimi uyarılır. D vitamini ise keratinositlerdeki katelisin ekspresyonunu artırır. UV-B ışını VEGF ekspresyonunu artırarak endotelial hücre proliferasyonunu, kronik UV-A ışınına maruziyet ise dermal kolajen dejenerasyonu ile ilişkili olan MMP-1 ekspresyonunu uyarır^{3,11,29}.

Rozaseli hastalarda UV-B maruziyeti, keratinosit hasarına neden olmakta, LL-37 ve çift sarmallı RNA salınımı artmaktadır. Bunun sonucunda adezyon moleküllerinin endotelial hücre ekspresyonu artarak, dermise nötrofil ve monosit göçü olur. LL-37 ise anjiyogenezi, vazodilatasyonu, pro-enflamatuvar sitokinlerin ve metalloproteinazların salınımını ve lökosit kemotaksisini uyarır^{29,30}.

UV ışını, oksidan ve antioksidan yollar arasında bir dengesizliğe de neden olur. UV etkisiyle artan serum peroksit ve azalmış doku süperoksit dismutaz ROS seviyeleri, rozase hastalarında enflamasyonu artırmaktadır¹¹.

8.2. Sigara

Sigaradaki nikotin, deride mikro dolaşımı etkileyerek vazokonstrüksiyonu ve anjiyogenezi uyarıcı bir maddedir. Sigara ayrıca kolajen ve elastik liflerin yıkımını artırarak derinin bariyer fonksiyonunu da bozar. Bununla birlikte sigaradaki nikotin, pro-enflamatuvar sitokinlerin ekspresyonunu inhibe ederek rozasede anti-enflamatuvar etki göstermektedir. Bir yıldan uzun süre sigara kullanıp bırakanlarda, nikotin etkilerinin geri çekilmesi ile rozase görülme riski artabilmektedir. Ancak halen sigara içenlerde rozasenin daha az görüldüğü bildirilmiştir^{29,31,32}.

8.3. Diyet

Kapsaisin içeren baharatlı yiyecekler, çikolata, domates, turunçgiller gibi sinmaldehit içeren gıdalar, alkol ve sıcak içecekler ile rozase semptomları artmaktadır. Kapsaisin keratinositler ve dermal sinir uçlarındaki TRPV1 reseptörünü aktive ederek P maddesi ve CGRP salınımını uyarır, böylece kutanöz kan damarlarında genişleme ve ısı artışına neden olur³³. Sinmaldehit TRPA1 gibi ısıya duyarlı reseptörleri aktive ederek vazodilatasyon ve eritem oluşturur^{11,34}. Sıcak içecekler deride TRPV1 kanallarını uyararak vazodilatasyona, eritem ve batma hissine neden olur. Alkol, içeriğindeki asetik asit ve asetaldehit maddeleri ile periferik vazodilatasyona neden olup rozasede flaşing ve ödem oluşumunu uyarabilir³³. Kahvenin içeriğindeki yüksek oranda bulunan polifenollerin antioksidan ve anti-enflamatuvar etkileri bulunmaktadır. Ayrıca kahvedeki kafeinin, renin-

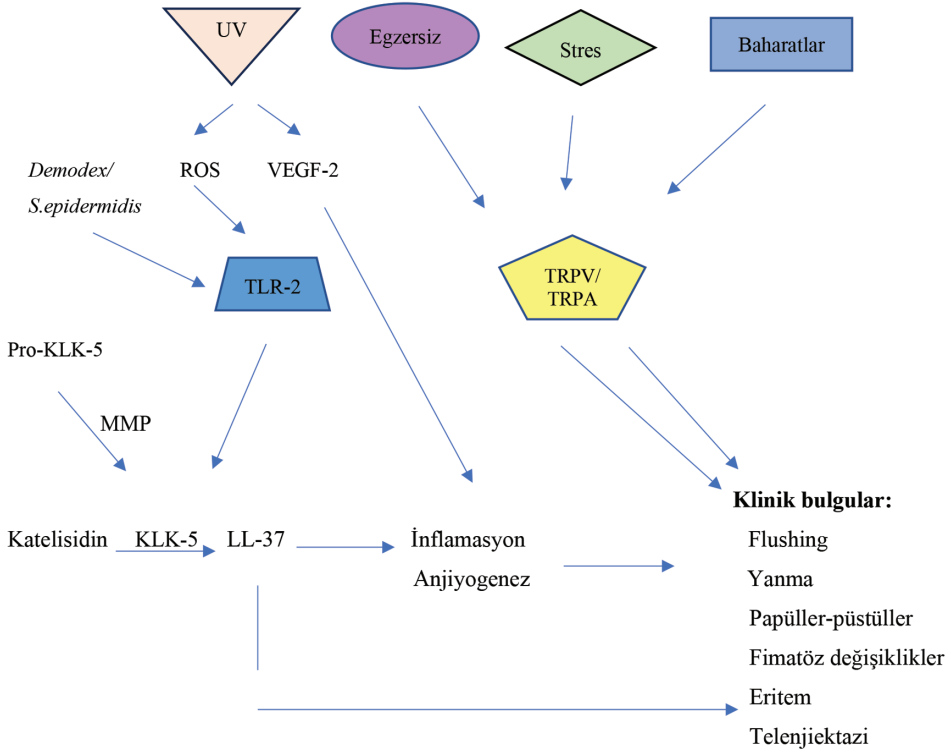
anjyotensin-aldosteron sistemi üzerindeki semptomimetik indüksiyonu yoluyla vazodilatasyonu azaltarak rozaseden koruduğu bildirilmiştir^{33,35}.

8.4. Stres

Stres, hipotalamus-hipofiz-adrenal eksenini uyararak serum kortizol salgılayıcı hormon (CRH) düzeyini artırır. CRH, doğrudan bir vazodilatatör görevi görür ve mast hücrelerinden nitrik oksit ve histamin gibi vazodilatör mediatörlerin salınımını indükler. CRH, IL-6, IL-8 ve IL-18 gibi pro-enflamatuvar sitokinlerin seviyelerini artırır. IL-8, kolajen üretimini bozar ve MMP aktivitesi ile epidermal su kaybını uyarır^{11,36}. Ayrıca stres, rozase hastalarında supraorbital bölgede sempatik sinir aktivitesinde aşırı duyarlılığa ve nörovasküler disregülasyona neden olabilir¹¹.

Sonuç

Rozase multifaktöriyel etiolojije sahip kronik enflamatuvar bir hastalıktır. Patogenezi tam olarak aydınlatılmamış olmakla birlikte endojen ve ekzojen tetikleyici faktörler, doğal ve edinsel immün sistemde bozukluk, sebase bez fonksiyonunda bozulma, vasküler ve nörovasküler disregülasyonun rol oynadığı düşünülmektedir (Şekil 2).



Şekil 2. Rozase patogenezi ve klinik bulgularını oluşturan yollar¹⁴.

Önemli noktalar

- Rozase genetik yatkınlık, çevresel tetikleyiciler, immün ve nörovasküler disregülasyon ile bozulmuş mikrobiyotanın rol oynadığı enflamatuvar bir hastalıktır.
- LL-37 ve kallikrein-5, rozasede immün yanıtta disregülasyona katkıda bulunan temel antimikrobiyal proteinlerdir.
- Geçici reseptör potansiyel kanallarının artmış aktivitesi, rozasede nörojenik vazodilatasyona neden olur.
- *D. folliculorum* ve *S. epidermidis* toll-like reseptör-2'yi uyararak rozase patogenezinde katkıda bulunurlar.
- Ultraviyole maruziyeti, sigara, alkol, sıcak içecekler, baharatlı yiyecekler ve stres rozase patogenezinde rol alan çevresel etmenlerdendir.

Kaynaklar

1. Gether L, Overgaard LK, Egeberg A, Thyssen JP: Incidence and prevalence of rosacea: a systematic review and meta-analysis. *Br J Dermatol.* 2018;179:282-9.
2. Rainer BM, Kang S, Chien AL: Rosacea: epidemiology, pathogenesis, and treatment. *Dermatoendocrinol.* 2017;9:e1361574.
3. Ahn CS, Huang WW: Rosacea pathogenesis. *Dermatol Clin.* 2018;36:81-6.
4. van Zuuren EJ, Arents BWM, van der Linden MMD, Vermeulen S, Fedorowicz Z, Tan J: Rosacea: new concepts in classification and treatment. *Am J Clin Dermatol.* 2021;22:457-65.
5. Rodrigues-Braz D, Zhao M, Yesilirmak N, Aractingi S, Behar-Cohen F, Bourges JL: Cutaneous and ocular rosacea: common and specific physiopathogenic mechanisms and study models. *Mol Vis.* 2021;27:323-53.
6. Aldrich N, Gerstenblith M, Fu P, et al.: Genetic vs environmental factors that correlate with rosacea: a cohort-based survey of twins. *JAMA Dermatol.* 2015;151:1213-9.
7. Melnik B: Rosacea: the blessing of the celts - an approach to pathogenesis through translational research. *Acta Derm Venereol.* 2016;96:147-56.
8. Awosika O, Oussedik E. Genetic predisposition to rosacea. *Dermatol Clin.* 2018;36:87-92.
9. Amir Ali A, Vender R, Vender R: The role of IL-17 in papulopustular rosacea and future directions. *J Cutan Med Surg.* 2019;23:635-41.
10. Buddenkotte J, Steinhoff M: Recent advances in understanding and managing rosacea. *F1000Res.* 2018;7:F1000Faculty Rev-1885.
11. Woo YR, Lim JH, Cho DH, Park JH: Rosacea: molecular mechanisms and management of a chronic cutaneous inflammatory condition. *Int J Mol Sci.* 2016;17:1562.
12. Chen C, Wang P, Zhang L, et al.: Exploring the Pathogenesis and mechanism-targeted treatments of rosacea: previous understanding and updates. *Biomedicines.* 2023;11:2153.
13. Marson J, Bhatia N, Graber E, et al.: Supplement article: the role of epidermal barrier dysfunction and cutaneous microbiome dysbiosis in the pathogenesis and management of acne vulgaris and rosacea. *J Drugs Dermatol.* 2022;21:SF3502915-SF35029114.
14. Two AM, Wu W, Gallo RL, Hata TR: Rosacea: part I. Introduction, categorization, histology, pathogenesis, and risk factors. *J Am Acad Dermatol.* 2015;72:749-58.
15. Casas C, Paul C, Lahfa M, et al.: Quantification of *Demodex folliculorum* by PCR in rosacea and its relationship to skin innate immune activation. *Exp Dermatol.* 2012;21:906-10.
16. Searle T, Ali FR, Carolides S, Al-Niaimi F: Rosacea and the gastrointestinal system. *Australas J Dermatol.* 2020;61:307-11.
17. Lacey N, Russell-Hallinan A, Zouboulis CC, Powell FC. *Demodex* mites modulate sebocyte immune reaction: possible role in the pathogenesis of rosacea. *Br J Dermatol.* 2018;179:420-30.
18. Forton FMN: Elucidating the role of *Demodex folliculorum* in the pathogenesis of rosacea: exciting first steps. *Br J Dermatol.* 2018;179:252-3.

19. Yuan C, Ma Y, Wang Y, et al.: Rosacea is associated with conjoined interactions between physical barrier of the skin and microorganisms: a pilot study. *J Clin Lab Anal.* 2020;34:e23363.
20. Kim HS: Microbiota in rosacea. *Am J Clin Dermatol.* 2020;21:25-35.
21. Yang X: Relationship between *Helicobacter pylori* and rosacea: review and discussion. *BMC Infect Dis.* 2018;18:318.
22. Gravina A, Federico A, Ruocco E, et al.: *Helicobacter pylori* infection but not small intestinal bacterial overgrowth may play a pathogenic role in rosacea. *United Eur Gastroenterol J.* 2015;3:17-24.
23. Jørgensen AR, Egeberg A, Gideonsson R, Weinstock LB, Thyssen EP, Thyssen JP: Rosacea is associated with *Helicobacter pylori*: a systematic review and meta-analysis. *J Eur Acad Dermatol Venereol.* 2017;31:2010-5.
24. Falay Gur T, Erdemir AV, Gurel MS, Kocycigit A, Guler EM, Erdil D: The investigation of the relationships of Demodex density with inflammatory response and oxidative stress in rosacea. *Arch Dermatol Res.* 2018;310:759-67.
25. Erdogan HK, Bulur I, Kocaturk E, Saracoglu ZN, Alatas O, Bilgin M: Advanced oxidation protein products and serum total oxidant/antioxidant status levels in rosacea. *Postepy Dermatol Alergol.* 2018;35:304-8.
26. Durmaz I, Turkmen D, Altunisik N, et al.: Evaluation of serum TWEAK, TRAIL, and oxidative stress markers in rosacea patients. *J Cosmet Dermatol.* 2022;21:7050-5.
27. Baz K, Cimen MY, Kokturk A, et al.: Plasma reactive oxygen species activity and antioxidant potential levels in rosacea patients: correlation with seropositivity to *Helicobacter pylori*. *Int J Dermatol.* 2004;43:494-7.
28. Oztas MO, Balk M, Ogüs E, Bozkurt M, Ogüs IH, Ozer N: The role of free oxygen radicals in the aetiopathogenesis of rosacea. *Clin Exp Dermatol.* 2003;28:188-92.
29. Morgado-Carrasco D, Granger C, Trullas C, Piquero-Casals J: Impact of ultraviolet radiation and exposome on rosacea: key role of photoprotection in optimizing treatment. *J Cosmet Dermatol.* 2021;20:3415-21.
30. Kulkarni NN, Takahashi T, Sanford JA, et al.: Innate immune dysfunction in rosacea promotes photosensitivity and vascular adhesion molecule expression. *J Invest Dermatol.* 2020;140:645-55.e6.
31. Kucukunal A, Altunay I, Arici JE, Cerman AA: Is the effect of smoking on rosacea still somewhat of a mystery? *Cutan Ocul Toxicol.* 2016;35:110-4.
32. Yuan X, Yin D: Association between rosacea and smoking: A systematic review and meta-analysis. *Dermatol Ther.* 2021;34:e14747.
33. Alia E, Feng H: Rosacea pathogenesis, common triggers, and dietary role: the cause, the trigger, and the positive effects of different foods. *Clin Dermatol.* 2022;40:122-7.
34. Draelos ZD, Ertel K, Berge C: Niacinamide-containing facial moisturizer improves skin barrier and benefits subjects with rosacea. *Cutis.* 2005;76:135-41.
35. Li S, Chen ML, Drucker AM, et al.: Association of caffeine intake and caffeinated coffee consumption with risk of incident rosacea in women. *JAMA Dermatol.* 2018;154:1394-400.
36. Passeron T, Krutmann J, Andersen ML, Katta R, Zouboulis CC: Clinical and biological impact of the exposome on the skin. *J Eur Acad Dermatol Venereol.* 2020;34:4-25.

2. Rozase epidemiyolojisi

Rosacea epidemiology

Ümit Türsen, Neslihan Deniz*

Mersin Üniversitesi Tıp Fakültesi, Deri ve Zührevi Hastalıklar Anabilim Dalı, Mersin, Türkiye

*Beşehir Devlet Hastanesi, Deri ve Zührevi Hastalıklar Kliniği, Konya, Türkiye

Giriş

Rozase, dünya genelinde milyonlarca kişiyi etkileyen yaygın dermatolojik hastalıktır. Yetişkin nüfusun yaklaşık yüzde 5,4'ünün rozaseden etkilendiği bildirilmekte ve tipik olarak orta yaşta görülmektedir. Dünya çapında insidansın %18'e, prevalansın %5'in üzerine çıktığı tahmin edilmektedir. Kadınlar ve erkekler eşit olarak etkilenir¹. Normal başlangıç yaşı 30 ile 50 arasındadır; ancak, nadiren, çocuklarda da görülebilir².

Rozase'nin global epidemiyolojisi

Rozase ile ilgili epidemiyolojik veriler azdır ve bildirilen prevalanslar %0,09 ile %22 arasında değişmektedir. İsveçte yapılan 809 kişinin katıldığı bir araştırmada rozase prevalansı %10 olarak tespit edilmiştir³. 2016 yılına ait çok merkezli bir çalışmada, Rusya ve Almanya'da prevalans sırasıyla %5 ve %12 olarak saptanmıştır⁴. Çinde 10.095 katılımcıyı içeren yakın tarihli bir kesitsel çalışmada, çalışma popülasyonunun %3,5'inde rozase gözlenmiştir⁵.

Almanya ve Estonya'da yapılan başka çalışmalarda ise sırasıyla %2,2 ve %22 prevalans bildirilmiştir⁶. Güney Kore'de yapılan araştırmaya göre, ayaktan kliniklere başvuran 47.947 hastanın %1,21'inde rozase saptanmıştır⁷. Bununla birlikte, Çin ve Avustralya gibi büyük ülkeler de dahil olmak üzere özellikle eritematöz rozase prevalansı, birçok ülkede hala tam olarak araştırılmamıştır⁷. Almanya'da yapılan 161.269 katılımcının incelendiği çalışmada rozase prevalansının yaşla birlikte önemli ölçüde arttığı saptanmıştır⁸.

Amerika Birleşik Devletleri'nde yapılan bir çalışmada, olguların %2'si Afrika kökenli Amerikalı, %2'si Asya kökenli ve %3,9'u Hispanik kökenli bireylerdi. Deri tiplerine dayalı epidemiyolojik farklılıklar, deri pigmentasyonunun mevcudiyeti ile yüzdeki kızarma ve eritemin maskelenmesine, melaninin ultraviyole (UV) radyasyona karşı koruyucu etkilerine veya genetik faktörlere bağlı olabilir⁹.

Rozase'nin yaş ve cinsiyete göre klinik yönleri

Rozase cinsiyete ve yaşa özgü bazı farklılıklar göstermektedir. Örneğin; rinofima neredeyse sadece erkek cinsiyette bulunur, kızarma ve eritem genellikle genç yaşlarda ortaya çıkan ilk hastalık belirtisidir, telenjektaziler ise ileri yaşlarda daha fazla görülmektedir.

Almanya ve Rusya'da yürütülen çok merkezli bir çalışmada klinik bulguların başlama sırası önce kızarma (%77,0), sonra eritem (%61,9), üçüncü sırada papül ve püstüller (%50,0) olarak saptanmıştır⁴.

Rozase tüm yaş gruplarında görülmekle birlikte en sık 30 yaşından sonra tanı konulur ve 40 ile 59 yaşları arasında pik yapar. Kadınlarda genellikle erkeklerden daha erken ve daha sık görülmektedir. Fimatöz deri değişiklikleri erkeklerde daha sık görülür, rinofimadaki ileri değişiklikler genellikle 40 yaşından sonra ortaya çıkar¹⁰. Kutanöz rozase, fimatöz rozase dışında güçlü bir kadın baskınlığı sergiler ve genellikle 30 yaşından sonra tesbit edilir. Rozase'nin aksine oküler hastalık her iki cinsiyette de eşit oranda görülmektedir¹⁰.

Çocuklarda rozase

Rozase ve oküler rozase çocuklarda da görülmektedir. Birleşik Krallık'ta 20 yaşından küçüklerde rozase insidansı 1000 kişi yılı başına 0,89¹¹, yaşları 12 ile 20 arasında değişen 13.215 ergen üzerinde yapılan bir Çin çalışmasında ise rozase prevalansı %0,97 bulunmuştur¹⁰.

Deri tipine göre rozase prevalansı

Açık renkli güneşe duyarlı deriye sahip beyaz ırk (deri fototipleri I ve II) rozase açısından en yüksek risk oranına sahiptir¹². Daha koyu tenli kişilerde yüzdeki kızarıklığın deri pigmenti ile maskelenmesi, melaninin UV radyasyona karşı koruyucu etkileri veya rozaseye yatkınlıktaki genetik farklılıkların daha düşük görülme sıklığına katkıda bulunup bulunmadığı bilinmemektedir¹³. Bununla birlikte, papülopüstüler rozase (PPR) açık tenli fototiplerde daha sık görülürken periorifisyal dermatit (POD) eşit derecede koyu ve açık deri tiplerini etkiler. Açık tenli toplumlarda rozase prevalansına ilişkin tahminler yüzde 2 ile 22 arasında değişmektedir¹¹. Almanya'da yakın zamanda yapılan bir prospektif çalışmada, eritematelanjiyektatik ve papülopüstüler alt tiplerin sırasıyla %9 ve %3'ünü oluşturduğu ve genel rozase prevalansının %12 olduğu bildirilmiştir⁴.

Oküler rozase prevalansı

Rozaseli hastalarda oftalmik tutulum, tanı yöntemlerine ve çalışılan popülasyona bağlı olarak olguların %6-72'sinde gözlenmiştir. Bazı kaynaklarda ise oküler rozase prevalansının %0,4 ile %1,0 arasında ve çok daha düşük olduğu bildirilmektedir (Tablo 1)¹⁴.

Rozase ile sigara içme arasındaki ilişki

Sigara içme ile rozase gelişme riski arasındaki ilişkiyi bakıldığında; bir çalışmada rozase hastalarının genel nüfusa göre daha az sigara içtiği tespit edilirken, başka çalışmalarda ise sigarayı bırakma rozase geliştirme riskinin artması ile ilişkilendirilmiştir¹⁵. 59.973 katılımcıdan oluşan başka bir çalışmada sigara içenlerde rozase riski hiç sigara içmeyenlere göre daha düşük saptanmıştır¹⁶. Sigara içme ile rozase gelişme riski arasındaki ilişkiyi belirlemek için yapılan bir kohort çalışmasında hiç sigara içmemiş olanlarla karşılaştırıldığında, geçmişte sigara içenlerde rozase gelişme riskinde artış saptanmıştır. Ancak mevcut sigara içmeyle ilişkili rozase gelişme riskinde azalma tespit edilmiştir.

Tablo 1. Rozase ile ilgili epidemiyolojik bulguların özeti

Rozase prevalansı	Dünya çapında değişkenlik göstermekte %3,5-12
Yaş ve cinsiyete göre prevalans	En sık 30 yaşından sonra, Kadınlarda daha sık, Fimatöz tip ise erkeklerde ve 40 yaşından sonra.
Çocuklarda prevalans	%0,097-0,89
Deri tipine göre prevalans	Açık tenli toplumlarda %2 ila 22
Oküler rozase prevalansı	%6-72 ¹

Ayrıca sigara paket/yıl sayısının artması, mevcut sigara içenler arasında rozase riskinde azalmayla ilişkili olduğu saptanmıştır¹⁷. Yakın zamanda yapılan başka bir olgu kontrol çalışmasında, sigara içenler arasında rozase prevalansının önemli ölçüde arttığı gösterilmiştir. Çalışmada nikotinin, deri mikrosirkülasyonunu etkileyerek vazokonstriksiyona neden olduğu, dokular üzerindeki kısmi oksijen basıncını azaltıp anjiyogenezi uyardığı üzerinde durulmaktadır¹⁸. Az sayıda kanıtı rağmen, rozase ve özellikle rinofima aşırı alkol tüketimiyle ilişkilendirilmiştir. Alkol, kızarma olaylarını tetikleyebilir, ancak önceki çalışmalarda, alkol tüketimi ile ilişkili olarak rozase riskine dair kanıt bulamamıştır¹⁹. Bu ilişkilerin altında yatan mekanizmaları aydınlatmak için daha fazla araştırma yapılması gerekmektedir.

Sonuç

Rozase'nin dünya çapında yapılan çalışmalarda oldukça değişken bir prevalansa sahip olduğu gösterilmiştir. Bu durumun gerçek bir varyasyon olup olmadığı; farklı popülasyonlar arasında mı yoksa çalışmalar arasındaki metodolojik farklılıklardan mı kaynaklandığı belli değildir. Rozase'nin görülme sıklığına ilişkin özellikle çocuklarda ve daha koyu deri tipine sahip popülasyonlarda daha fazla çalışma yapılması gerekmektedir.

Kaynaklar

1. Gether L, Overgaard LK, Egeberg A, Thyssen JP: Incidence and prevalence of rosacea: a systematic review and meta-analysis. *Br J Dermatol.* 2018;179:282-9.
2. Kellen R, Silverberg NB: Pediatric rosacea. *Cutis.* 2016;98:49-53.
3. Berg M, Lidén S: An epidemiological study of rosacea. *Acta Derm Venereol.* 1989;69:419-23.
4. Tan J, Schöfer H, Araviiskaia E, et al.: Prevalence of rosacea in the general population of Germany and Russia - The RISE study. *J Eur Acad Dermatol Venereol.* 2016;30:428-34.
5. Li J, Wang B, Deng Y, et al.: Epidemiological features of rosacea in Changsha, China: A population-based, cross-sectional study. *J Dermatol.* 2020;47:497-502.
6. Schaefer I, Rustenbach SJ, Zimmer L, Augustin M: Prevalence of skin diseases in a cohort of 48,665 employees in Germany. *Dermatology.* 2008;217:169-72.
7. Lee JB, Moon J, Moon KR, et al.: Epidemiological and clinical features of rosacea in Korea: A multicenter cross-sectional study. *J Dermatol.* 2018;45:546-53.
8. Hilbring C, Augustin M, Kirsten N, Mohr N: Epidemiology of rosacea in a population-based study of 161,269 German employees. *Int J Dermatol.* 2022;61:570-6.
9. Alexis AF, Callender VD, Baldwin HE, et al.: Global epidemiology and clinical spectrum of rosacea, highlighting skin of color: Review and clinical practice experience. *J Am Acad Dermatol.* 2019;80:1722-9.e7.
10. Zhang H, Liao W, Chao W, et al.: Risk factors for sebaceous gland diseases and their relationship to gastrointestinal dysfunction in Han adolescents. *J Dermatol.* 2008;35:555-61.
11. Spoenclin J, Voegel JJ, Jick SS, Meier CR: A study on the epidemiology of rosacea in the U.K. *Br J Dermatol.* 2012;167:598-605.
12. Rainer BM, Fischer AH, Luz Felipe da Silva D, Kang S, Chien AL: Rosacea is associated with chronic systemic diseases in a skin severity-dependent manner: results of a case-control study. *J Am Acad Dermatol.* 2015;73:604-8.
13. Rosen T, Stone MS: Acne rosacea in blacks. *J Am Acad Dermatol.* 1987;17:70-3.
14. Rueda LJ, Motta A, Pabón JG, et al.: Epidemiology of rosacea in Colombia. *Int J Dermatol.* 2017;56:510-3.
15. Mills CM, Marks R: Environmental factors influencing rosacea. *Clin Exp Dermatol.* 1996;21:172-3.
16. Dai YX, Yeh FY, Chou YJ, et al.: Cigarette smoking and risk of rosacea: a nationwide population-based cohort study. *J Eur Acad Dermatol Venereol.* 2020;34:2593-9.
17. Li S, Cho E, Drucker AM, Qureshi AA, Li WQ: Cigarette smoking and risk of incident rosacea in women. *Am J Epidemiol.* 2017;186:38-45.
18. Kucukunal A, Altunay I, Arici JE, Cerman AA: Is the effect of smoking on rosacea still somewhat of a mystery. *Cutan Ocul Toxicol.* 2016;35:110-4.
19. Powell FC: Clinical practice. Rosacea. *New England J Med.* 2005;352:793-803.

3. Rozase ve demodeks

Rosacea and demodex

Nilgün Şentürk

Ondokuz Mayıs Üniversitesi Tıp Fakültesi, Deri ve Zührevi Hastalıklar Anabilim Dalı, Samsun, Türkiye

Giriş

Demodeks folliculorum ve *Demodeks brevis* insan pilosebase foliküllerinde yaşayan 100-400 µm uzunluğunda kommensal akarlardır. *D. folliculorum*'un iki fenotipi foliküler kanalda yaşar; üçüncü, daha kısa olan fenotip ve *D. brevis*, yağ ve Meibomian bezlerinde daha derinde yaşar^{1,2}. Deri mikroflorasının bir bileşeni olan demodeks akarlarının biyolojik fonksiyonları ve patojenik potansiyelleri belirsizdir¹. Bununla birlikte, akarlar anormal bir şekilde çoğalıp dermise girerse, dermatoloji pratiğinde sık görülen iki hastalığa; demodikoze ve papülopüstüle rozaseye (PPR) (tartışmalı olsa da) neden olabilir³.

Rozase doğal ve adaptif immün yanıtın rol oynadığı vasküler, enflamatuvar ve hipertrofik semptomlar ile seyreden enflamatuvar bir süreç olarak kabul edilir⁴. Rozasenin çok erken evrelerinden itibaren gözlemlenen bu patolojik enflamatuvar süreç, ultraviyole B ışığı, ısı, diyet (sıcak içecekler, baharatlı yiyecekler, alkol vs.) stres, egzersiz, bakteriler ve demodeks akarları dahil olmak üzere birçok faktör tarafından tetiklenir.

Demodeks akarının rozasenin enflamatuvar sürecinde önemli bir rol oynadığını gösteren kanıtlar artmaktadır. Bu olasılık ilk olarak 1925'te Kaufmann-Wolf tarafından öne sürülmekle birlikte genellikle tartışmalı bir konu olmuştur¹. Moleküler çalışmalar, demodeksin tolerojenik dendritik hücreleri indükleyip vasküler endotelial büyüme faktörü (VEGF) ile birlikte T-hücre tükenmesine neden olarak kendi proliferasyonunu desteklediğini düşündürmektedir⁵. Muhtemelen VEGF, demodeks ve bağışıklık sistemi arasındaki etkileşimlerde rol oynamaktadır. Bununla birlikte demodeks proliferasyonunun PPR'nin ana nedeni olmadığı bazı rozase formlarında ikincil bir olay, bir epifenomen veya ilk enflamasyonun demodeksin proliferasyonunu teşvik edip sonrasında hastalığı alevlendiren ağırlaştırıcı bir faktör olduğu da düşünülmektedir⁵.

Bu bölümde rozasede demodeksin patojenik rolünü destekleyen ve desteklemeyen görüşler tartışılacaktır. Bu görüşler Tablo 1, 2'de listelenmiştir.

Rozasede demodeksin patojenik rolünü destekleyen kanıtlar

Papülopüstüle rozasede yüksek demodeks yoğunluğu

Demodeks proliferasyonu, PPR'li tüm hastalarda gözlenir ve ardışık iki yüzeysel deri biyopsisi yapıldığında olguların %98,6'sında saptanır. Bu oran normal deriden ve diğer fasiyal dermatozlardan daha yüksektir⁶. Nadiren PPR'de normal demodeks değerleri gözlenebilir, bu durum muhtemelen demodekslerin derin

Tablo 1. Rozasede demodeks akarlarının rolünü destekleyen kanıtlar

PPR'li hemen hemen tüm hastalarda yüksek demodeks yoğunluğunun gözlenmesi,
Demodeks akarının, konağın doğal ve adaptif immün yanıtını uyarmak için gerekli unsurlara sahip olması,
Demodeks akarlarının, adaptif bağışıklığı inhibe edip immüntoleransı indükleyerek belirgin enflamasyona neden olmadan çoğalabilmesi,
ETR'nin demodeks çoğalmasını desteklemesi,
Akarisit ajanların PPR'nin papülopüstülleri için etkili bir tedavi olması,
Rozase ve demodikozun klinik olarak ayırt edilememesi.

PPR: Papülopüstüller rozase, ETR: Eritematotelanjiektatik rozase

Tablo 2. Demodeksin rozasedeki patojenik rolüne karşı öne sürülen kanıtlar

İki erken histolojik çalışmada akarlar hiçbir ilişki gözlenmemesi,
Demodeks varlığının her zaman enflamatuvar semptomlarla ilişkili olmaması,
Koch varsayımlarının karşılanmaması,
Demodeks çoğalmasının bir nedenden çok bir sonuç olma olasılığı,
Rozase ve demodikozun farklı tedavilere yanıt vermesi.

yerleşimine bağlı yanlış negatif sonuçlardan kaynaklanmaktadır. Demodeks akarları derinde yerleştiklerinde daha fazla enflamatuvar yanıt oluşturup büyük papül ve püstüllere neden olur, ancak standart testlerle saptanma olasılığı düşer. Normal demodeks değerlerinin diğer nedenleri; immün yanıtın akarları kısmen ortadan kaldırması veya başka bir tetikleyici faktörün (UV ışığı, baharatlar, ısı, stres, egzersiz veya bakteri vs.) akar proliferasyonu olmaksızın papülopüstüllere neden olmasıdır.

Rozaseli hastalardan alınan biyopsilerde, sıklıkla demodeks varlığı ile ilişkili olan perivasküler ve perifoliküler infiltrat gözlenir⁷. Lenfo-histiyositik perifoliküler infiltrat, foliküllerin içinde akarların varlığı ve sayısı ile ilişkilidir. Ayrıca dermisteki demodeks akarlarının çevresinde akarları fagosite etmeye çalışan dev hücreli granülomlar görülebilir⁷. Histopatolojik incelemede rozasenin tüm formlarında demodeks saptanır [eritematotelanjiektatik rozasede (ETR) %63, PPR'de %85-%100, hipertrofik formlarda %100]¹. Ayrıca, granülomatöz

rozase hastalarının %66 kadarında granülomlarda demodeks varlığı gösterilmiştir^{7,8}.

ETR'li hastalarda akarın ortalama yoğunluğu, sağlıklı deri ile demodikoz ve PPR'li hastalarda gözlenen yüksek yoğunluk arasındadır⁹⁻¹¹. ETR'nin, muhtemelen demodikozun subklinik aşamasına tekabül eden, görünmeyen demodeks proliferasyonu ile ilişkili olabileceği ve onu desteklediği düşünülmektedir¹⁰. Bu hastalarda vazodilatasyonun deri sıcaklığını artırıp³ potansiyel olarak parazit üremesini desteklediği düşünülmektedir. Ancak sıcaklık, kızarma sırasında artarsa de ETR'li hastaların derisinde, ETR'li olmayan hastaların cildinde olduğundan daha yüksek değerlerdir^{1,5}.

Demodekslerin doğal ve adaptif immün yanıt üzerine etkisi

Demodeks akarı, bir yandan immün-toleransa neden olurken bir yandan da konağın doğal immün yanıtını uyartabilir^{1,5}. Rozasede Toll-benzeri reseptör 2 (TLR2) ve katelisinidin LL-37 ekspresyonunun ve lökosit aktivitesinin artması mikroorganizmaların patogenezdaki potansiyel rolünü desteklemektedir^{1,12,13}. Demodeks akarları beslenmek ve hareket etmek için pilosebase foliküllerin duvarına mekanik (stilleri, ağız palpleri ve motor palpleri aracılığıyla) ve kimyasal olarak (sindirim için tükürük bezlerinden salgılanan enzimler) saldırarak bariyer fonksiyonunu bozar¹. Bazen de akarlar aktif olarak foliküler veya glandüler epitelden geçip dermise girdiğinde dermo-epidermal bariyer hasar görür^{12,14}. Epitelyal hücre yıkımı hasarla ilişkili moleküllerin (DAMP), akarın kendisi de patojenle ilişkili moleküllerin (PAMP) kaynağıdır. Mikroorganizmalar ve neden oldukları bariyer değişikliği ile TLR2 reseptörlerinin yukarı regülasyonu, salınan PAMP'ler ve DAMP'ler endoplazmik retikulumu strese sokarak, enflamatuvar mediatör kaskadını indükler, bu da anjiyogenez ve enflamasyon ile sonuçlanır^{1,5}.

Demodeks akarı konağın adaptif yanıtını uyaran antijenler de taşıyıcı. Bunlar potansiyel olarak immünojenik olan endokütikül, ekzokütikül protein, endobakteri ve proteazlardır^{1,5,15}. Granülom ve perifoliküler infiltratın

lenfositleri, regülatör T-hücreleri ile birlikte T-yardımcı (Th1, enflamatuvar Th17) hücrelerdir¹⁻⁵. Bazı çalışmalar, akarisit tedaviden (krotamiton ve ivermektin) sonra bu infiltrasyonda belirgin bir azalma olduğunu göstermiştir, bu da hastalığa akarın neden olduğunu düşündürdüğü diğer bir faktördür¹⁻⁵.

Demodeks akarının immün sistem üzerindeki etkileri fimatöz değişikliklerden de sorumludur. Mast hücreleri, VEGF, histamin, proteazlar, dermal fibrozise neden olan triptaz, matriks metalloproteazlar (MMP'ler) gibi faktörler ve fimatöz değişikliklere yol açan TGF- β 1 salarak, rozase ile ilişkili enflamatuvar kaskada çok önemli rol oynar^{16,17}. Bu etki, pilosebase folikül yoğunluğunun en yüksek olduğu burunda rozasenin erken evrelerinden itibaren belirgindir. Fima biyopsilerinde demodeks akarlarına sık rastlanır ve burada erken dönemden itibaren fibrozisi indükleyebilirler. Ayrıca, rinofimada artan TGF- β 'nin anti-enflamatuvar özellikleri, akar proliferasyonunu destekleyerek bir kısır döngü oluşturur.

Rozase biyopsisinde *D. folliculorum* bulunduğu fibroblastlarda MMP-9 ekspresyonu artar ve derecesi parazitin varlığı ile koreledir. Farelerde, STAT6 ve CD28, demodeks çoğalmasını kontrol eder, her iki molekül de immün sistemin düzgün çalışması için gereklidir. Bunların yokluğunda akarlar aşırı derecede çoğalır ve akarların uyardığı immün yanıt çoğalmayı kontrol etmede tamamen etkisizdir¹⁸. İnsanlarda, farkı nedenlerle ortaya çıkan immünoşüpresif durumlarda (AIDS, yetersiz beslenme, malignite, diyabet, orak hücreli anemi vs.) demodikoz gözlenmiştir.

Son zamanlarda, demodikoz veya rozase olarak teşhis edilen demodeks proliferasyonu ile ilişkili yüz dermatozları, STAT1 fonksiyon kazanım geninin mutasyonlarına atfedilmiştir, bu mutasyon Th17 fonksiyonunu azaltarak interlökin (IL)-17 ve IL-22 üretimini bozar^{19,20}. Bu da akar çoğalmasını kontrol etmek için yeterli Th17 fonksiyonunun gerekli olduğunu göstermektedir.

Demodeks akarı, muhtemelen adaptif bağışıklığı inhibe ederek immüntoleransı indükler, bu nedenle belirgin enflamasyona neden olmadan çoğalabilir. Zorunlu bir parazit olarak demodeks, bağışıklık sisteminden kaçmak için konak immün yanıtı üzerinde inhibitör etki gösterir. Az sayıda sebositlerin TLR2 yanıtını azaltırken çok miktarda olduğunda IL-10 üretimini uyarır²¹. Demodeksin konak bağışıklığını kontrol ettiği mekanizmalar henüz tam olarak anlaşılammakla birlikte akarın etkili bir anti-parazit bağışıklık yanıtı için gerekli olan STAT1, STAT6 ve CD28 gibi molekülleri bloke ettiği gösterilmiştir^{19,20,22}.

Eritematotelanjektatik rozasenin demodeks çoğalmasi üzerine etkisi

ETR, demodeks çoğalmasını destekler. ETR'li hastalarda ortalama demodeks yoğunluğu sağlıklı deri ile PPR hastalarının arasındadır. ETR'li hastaların %44'ünün yüksek demodeks değerlerine sahip olması ETR'nin demodeks üremesi için ortam sağladığını düşündürmektedir. Bu da enflamasyonu indükleyerek ETR semptomlarını kötüleştirir. ETR'nin demodeks proliferasyonu üzerindeki belirgin etkisi tümör patolojisinde tarif edilen VEGF'nin immünoşüpresif özellikleri ile açıklanabilir¹⁰. VEGF, dendritik hücrelerin olgunlaşmasını inhibe eder, düzenleyici T-hücreleri gibi immünoşüpresif hücrelerin birikmesini indükler ve T lenfositlerin tümöre göçünü engeller, böylece tümör hücrelerinin immün sistem gözetiminden kaçışını kolaylaştırır^{5,23}. Rozasede, VEGF ve reseptörleri, VEGF-R1 ve VEGF-R2, normal deride olduğu gibi sadece epidermis tarafından değil, aynı zamanda dermal infiltrate lökositler (lenfositler, makrofajlar ve plazma hücreleri dahil) tarafından da eksprese edilir²⁴. Ayrıca, demodikozda olduğu gibi regülatör T-hücrelerinin birikimi gözlenmiştir^{25,26}. Bu olay, tümöral süreçlerde olduğu gibi, VEGF'nin rozasede T hücre tükenmesini indükleyebileceğini ve tolerojenik dendritik hücrelerle işbirliği yoluyla, ETR gelişimi sırasında akarın ilk proliferasyonunu destekleyebileceğini düşündürmektedir. Demodeks yoğunluklarının ETR'li hastaların yarısında normal olabilmesi, VEGF'nin immünomodülatör ve pro-anjiyojenik etkileri arasındaki zaman gecikmesi ile açıklanabilir¹⁰. VEGF'nin dendritik hücrelerin olgunlaşması üzerindeki doğrudan etkisine ek olarak, tolerojenik dendritik hücreler birkaç mekanizma ile indüklenbilir²³. Başlangıçta, sağlıklı derinin sebase bezden zengin bölgelerinde gözlenen yüksek seviyelerde timik stromal lenfopoietin tarafından üretimleri uyarılabilir ve burada kommensal mikroorganizmalar için immünotolerans bir ortamı indükler, bu sitokin keratinositler tarafından mikrobiyal ürünlere, fiziksel yaralanmaya veya enflamatuvar sitokinlere yanıt

olarak üretilir²⁷. Tolerojenik dendritik hücreler ayrıca vitamin D3 ve/veya endojen glukokortikoidler tarafından da indüklenebilir. Gerçekten de rozasede TLR2, keratinositlerde D3 vitamininin ikinci hidroksilasyonundan sorumlu enzimi uyarır, bu da enflamatuvar kaskadı başlatır ve doğal bağışıklığı destekler^{1,5}. Ancak D3 vitamini aynı zamanda adaptif bağışıklığı da engeller. D3 vitamini ile ekzojen tedavi, tolerojenik dendritik hücreleri teşvik eder ve dendritik hücrelerde PD-L1 ekspresyonunu artırır, böylece T-hücresi proliferasyonunu baskılar²⁸. Dekametazon ve D3 vitamin kombinasyonu, tolerojenik dendritik hücrelerin daha güçlü bir indükleyicisidir²⁸. Ayrıca, ETR'de anormal endojen glukokortikoid sentezi gözlenmiştir²⁹. Tolerojenik dendritik hücreler demodeks akarı tarafından da indüklenebilir. Demodeks Tn antijeni taşıdığı için, akarın bunu kendi yararına immüntoleransı indüklemek için kullanması mümkündür. Gerçekten de Tn antijeni tümör Thomsen-Friedenreich antijeninin bir öncüsüdür³⁰. Bu iki antijen, tümörle ilişkili glikan yapılarıdır ve yüksek ekspresyon seviyeleri, kötü prognoz ve tümörün metastaz yapma yeteneğinin artmasıyla ilişkilidir^{30,31}. Son zamanlarda, Tn Ag'nin, dendritik hücrenin makrofaj galaktoz tipi lektin reseptörü (MGL) tarafından tanındığı, onunla temas ettiğinde tolerojenik hale gelerek, T-hücresi tükenmesine neden olduğu gösterilmiştir^{31,32}. TLR2'nin uyarılmasından sonra, dendritik hücre hafif bir proenflamatuvar reaksiyon üreterek, genellikle aşırı enflamasyonu önlemek için doğal bir geri besleme döngüsü olarak IL-10 üretir. MGL reseptörü de uyarıldığında, bu IL-10 üretimi belirgin şekilde artar, iki reseptör sinerjistik olarak çalışır³². IL-10'un glikolize metabolik geçişi (immünojenik fonksiyonlarla bağlantılı) bloke etmede ve tolerojenik dendritik hücrelere dönüşümü indükleyen sitokinler üzerindeki inhibitör reseptörlerin ekspresyonunu uyarmada çok önemli bir rol oynadığı düşünülmektedir²⁸. Demodeks akarları Tn antijeni taşıdığı için, bu bağışıklık reaksiyonları, akar Tn antijeninin dendritik hücreler ile temasından sonra da meydana gelebilir³⁰. Bu nedenle VEGF'nin rozasede T-hücre tükenmesine neden olması ve tolerojenik dendritik hücrelerle işbirliği yoluyla ETR gelişimi sırasında akarın ilk proliferasyonunu desteklemesi muhtemeldir. VEGF'nin akar proliferasyonu üzerindeki bu etkisi, her iki koşulu da olan hastalarda PPR'nin neden ETR'den daha sonra gözlendiğini açıklayabilir³⁰.

Akarisit ajanların papülopüstüler rozasedeki etkinliği

Topikal akarisit tedavilerinin PPR semptomları üzerindeki etkileri, patogeneizde demodeksin rolünü destekleyen güçlü bir kanıttır. Çay ağacı yağı (TTO), topikal ivermektin ve benzil benzoat antiparaziter etkileri ile hastalığı klinik olarak iyileştirir. Benzil benzoat; ivermektin ve TTO'nun aksine, antiinflamatuvar özelliğe sahip değildir ve hatta potansiyel olarak tahriş edicidir. Antiparaziter etkisiyle yaptığı klinik iyileşme, PPR gelişiminde parazitin rolünü dolaylı olarak doğrular^{1,5}.

Rozase ve demodikoz ayırımı

PPR ve rozase benzeri demodikozis arasında ayırım yapmak zordur. Tanımları karşılaştırılabilir değildir (rozase için klinik ve demodikoz için etiyolojiktir). Semptomlar spesifik değildir, çoğu hasta her ikisinin de klinik özelliklerini gösterir. Ayrıca histolojik bulgular da benzerdir. PPR'de rozase benzeri demodikozdan daha yüksek olma eğiliminde olsa bile demodeks yoğunluğu benzerdir. İki durum aynı hastada art arda ortaya çıkabilir ve aynı akarisit tedaviye yanıt verir^{1,5}. Bu veriler ışığında eğer demodikoza demodeks proliferasyonu neden oluyorsa ve rozase (ETR, PPR) demodikozis ile aynı hastalık ise, o zaman PPR'ye aynı zamanda demodeks proliferasyonunun neden olduğu sonucuna varmak mantıklıdır.

Demodeksin rozasedeki patojenik rolüne karşı öne sürülen kanıtlar

Histolojik çalışmalarda akarların gözlenmemesi

Önceleri yapılan histolojik çalışmalarda rozase biyopsilerinin analizinde, az sayıda parazitle birlikte sadece hafif perifoliküler infiltrat izlenmesi ve infiltrate foliküllerin çevresinde enflamasyon olmaması nedeni ile demodeks proliferasyonunun rozase ile ilişkili olmadığına inanılıyordu. Sonraki araştırmalarda perifoliküler infiltrasyonun rozasenin bir özelliği olduğu gösterilmiştir. Bu infiltrasyon istatistiksel olarak demodeks akarlarının varlığı ve sayısı ile ilişkilidir. Ayrıca yüksek demodeks yoğunluğu, PPR'li hemen hemen tüm hastalarda gözlenmektedir^{6,7}.

Demodekslerin enflamatuvar semptomlarla ilişkili olmaması

Demodeksin herkeste bulunabilmesi ve belirgin enflamatuvar semptomlara neden olmadan yüksek yoğunluklara ulaşması nedeni ile patogeneizde rol oynamadığı da öne sürülen hipotezlerden biridir⁷. Bununla birlikte akarın normal florada düşük yoğunlukta varlığı, aşırı çoğaldığında veya dermise nüfuz ettiğinde patojenik bir etkiyle çelişmez. Akar yoğunluğu çok yüksek olduğunda yoğun enflamatuvar semptomların olmaması, potansiyel patojenitesini ortadan kaldırmaz. Bu etki, muhtemelen, akarın konak bağışıklığı üzerindeki immüno-supresif etkisinin sonucudur.

Koch varsayımlarının karşılanması

Enfeksiyöz bir ajan ile bir hastalık arasında nedensel bir ilişki kurmak için önerilen ilk gerçek kriterler olan Koch'un orijinal varsayımlarına dayanarak demodeks patojenitesini belirlemek imkansızdır (Tablo 3). Tıptaki bu tarihsel referans, birçok enfeksiyöz ajanın nedenselliği bu kriterleri tam olarak karşılamadan doğrulandığından zamanla geçersiz hale gelmiştir¹.

Demodeks çoğalmasının neden değil sonuç olma olasılığı

Demodeks proliferasyonu, semptomların bir nedeni olmaktan ziyade bir sonucu olabilir³²⁻³⁴. Rozasedeki ilk enflamasyon, demodeks proliferasyonunu destekleyip ardından hastalığı şiddetlendirebilir. Bu şu anda en yaygın kabul gören hipotezdir^{1,5,34}. Thyssen yakın zamanda, deri bariyer değişikliğinden enflamasyonun sorumlu olabileceğini ve bunun da *Staphylococcus* tarafından süperenfekte hale gelen atopik dermatitte olduğu gibi, parazitlerin çoğalmasını destekleyeceğini öne sürmüştür³³. Ama *S. aureus*'tan farklı olarak demodeks, implante olmak veya çoğalmak için deri bariyerinin bozulmasına ve enflamatuvar bir zemine ihtiyaç duymaz, tüm yetişkinlerde bulunur ve enflamasyon olmadan da çoğalabilir. Ayrıca, parazitin anatomisi ve histolojik görüntüleri, demodeksin epidermiste gedik oluşturup ve hatta aktif olarak foliküler duvarı geçip dermise nüfuz edebildiğini açıkça göstermektedir^{1,14}. Olağan konak-mikroorganizma ilişkisi göz önüne alındığında, demodeksin perifoliküler enflamasyonu indüklemesi çok daha olasıdır.

Rozase ve demodikozisin farklı tedavilere yanıt vermesi

Akarisit tedavilerinin klinik lezyonlar üzerindeki etkisi dolaylı olarak akarın klinik lezyonlardan sorumlu olduğunu göstermektedir. Eğer demodeks proliferasyonu yalnızca bir epifenomen olsaydı, akarların ortadan kaldırılmasıyla semptomlar düzelmezdi. Diğer taraftan rozasede kullanılan tedavilerin çoğu anti-paraziter aktiviteye sahip değildir ve akarisit tedavi hastaları kalıcı olarak iyileştirmez⁷. Roberson³⁵ tarafından rozaseli 28 hasta üzerinde yapılan bir çalışmada, yüzün bir tarafı 28 gün boyunca %3 kükürt ile tedavi edilirken diğer taraf tedavisiz bırakılmış ve tedavi edilen tarafta semptomlar daha fazla azalırken akar sayısı iki tarafta farklı bulunmamıştır. Bununla birlikte PPR ve demodikozlarda tedavilerin farklı etkileriyle ilgili olarak yapılan son çalışmalar demodikoz ve PPR'li hastaların çoğunun akarisit tedaviye yanıt verdiğini göstermiştir³⁶⁻³⁸. Topikal ivermektinin 2015 yılında kullanıma sunulmasına kadar, rozase tedavileri büyük ölçüde semptomatiktir. Bu tedaviler çok etkili değildi ve nüksler daha sıkı³⁹. PPR'nin akarisit tedaviden sonra nüksmesi, diğer bulaşıcı hastalıklarda olduğu gibi akarın aşamalı olarak yeniden çoğalması gerçeğiyle açıklanır.

Sonuç

Bu tartışmalar, esas olarak, PPR'nin patogenezinde anormal demodeks proliferasyonunun önemli bir rol oynadığını desteklemektedir. Hastalık gelişimini etkileyen çok sayıda ko-faktörle

Tablo 3. Koch'un orijinal varsayımları

Mikroorganizmanın hastalığa yakalanan tüm organizmalarda bol miktarda bulunması, ancak sağlıklı organizmalarda bulunmaması gerekir.
Mikroorganizmanın hastalıklı bir organizmadan izole edilmesi ve saf kültürde yetiştirilmesi gerekir.
Kültürü yapılan mikroorganizma sağlıklı bir organizmaya girdiğinde hastalığa neden olmalıdır.
Mikroorganizmanın aşılansız, hastalıklı deneysel konakçıdan yeniden izole edilmesi ve orijinal spesifik nedensel ajanla aynı olduğunun tanımlanması gerekir.

birlikte demodeks akarları PPR gelişiminde önemli role sahip gibi görünmektedir. Demodeks akarları rozasenin belli bir evresinde hastalık progresyonunu artırıcı bir etki gösterip enflamasyonda artışa ve papülopüstüllerin oluşumuna neden oluyor olabilir. Demodeks muhtemelen kendi hayatta kalması için Tn antijeni aracılığıyla tolerojenik dendritik hücreleri ve aynı zamanda akarları ortadan kaldırmayı amaçlayan bir bağışıklık reaksiyonunu indükler. Ancak VEGF ve indüklenmiş tolerojenik dendritik hücreleri kullanarak T hücresi tükenmesine neden olarak bunu kendi yararına yönlendirmeyi başarır. T-hücrelerinin bir kısmı normal işlevlerini kaybettiği için enflamatuvar reaksiyon akarları öldürmek için yetersiz kalır ve yüksek antijenik yükün kalıcı olduğu kronik bir enfeksiyona yol açar. Bu hipotez, akarlarla birlikte dendritik hücreyi rozase patofizyolojisinin merkezine yerleştirmektedir. Demodeks antijenlerine karşı bireysel duyarlılık farklılıkları ve farklı dendritik hücre türlerinin (dendritik hücre genlerinin polimorfizmi) varlığı farklı klinik tabloları açıklayabilir.

Demodeks akarları ve rozase arasındaki ilişkiyi netleştirmek için; daha yüksek patojeniteye sahip daha virülen akar formları olup olmadığı, akarların çeşitli yaşam dönemlerinde endosimbiyotik bakteriler olup olmadığı araştırılmalıdır. Ayrıca akar-konakçı ve akar-çevre arasındaki ilişkiler netleştirilmeli, demodeks akarları için *in vivo* kültür modelleri oluşturulmalıdır. Demodeks akarlarının rozase patogenezindeki rolü konusunda fikir birliğine varmak için moleküler düzeyde daha fazla çalışmaya ihtiyaç vardır.

Kaynaklar

- Forton FMN: Rosacea, an infectious disease: why rosacea with papulopustules should be considered a demodicosis. A narrative review. *J Eur Acad Dermatol Venereol.* 2022;36:987-1002.
- Zhao YE, Hu L, Ma JX: Molecular identification of four phenotypes of human demodex mites (Acari: Demodicidae) based on mitochondrial 16S rDNA. *Parasitol Res.* 2013;112:3703-11.
- Forton F, Germaux MA, Brasseur T, et al: Demodicosis and rosacea: epidemiology and significance in daily dermatologic practice. *J Am Acad Dermatol.* 2005;52:74-87.
- Buddenkotte J, Steinhoff M: Recent advances in understanding and managing rosacea. *F1000Res.* 2018;7:F1000 Faculty Rev-1885.
- Forton FMN: The pathogenic role of demodeks mites in rosacea: a potential therapeutic target already in erythematotelangiectatic rosacea? *Dermatol Ther (Heidelb).* 2020;10:1229-53.
- Forton FMN, De Maertelaer V: Two consecutive standardized skin sur-face biopsies: an improved sampling method to evaluate demodeks den-sity as a diagnostic tool for rosacea and demodicosis. *Acta Derm Venereol.* 2017;97:242-48.
- Georgala S, Katoulis AC, Kylafis GD, Koumantaki-Mathioudaki E, Georgala C, Aroni K: Increased density of demodeks folliculorum and evidence of delayed hypersensitivity reaction in subjects with papulo-pustular rosacea. *J Eur Acad Dermatol Venereol.* 2001;15:441-4.
- Amichai B, Grunwald MH, Avinoach I, Halevy S: Granulomatous rosacea associated with demodeks folliculorum. *Int J Dermatol.* 1992;31:718-9.
- Turgut Erdemir A, Gurel MS, Koku Aksu AE, Falay T, Inan Yuksel E, Sarikaya E: Demodeks mites in acne rosacea: reflectance confocal microscopic study. *Australas J Dermatol.* 2017;58:e26-30.
- Forton F, De Maertelaer V: Erythematotelangiectatic rosacea may be associated with a subclinical stage of demodicosis: a case-control study. *Br J Dermatol.* 2019;181:818-25.
- Chang YS, Huang YC: Role of demodeks mite infestation in rosacea: a systematic review and meta-analysis. *J Am Acad Dermatol.* 2017;77:441-7.
- Forton FM: Papulopustular rosacea, skin immunity and demodeks: pityriasis folliculorum as a missing link. *J Eur Acad Dermatol Venereol.* 2012;26:19-28.
- Gerber PA, Buhren BA, Steinhoff M, Homey B: Rosacea: the cytokine and chemokine network. *J Investig Dermatol Symp Proc.* 2011;15:40-7.
- Forton F: Démodex et inflammation pérfolliculaire chez l'homme: revue et observation de 69 biopsies [demodeks and perifollicular inflammation in man: review and report of 69 biopsies]. *Ann Dermatol Venereol.* 1986;113:1047-58.
- Clanner-Engelshofen BM, French LE, Reinholz M: *Corynebacterium kroppenstedtii* subsp. demodicis is the endobacterium of *Demodex folliculorum*. *J Eur Acad Dermatol Venereol.* 2020;34:1043-9.
- Muto Y, Wang Z, Vanderberghe M, Two A, Gallo RL, Di Nardo A: Mast cells are key mediators of cathelicidin-initiated skin inflammation in rosacea. *J Invest Dermatol.* 2014;134:2728-36.

17. Wang L, Wang Y-J, Hao D, et al.: The theranostics role of mast cells in the pathophysiology of rosacea. *Front Med (Lausanne)*. 2019;6:324.
18. Bonamigo RR, Bakos L, Edelweiss M, Cartell A: Could matrix metalloproteinase-9 be a link between demodeks folliculorum and rosacea? *J Eur Acad Dermatol Venereol*. 2005;19:646-7.
19. Molho-Pessach V, Meltser A, Kamshov A, Ramot Y, Zlotogorski A: STAT1 gain-of-function and chronic demodicosis. *Pediatr Dermatol*. 2020;37:153-5.
20. Saez-de-Ocariz M, Suarez-Gutierrez M, Migaud M, et al.: Rosacea as a striking feature in family members with a STAT1 gain-of-function mutation. *J Eur Acad Dermatol Venereol*. 2020;34:e265-7.
21. Lacey N, Russell-Hallinan A, Zouboulis CC, Powell FC: Demodex mites modulate sebocyte immune reaction: possible role in the pathogenesis of rosacea. *Br J Dermatol*. 2018;179:420-30.
22. Foley R, Kelly P, Gatault S, Powell F: Demodex: a skin resident in man and his best friend. *J Eur Acad Dermatol Venereol*. 2021;35:62-72.
23. Voron T, Marcheteau E, Pernot S, et al.: Control of the immune response by pro-angiogenic factors. *Front Oncol*. 2014;4:70.
24. Smith JR, Lanier VB, Brazier RM, Falkenhagen KM, White C, Rosenbaum JT: Expression of vascular endothelial growth factor and its receptors in rosacea. *Br J Ophthalmol*. 2007;91:226-9.
25. Gazi U, Gureser AS, Oztekin A, et al.: Skin-homing T-cell responses associated with demodeks infestation and rosacea. *Parasite Immunol*. 2019;41:e12658.
26. Dajnoki Z, Béke G, Kapitány A, et al.: Sebaceous gland-rich skin is characterized by TSLP expression and distinct immune surveillance which is disturbed in rosacea. *J Investig Dermatol*. 2017;137:1114-25.
27. Allakhverdi Z, Comeau MR, Jessup HK, et al.: Thymic stromal lymphopoietin is released by human epithelial cells in response to microbes, trauma, or inflammation and potently activates mast cells. *J Exp Med*. 2007;204:253-8.
28. Sim WJ, Ahl PJ, Connolly JE: Metabolism is central to tolerogenic dendritic cell function. *Mediat Inflamm*. 2016;2016:2636701.
29. Hong JS, Han S, Lee JS, et al.: Abnormal glucocorticoid synthesis in the lesional skin of erythematotelangiectatic rosacea. *J Investig Dermatol*. 2019;139:2225-2228.e3.
30. Kanitakis J, Al-Rifai I, Faure M, Claudy A: Demodex mites of human skin express Tn but not T (Thomsen-Friedenreich) antigen immunoreactivity. *J Cutan Pathol*. 1997;24:454-5.
31. Zaal A, Li RJE, Lübbers J, et al.: Activation of the C-type lectin MGL by terminal GalNAc ligands reduces the glycolytic activity of human dendritic cells. *Front Immunol*. 2020;11:305.
32. Holmes AD: Potential role of microorganisms in the pathogenesis of rosacea. *J Am Acad Dermatol*. 2013;69:1025-32.
33. Thyssen JP: Are demodex mites the best target for rosacea treatments? *Br J Dermatol*. 2019;181:652-3.
34. Gallo RL, Granstein RD, Kang S, et al.: Rosacea comorbidities and future research: the 2017 update by the National Rosacea Society Expert Committee. *J Am Acad Dermatol*. 2018;78:167-70.
35. Robinson TW: Demodeks folliculorum and rosacea. A clinical and histological study. *Arch Dermatol*. 1965;92:542-4.
36. Schaller M, Gosner L, Belge K, et al.: Dual anti-inflammatory and anti-parasitic action of topical ivermectin 1% in papulopustular rosacea. *J Eur Acad Dermatol Venereol*. 2017;31:1907-11.
37. Forton FMN, De Maertelaer V: Treatment of rosacea and demodicosis with benzyl benzoate: effects of different doses on demodeks density and clinical symptoms. *J Eur Acad Dermatol Venereol*. 2020;34:365-9.
38. Forton FMN, De Maertelaer V: Effectiveness of benzyl benzoate treatment on clinical symptoms and demodeks density over time in patients with rosacea and demodicosis: a real life retrospective follow-up study comparing low- and high-dose regimens. *J Dermatolog Treat*. 2022;33:456-65.
39. Darji K, Burkemper NM: Pityriasis folliculorum: response to topical ivermectin. *J Drugs Dermatol*. 2017;16:1290-2.

4. Rozasenin klinik özellikleri

Clinical features of rosacea

Aysun Şıkar Aktürk

Kocaeli Üniversitesi Tıp Fakültesi, Deri ve Zührevi Hastalıklar Anabilim Dalı, Kocaeli, Türkiye

Giriş

Rozase derinin yanı sıra gözü de etkileyen kronik enflamatuvar bir deri hastalığıdır. Hastaların çoğunda yüz bölgesinde ağrı, batma ve yanma hissiyle birlikte rozasenin temel klinik bulgusu olan kalıcı eritem izlenmektedir. Diğer klinik bulgular arasında papüller ve püstüller, telenjiyektaziler ve fimatöz değişiklikler yer alır. Nadiren nodüller de görülebilir. Oküler iritasyon, konjonktivit, keratit, fotofobi, kapak kenarında telenjiyektaziler gibi göze ait bulgular da hastaların çoğunda görülmektedir¹⁻⁷.

Rozasenin Kuzey ve Batı Avrupa'da, açık tenli, açık ten-göz rengi olan bireylerde görülme sıklığı daha yüksektir^{3,4,6,7}. Koyu tenli kişilerde de görülebilir, ancak bu kişilerde derideki pigmentasyondan dolayı rozase bulguları maskelenebilir²⁻⁴. Genel olarak 30 yaş ve üzerinde, kadınlarda daha sık görülmekte olup erkeklerde daha şiddetli seyredir^{1,6}. Adölesan grupta da nadir de olsa görülebilmekte ve çoğu zaman akne vulgaris olarak yanlış tanı konulabilmektedir. Çocuklarda ise çok nadir olup erişkin yaşa kadar lezyonlar devam edebilmektedir^{1,7}.

Rozasede klinik bulguların artmasına neden birçok faktör bulunmaktadır. Bu faktörler; ani sıcaklık artışı, güneş maruziyeti, baharatlı gıdalar ve sıcak içeceklerin tüketilmesi, alkol, egzersiz, iritan topikal ajanların kullanılması, psikolojik stres, vazodilatör ilaçların kullanılması ve deri bariyerinin bozulması olarak özetlenebilir^{1,3,4,7}.

Yüz bölgesini etkilediği için, kolaylıkla görünür olan lezyonlar hastalarda özgüven eksikliği, sosyal aktivitelerden kaçınma gibi yoğun emosyonel problemlere neden olabilmektedir. Hastaların büyük çoğunluğu hastalıklarından dolayı damgalanmış hissetmektedir. Yapılan çalışmalarda yaşam kalitesinde belirgin bozulmaya yol açtığı ve depresyon sıklığının rozase hastalarında sağlıklı topluma göre daha yüksek olduğu bildirilmiştir^{3,4,6,7}.

Rozase klinik özellikler

Rozase farklı dönemlerde farklı klinik bulguların izlendiği, zaman zaman alevlenmelerle seyreden, yavaş ilerleyen kronik bir hastalıktır. Rozasede klinik olarak eritem, papül, püstül ve telenjiyektaziler izlenir. Bu lezyonlar en sık burun üstü, yanaklar, alın ve çene gibi yüzün orta bölgelerine yerleşir. Daha nadiren saçlı deri, ekstremiteler, gövde, kulaklar, retroauriküler bölge ve boyun da tutulabilir. Periorbital ve perioral bölge ise genellikle korunmuştur. Deride hassasiyet, yanma ve batma hissi, deri kuruluğu ve ince kepeklenme tabloya eşlik edebilir^{1,6,7}.

“Ulusal Rozase Derneği’nin” 2002 tarihli bir raporunda klinik bulgulara göre rozasenin eritematotelanjektatik, papülopüstüler, fimatöz ve oküler rozase olmak üzere dört farklı alt tipi tanımlanmıştır⁸. Klinik alt tipler ve klinik bulguları Tablo 1’de özetlenmiştir. Bunların yanı sıra granümatöz rozase, rozase fulminans gibi daha nadir görülen klinik formları da mevcuttur¹.

Bunun yanı sıra “Global ROSacea COnsensus” (ROSCO) panelinden, rozasenin teşhisi ve sınıflandırılması için alt tipler yerine fenotip temelli bir yaklaşımın kullanılması tavsiye edilmiştir⁶. Fenotipe dayalı yaklaşım, rozasenin klinik özelliklerini tanısıl, majör ve minör özellikler olarak ayırır^{2,6,9}. 2017’de ROSCO panelinin önerilerine göre güncellenen klinik tanı kriterleri Tablo 2’de gösterilmiştir. Bu kriterlere göre tanısıl kabul edilen klinik bulgular kalıcı sentrofasial eritem ve fimatöz değişikliklerdir. Majör klinik bulgular ise flaşing/geçici eritem, telenjektazi, papüller/püstüller ve oküler bulgulardır. Minör bulgular olarak deride yanma-batma hissi, deri kuruluğu ve ödem yer alır. Tanısıl belirtilerden en az bir veya daha fazla olması ve majör belirtilerden iki veya daha fazla olması rozase tanısı için yeterli kabul edilmiştir^{2,9}.

Tanısal klinik belirtiler

a. Kalıcı sentrofasial eritem

Sentrofasial eritem rozasenin en önemli bulgusudur. Şiddetinde aralıklı olarak azalma ve artış olabilir. Özellikle eritemin en sık yerleştiği bölge burun sırtı ve yanaklardır. Ancak kulaklar, yüzün dış yan bölgeleri, boyun, saçlı deri ve gövdede görülebilir (ekstrafasial rozase). Koyu tenli bireylerde eritem hemen göze çarpmayabilir^{1,3,4}. Eritemin şiddeti hastadan hastaya göre değişiklik gösterir. Telenjektaziler kalıcı eriteme eşlik

Tablo 1. Ulusal Rozase Derneği’nin tanımladığı klinik bulgulara göre rozasenin alt tipleri

	Klinik alt tipler	Klinik bulguları
1	Eritematotelanjektatik tip veya vasküler rozase	Kalıcı santral eritem ana bulgudur. Telenjiyektazi her zaman olmayabilir ve tedavi sonrası daha görünür hale gelebilir. Eritem artış ve azalmalarla seyrederek.
2	Papülopüstüler tip veya enflamatuvar rozase	Kalıcı eritem üzerinde papül ve püstüller ataklar halinde ortaya çıkar.
3	Fimatöz rozase	Fibrozis, sebase bezlerde hiperplazi, foliküler orifislerde belirginleşme ve telenjiyektazilerle karakterizedir. Deri kabalaşır, yüzeyi düzensizleşir, düzensiz nodüller görülebilir.
4	Oküler rozase	Semptom olarak yabancı cisim hissi, kuruluk, kaşıntı, fotofobi ve sulanma görülür. Kapak kenarında telenjiyektaziler, şalazyon, blefarit, karakteristik interpalpebral konjonktival hiperemi, keratit, episiklerit görülebilir.

Tablo 2. Rozasenin klinik tanı kriterleri

Tanısal belirtiler	Minör belirtiler
Kalıcı sentrofasial eritem Fimatöz değişiklikler	Deride yanma hissi, Deride batma hissi, Deri kuruluğu, Ödem.
Majör belirtiler	
Flaşing/geçici eritem Telenjektazi Papüller/püstüller Oküler bulgular	
Tanısıl belirtilerden en az bir veya daha fazla olması ve majör belirtilerden iki veya daha fazla olması tanı için yeterli	

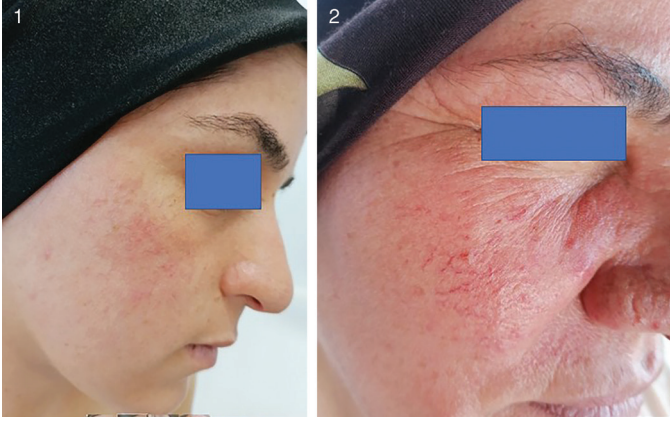
edebilir^{3,4} (Resim 1, 2).

b. Fimatöz değişiklikler

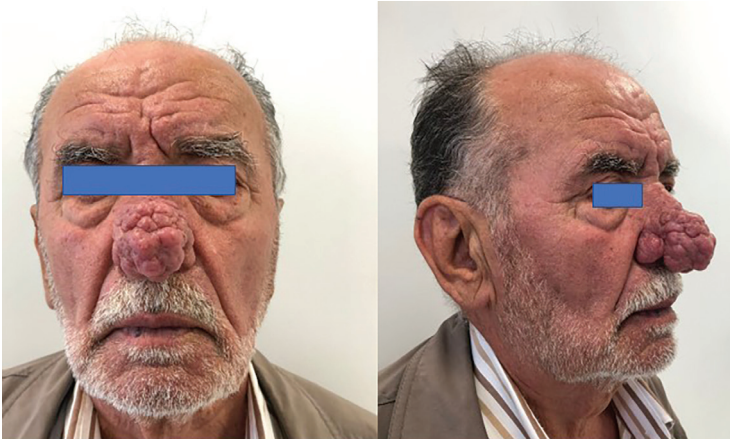Fimatöz değişiklikler doku hipertrofisine bağlı olarak deride kalınlaşma ve yüzeyinde düzensizlik ile karakterizedir¹. Fibrozis, sebase bezlerde hiperplazi, foliküler orifislerde belirginleşme, yağlı deri, düzensiz nodüller ve telenjiyektaziler görülür. En sık yerleştiği bölge burun olup rinofima olarak isimlendirilir (Resim 3). Fimatöz değişiklikler çenede (gnatofima), alında (metofima) (Resim 3), kulaklarda (otofima) ve göz kapaklarında (blefarofima) görülebilir¹. Rozasenin genellikle diğer bulgularıyla birlikte olan fimatöz değişiklikler patognomonik bulgulardandır⁹. Erkeklerde kadınlara nispeten daha sık görülmektedir⁷.

Majör belirtiler

a. Flaşing/geçici eritem: Deride kan akışının istemsiz artması nedeniyle oluşan ani kızarıklık ataklarıyla karakterize flaşing atakları rozasede görülebilir. Flaşing ataklarına sıcaklık hissi, terleme ve fasiyal ödem eşlik



Resim 1, 2. Eritematotelenjiyektatik tip rozase, burun sırtı ve yanaklarda kalıcı eritem ve telenjiyektaziler



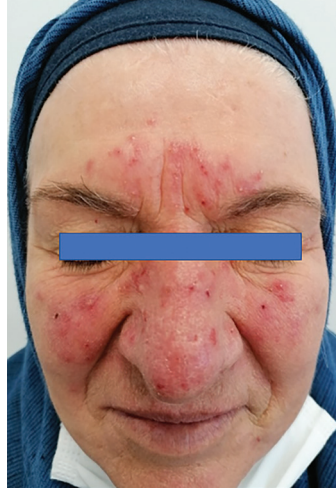Resim 3. Fimatöz rozase. Burun üzerinde (rinofima) ve altında (metofima) sebace bezlerde hiperplazi, foliküler orifislerinde belirginleşme, yağlı deri, düzensiz nodüller ve telenjiyektaziler

edebilir. Muayene sırasında çoğu zaman saptanamayan bu tablonun rozasede majör bulgu kabul edilebilmesi için kalıcı eritemde olduğu gibi yüzün santral bölgesinde oluşması gerekir⁹.

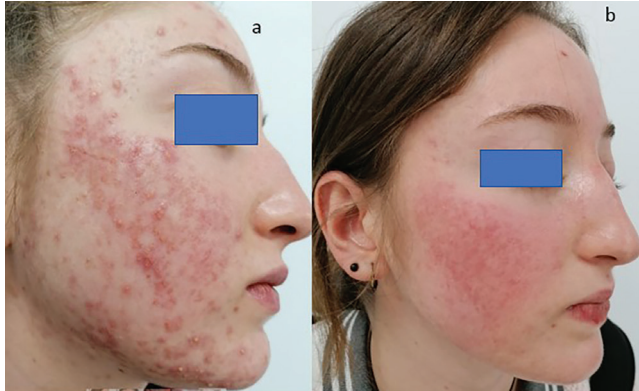b. Telenjektaziler: Genişlemiş ve görünür olan damar yapıları güneş hasarı veya steroid kullanım öyküsü olmayan kişilerde rozasenin majör bulgusu olarak kabul edilmektedir. Perinazal telenjektaziler hariç rozaseye bağlı gelişen telenjektaziler özellikle yanıklarda olmak üzere yüzün santraline yerleşmektedir⁹ (Resim 1, 2). Koyu tenli hastalarda pigmentasyon nedeniyle görülemeyebilir^{1,3,4}.

c. Papüller ve püstüller: Rozasede eritem ile birlikte görülen enflamatuvar papül ve püstüller simetrik olarak yüzün merkezine yerleşir (Resim 4). Enflamasyonun foliküler ünite dışına yayılması nedeniyle lezyonlar plak halini alabilir¹. Papülopüstüller lezyonlar akneye benzemekle birlikte rozasede komedon izlenmemesi ayırıcı tanıda önemlidir. Ancak komedonların varlığı da rozase tanısını dışlamaz, çünkü rozase ve akne vulgaris birlikte de görülebilir⁷ (Resim 5).

d. Oküler bulgular: Göz bulguları olarak rozasede kapak kenarında telenjektaziler, şalazyon, blefarit, karakteristik interpalpebral konjonktival hiperemi, keratit ve episiklerit izlenebilir. Hastaların çoğunda bu bulgular deri lezyonlarına eşlik eder^{1,7}.



Resim 4. Yüzün merkezine yerleşen papül ve püstüller, papülopüstüller tip rozase



Resim 5. Yirmi beş yaşında kadın hasta, (a) Akne vulgaris ve rozase lezyonları, (b) Akne tedavisi sonrası yanıklarda kalıcı eritem ve telenjektaziler

Minör belirtiler

Etkilenen alanlarda izlenen yanma ve batma hissi rozasede sık görülen semptomlardır. Özellikle deri bakım ürünlerinin kullanılmasıyla irritasyona bağlı bu bulgularda artış görülebilmektedir¹. Fasiyal ödem bir diğer minör bulgu olup genellikle uzamış eritemi veya flaşing ataklarını takiben ortaya çıkar ve günlerce devam edebilir. Morbihan hastalığı olarak da adlandırılan fasiyal ödem en sık alın, üst göz kapakları, yanaklar ve burun üzerinde oluşur¹⁰. Bunlara ek olarak yüzde kuruluk hissi ve kabalaşma da diğer minör bulgular arasında yer almaktadır¹.

Sonuç

Rozase sık görülen, farklı klinik bulguların izlendiği kronik seyirli bir dermatolojik hastalıktır. Klinik olarak kolayca tanı konulabilen rozasede görülen klinik bulgular kalıcı eritem başta olmak üzere papüller ve püstüller, telenjiektaziler, fimatöz ve oküler değişikliklerdir.

Kaynaklar

1. Maier LE, Helfrich YR: Rosacea: Pathogenesis, clinical features, and diagnosis. Up to Date 2022. https://www.uptodate.com/contents/rosacea-pathogenesis-clinical-features-and-diagnosis?search=rosacea&source=search_result&selectedTitle=3%7E46&usage_type=default&display_rank=2
2. Schaller M, Almeida LMC, Bewley A, et al.: Recommendations for rosacea diagnosis, classification and management: update from the global ROSacea COnsensus 2019 panel†. Br J Dermatol. 2020;182:1269-1276.
3. Johnson SM, Berg A, Barr C: Managing rosacea in the clinic: from pathophysiology to treatment-a review of the literature. J Clin Aesthet Dermatol. 2020;13:17-22.
4. Johnson SM, Berg A, Barr C: Recognizing rosacea: tips on differential diagnosis. J Drugs Dermatol. 2019;18:888-894.
5. Oge LK, Muncie HL, Phillips-Savoy AR: Rosacea: diagnosis and treatment. Am Fam Physician. 2015;92:187-196.
6. Reinholz M, Ruzicka T, Steinhoff M, et al.: Pathogenesis and clinical presentation of rosacea as a key for a symptom-oriented therapy. J Dtsch Dermatol Ges. 2016;14:4-15.
7. Mikkelsen CS, Holmgren HR, Kjellman P, et al.: Rosacea: a clinical review. Dermatology Reports. 2016;8:6387.
8. Gallo RL, Granstein RD, Kang S, et al.: Standard classification and pathophysiology of rosacea: the 2017 update by the National Rosacea Society Expert Committee. J Am Acad Dermatol. 2018;78:148-155.
9. Tan J, Almeida LM, Bewley A, et al.: Updating the diagnosis, classification and assessment of rosacea: recommendations from the global ROSacea COnsensus (ROSCO) panel. Br J Dermatol. 2017;176:431-438.
10. Picardo M, Eichenfield LF, Tan J: Acne and rosacea. Dermatol Ther (Heidelb). 2017;7:43-52.

5. Rozase varyantları

Rosacea variants

Bengü Çevirgen Cemil, Cemile Tuğba Altunel*

Sağlık Bilimleri Üniversitesi, Dışkapı Yıldırım Beyazıt Eğitim ve Araştırma Hastanesi, Deri ve Zührevi Hastalıklar Kliniği, Ankara, Türkiye

*Başkent Üniversitesi Tıp Fakültesi, Deri ve Zührevi Hastalıklar Anabilim Dalı, Ankara, Türkiye

Giriş

Ulusal Rozase Derneği Uzman Komitesi 2002 yılında rozasenin teşhisi ve sınıflandırılması için standardize edilmiş kriterler önerdi. Bu kriterlere göre rozase, (1) eritematelanjektatik, (2) papülopüstüler, (3) fimatöz ve (4) oküler rozase olmak üzere dört alt tipe ayrılmıştı. Varyant olarak da granülatöz rozase tanımlanmıştı¹. Ancak bu sınıflamanın eksiklikleri göz önünde bulundurularak bilimsel veriler eşliğinde orijinal sınıflandırma sisteminden 15 yıl sonra, 2017 yılında Ulusal Rozase Derneği sınıflandırmasını güncelledi. Yeni önerilen sınıflama sistemi alt tip ayırımından ziyade hastalık bulgularına dayanmaktadır. Bu fenotipe dayalı tanı ve sınıflama sistemi, rozase patogeneziine dair artan bilgiler ışığında oluşturulmuştur. Sınıflamada bir diğer değişiklik ise granülatöz rozase varyantının kaldırılmasıydı^{2,3}. Ancak literatüre bakıldığında Ulusal Rozase Derneği tarafından 2002 yılında önerilen tek varyant olan granülatöz rozase haricinde tanımlanan çeşitli rozase varyantları mevcuttur. Bunlar rozase fulminans, rozase konglobata, Gram-negatif rozase, steroid kaynaklı rozase, Morbihan hastalığı, nörojenik rozase ve ekstrasfasiyel rozasedir.

Granülatöz rozase

Granülatöz rozase özel klinik görünüm ve granülom içeren histolojik bulguları nedeniyle rozase tipi değil, varyantı olarak kabul edilmiştir. Granülatöz rozase genellikle orta yaş kadınlarda görülen, nadir, kronik enflamatuvar deri hastalığıdır. Lezyonlar, normal görünümlü deri üzerinde monomorfik, sert, sarı, kırmızı, kahverengi veya deri renginde papüller veya nodüller şeklindedir. Göz, burun veya ağız çevresinde özellikle de yüzün lateralinde ve boyunda mandibula altında yerleşim gösterir (Resim 1)⁴. Etiyoloji ve tetikleyici faktörler belirsizdir. *Demodex folliculorum*'a karşı bireysel immün yanıtın ve konağın duyarlılığının granülatöz rozase patogeneziine katkı sağladığı düşünülmektedir⁵.

Granülatöz rozase ayırıcı tanısında granülatöz perioral dermatitler, küçük-nodüler sarkoidoz, lupus miliaris disseminatus faciei ve kutanöz tüberküloz yer alır^{4,6}. Diğer rozase tiplerinden farklı olarak histopatolojik olarak belirgin granülatöz infiltrat ile karakterizedir. Ayrıca tedavi açısından rozasenin diğer tiplerine göre birçok konvansiyonel tedaviye dirençlidir⁵.

Granülatöz rozasenin standart bir tedavisi olmayıp mevcut bilgiler daha çok olgu raporlarına dayanmaktadır. Çoğunlukla oral antibiyotikler (doksisisiklin, tetrasiklin, minosiklin ve eritromisin) kullanılmaktadır. Doksisisiklin 50-100 mg günde iki kez ya da tetrasiklin 250-500 mg günde üç kez önerilmektedir. Topikal olarak metronidazol, kortikosteroidler, azelaik asit ve benzoil peroksit kullanılabilir⁴.

Dirençli olgularda oral izotretinoin tedavisi etkili olabilir^{4,7}. Yine standart tedavilere cevap vermeyen olgularda oral talidomid ve topikal pimekrolimus kombinasyonuna yanıt alınabileceği bildirilmiştir⁵. Ancak takrolimus ve pimekrolimusa bağlı granülatöz rozase benzeri olguların gelişebildiği de unutulmamalıdır. Sistemik steroid ve dapson da granülatöz rozase tedavisinde kullanılan ajanlardandır⁸. Demodeks mikroorganizmalarına yönelik oral metronidazol ve ivermektin kombinasyonunun granülatöz rozase olgularında etkili olabileceği belirtilmiştir. Diğer tedavi yöntemleri arasında IPL/BBL ışık sistemleri, lazerler ve fotodinamik tedavi yer almaktadır⁴.

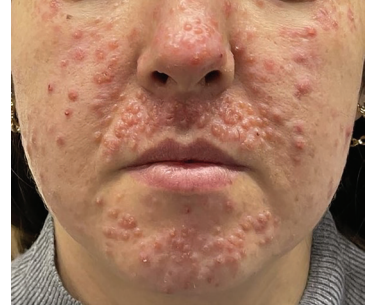Rozase fulminans

Ulusal Rozase Derneği tarafından rozase varyantı olarak tanımlanmasa da literatürde şiddetli rozase varyantı olarak sınıflandırılması önerilmektedir⁹. Rozase fulminans nadir görülen, sıklıkla 20-40 yaş kadınları etkileyen ve sentrofasial yerleşim gösteren akut, şiddetli enflamatuvar bir dermatozdur. Klinik olarak ani gelişen eritematöz papüller, püstüller ve nodüller ile karakterizedir. Lezyonlar birbiriyle birleşerek pürülan materyal direne eden sinüsler oluşturan plaklarla karakterizedir (Resim 2)¹⁰. Olguların %80'inde flaşing veya rozase bulunurken akne fulminansa eşlik eden sistemik semptomlar çoğu olguda yoktur^{9,10}.

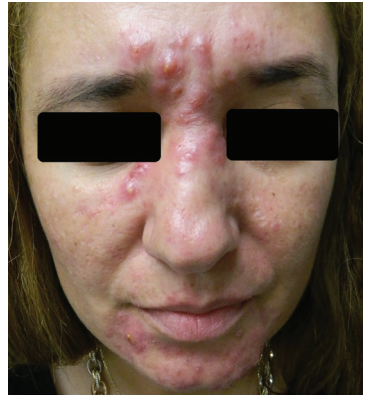Rozase fulminans hamilelik, ilaçlar veya enflamatuvar bağırsak hastalığı ile ilişkili olarak ortaya çıkabilir⁹. Ayırıcı tanısında akne konglobata, akne fulminans, granülatöz rozase, nötrofilik dermatozlar (Sweet sendromu), bromoderma, iododerma ve Gram-negatif folikülit yer alır^{6,9}.

Histopatolojik bulgular non-spesifiktir ve nötrofil, lenfosit ve eozinofillerden oluşan daha çok perifoliküler ve sebasöz yapılarla lokalize yüzeysel ve derin dermal enflamatuvar infiltrat şeklindedir⁹.

Rozase fulminans genel olarak sistemik tedavilere iyi yanıt verir ve skar oluşmadan erken tedavi etmek ana amaçtır. Tedavide öncelikli olarak akut enflamasyonu baskılamak amacıyla oral ve/veya topikal steroidler ile oral izotretinoin kullanılmaktadır. Prednizon 0,5-1 mg/gün dozda başlanıp birkaç hafta içinde doz düşülerek kesilmektedir. Oral izotretinoin sistemik steroidden yaklaşık 2 hafta sonra düşük dozda başlanıp toleransa göre dozu yükseltilebilir. Özellikle şiddetli olgularda sistemik steroid yanında oral antibiyotik tedavisi de önerilmektedir. Oral antibiyotikler monoterapi olarak kullanıldığında semptomları kontrol altına almakta başarısızlardır. Dapson tedavisi dirençli olgularda etkili olarak bildirilmiştir. Gebeler gibi oral tetrasiklin, dapson ve izotretinoin kullanamayan hastalarda oral eritromisin, klaritromisin ve azitromisin ile topikal metronidazol kullanılabilir⁹⁻¹¹.



Resim 1. Granülatöz rozase. Yüzde dağınık yerleşimli sarı-pembe foliküler papüller (Prof. Dr. Ayşe Serap Karadağ arşivinden alınmıştır.)



Resim 2. Rozase fulminans. Yüzde yaygın eritematöz papüller, püstüller ve nodüller (Prof. Dr. Murat Durdu arşivinden alınmıştır.)

Rozase konglobata

Rozase konglobata hemorajik nodüler apseler ve eritematöz zemin üzerinde sertleşmiş plaklar ile akne konglobataya benzeyen nadir, kronik ve şiddetli bir rozase varyantıdır (Resim 3). Ayırıcı tanısında akne konglobata yer alır, ancak rozase konglobata akneye göre ileri yaşlarda görülmektedir ve sistemik semptomlar yoktur¹². Bazı yazarlar rozase konglobata ve rozase fulminans terimlerini aynı hastalığı ifade etmek için kullanmaktadır. Rozase fulminans lezyonlar günler içinde hızlı gelişmekteyse de ayrı antiteler olup olmadığı konusu henüz netleşmemiştir⁹. Rozase konglobataya özel bir tedavi şeması olmayıp sıklıkla rozase fulminansta kullanılan tedaviler uygulanmaktadır¹³.

Gram-negatif rozase

Rozasenin topikal veya sistemik antibiyotiklerle (daha çok tetrasiklinler) uzun süreli tedavisinden sonra ortaya çıkan nadir bir tablodur. Tedavi, Gram-negatif bakterilerin seçilmesine yol açarak, Gram-negatif folikülite benzeyen enflamatuvar bir hastalığa neden olur. Ayırıcı tanısında papülopüstüller rozase ve Gram-negatif folikülit yer almaktadır⁶.

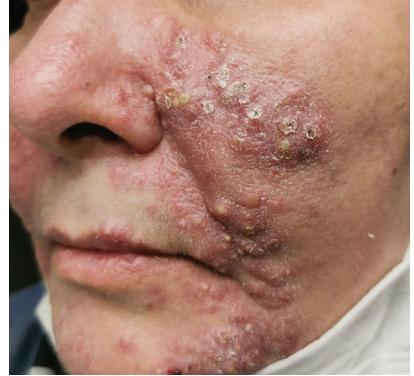Klinik olarak eritemli zeminde püstüller görülür. *Klebsiella*, *Proteus*, *E. coli*, *Acinetobacter* ve *Pseudomonas* türleri gibi Gram-negatif bakterilerin tespiti tanıda yararlıdır⁶. Alınan kültür sonucuna ve antibiyograma yönelik antibiyotik tedavisi verilebilir. Konvansiyonel antibiyotikler veya metronidazole yanıt yoktur¹². Etkilenen bölgede sebum üretimi belirgin şekilde artmıştır. Tedavide asıl olarak düşük doz oral izotretinoin (10-20 mg/gün) önerilmektedir¹⁴.

Steroid kaynaklı rozase

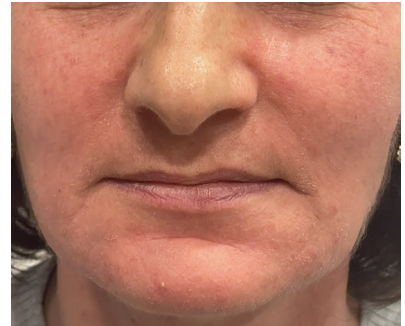Uzun süre topikal veya sistemik steroid kullanımına bağlı ortaya çıkan bir komplikasyondur. Başlangıçta kullanılan steroidler rozaseye iyi gelse de zamanla deride atrofi, telenjektazilerde artış, foliküler papülopüstüller erüpsiyonlar ve koyu kırmızı yamalar şeklinde lezyonların oluşumuna yol açar (Resim 4)^{6,12}. Lezyonları kontrol altına almak için steroid kesildiğinde ise alevlenme görülmektedir^{6,12,15}.

Steroid rozasesinde genellikle demodekslerde aşırı artış görülebilmektedir. Bu nedenle hastalarda mutlaka demodeks bakılmalı, varsa ivermektin, çay ağacı yağı içeren ürünler ve permetrin gibi akarisidal tedavi verilmelidir.

Tedavide uygunsuz kullanılan steroid yavaşça kesilirken gerekirse kısa süreli düşük potens topikal steroid, topikal antibiyotik (tetrasiklinler) ve antihistaminik tedavisi başlanabilir. Literatürde steroid kaynaklı rozase tedavisinde topikal kalsinörin inhibitörü ile birlikte 595 nm PDL ile başarı sağlanan bir olgu bulunmaktadır¹⁵. İki yüz hastayı içeren bir çalışmada %0,03 topikal takrolimus yanında oral antibiyotik olarak azitromisin (500 mg, haftada 3 gün, 4-6 hafta) veya doksisisiklin (100 mg, günde iki kez, 4-6



Resim 3. Rozase konglobata. Yüzde eritematöz plaklar zeminde papül ve püstüller (Prof. Dr. Murat Durdu arşivinden alınmıştır.)



Resim 4. Steroid kaynaklı rozase. Yüzde yaygın eritem ve telenjektatik zemin üzerine dağınık püstüller (Prof. Dr. Ayşe Serap Karadağ arşivinden alınmıştır.)

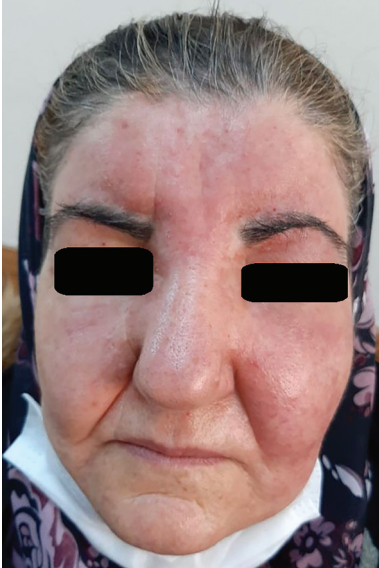hafta) kullanımının 2-3 ay içinde belirgin bir klinik yanıt sağladığı bildirilmiştir¹⁶. Sistemik izotretinoin (10-20 mg/gün) de tedavide kullanılan ilaçlardır¹⁴.

Morbihan hastalığı (morbus Morbihan, solid persistan fasiyal ödem)

Morbihan hastalığı yüzün üst 2/3'ünde yerleşim gösteren persistan eritem ve solid ödem ile karakterize bir hastalıktır (Resim 5). Genellikle orta yaş erkek hastalarda görülmektedir¹⁷. Kronik, persistan ve ilerleyici bir hastalık olan Morbihan hastalığının farklı bir antite mi yoksa rozasenin özel bir formu mu olduğu belirsizliğini korumaktadır¹⁸. Ancak literatürde rozasenin vasküler dilatasyon ve enflamasyon ile karakterize rekürren ataklarına bağlı son dönem komplikasyonu olduğuna dair görüşler mevcuttur¹⁷.

Ayrırtıcı tanısında Melkersson-Rosenthal sendromu, lupus eritematozus, kontakt dermatit, kronik aktinik dermatit, sarkoidoz, dermatomyozit, erizipel, mikobakteri enfeksiyonları, tiroid hastalıkları ve lenfoma yer alır¹⁹.

Fibrozis ve kalıcı ödem gelişmeden önce erken dönemde tedaviye başlamak tedavi başarısı açısından önemlidir. Tedavide en sık tetrasiklin türevi olmak üzere oral antibiyotikler verilmektedir. Sistemik antibiyotik ve sistemik steroid kombinasyonu sıklıkla kullanılmakla birlikte sistemik steroidlerin rekürrens ve hastalık progresyonu ile ilişkili olduğu gösterilmiştir. Klinik yanıt için tetrasiklin türevi antibiyotiklerin (sıklıkla 100 mg günde iki kez şeklinde) 4-6 ay süreyle kullanılması önerilmektedir. Sistemik izotretinoinler de sık kullanılan ajanlardan olup bazı yazarlar sistemik steroidlerle kombine kullanmaktadır. Çalışmalarda kullanılan sistemik izotretinoin dozu 20-80 mg/gün arasında değişmekte ortalama kullanım süresi 6 ay olmakla birlikte 24 aya kadar uzayabilmektedir¹⁷. Doksisisiklin tedavisine yanıtız bir olguda sistemik izotretinoin 40 mg/gün dozda kompresyon tedavisi ile kullanıldığında başarılı sonuç vermiştir¹⁹. Yakın zamanda düşük doz izotretinoin (10 mg/gün) ile desloratadin kombinasyonunun ortalama 14 ay kullanıldığı bir olgu serisinde %80-90 civarında iyileşme elde edildiği bildirilmiştir. Yazarlar antihistaminik ve izotretinoin tedavisinin anti-enflamatuvar etkilerinin klinik yanıtta rol oynayabileceğine dikkat çekmiştir¹⁸. Blefaroplasti, lenfatik drenaj cerrahisi, karbondioksit lazer ve lokal steroid enjeksiyonları diğer uygulanan yöntemler arasındadır¹⁹. Cerrahi tedaviler çoğunlukla kısmi sonuç vermektedir¹⁷.



Resim 5. Morbihan hastalığı. Yüzün üst 2/3'ünde yerleşim gösteren persistan eritem ve solid ödem (Ankara Etlik Şehir Hastanesi Dermatoloji Kliniği arşivinden alınmıştır.)

Nörojenik rozase

Scharschmidt ve ark.'nın²⁰ 2011 yılında tanımlamış oldukları bir varyanttır. Hastalarda yüzde şiddetli yanma, batma, sıcaklık hissi ve kaşıntı semptomları mevcuttur. Eritematotelanjektazik tip rozase hastaları ile karşılaştırıldığında nörojenik rozaseli hastalarda nadiren papül ve püstüller bulunmaktadır. Genellikle kadınlarda görülür. Hastalarda nörojenik semptomlar ön plandadır ve diğer inatçı fasiyal eritem (karsinoid sendrom, sıcak basması ve diğer sistemik nedenler gibi) yapan nedenler ekarte edildikten sonra tanı konması gerekmektedir²¹.

Nörojenik rozase genellikle konvansiyonel tedavilere iyi yanıt vermez^{20,21}. Sıcak basması ve telanjektazi gibi vazomotor semptomların ön planda olduğu hastalar beta blokerler, alfa adrenerjik blokerler ve kalsiyum kanal blokerleri gibi vazomotor ilaçlardan fayda görebilir. Şiddetli dizestezi şikayetleri olan hastalara gabapentin gibi nöroleptikler, trisiklik antidepresanlar ve duloksetin gibi antidepresanlar verilebilir²⁰.

Tianeptin ve diazepam diğer kullanılan antidepresanlardır²¹. Bazı olgularda N-metil-D-aspartik asit reseptör antagonistleri (memantin gibi), sistemik antibiyotikler ve diğer topikal ilaçlar (ketamin, glükopirolat, kapsaisin) yararlı olabilir. Lazer ve ışık-bazlı terapiler nörojenik rozase hastalarında daha etkili gibi gözükse de ışık ve ısı hassasiyeti nedeni ile dikkatle uygulanmalıdır²⁰.

Ekstrafasyal rozase

Rozase klasik olarak yüze yerleşim gösteren bir dermatoz olmasına rağmen nadiren de olsa skalp, boyun, göğüs ön yüzü, sırt, omuzlar ve üst ekstremitelere gibi atipik bölgelere yerleşim gösterebilir²². Yüzün lateral bölgesi, kulaklar, skalp ve boyun tutulumu özellikle eritematötenjektazik rozasede görülür. Akneiform lezyonların görüldüğü göğüs ön yüzü, aksilla, omuzlar, kollar ve bacakların tutulumu oldukça nadirdir ve granülatöz rozasede görülür²³. Literatürde en sık ekstrafasyal rozase olarak skalp rozase tanımlanmıştır^{24,25}. Skalp rozase genellikle androjenik alopesili erkeklerde, eritemli zeminde papüller ve püstüller ile karakterize olmaktadır²⁵.

Ekstrafasyal rozasenin etiopatogenezi tam olarak bilinmemektedir, ancak ekstrafasyal lezyonlar şiddetli rozase olgularını komplike hale getirebilir. Bazen de hafif yüz lezyonlarına eşlik edebilir. Lezyonlar genellikle kronik solar lezyonların veya flaşing alanlarının üzerinde oluşmaktadır^{22,23}.

Tedavide düşük doz izotretinoin, oral tetrasiklinler (doksisisiklin veya minosiklin), topikal metronidazol ve azelaik asit önerilen ilaçlardır^{22,23,25}. Düşük doz izotretinoin yanında kısa süre oral azitromisin kullanılabileceği bildirilmiştir²³.

Sonuç

Sonuç olarak rozase sınıflandırılması hastalıkla ilgili bilimsel veriler arttıkça güncellenmekte ve farklı fenotipe sahip hastalarda farklı patogenetik mekanizmaların rol oynayabileceğine işaret etmektedir. Gelecek çalışmalar ışığında en doğru sınıflandırmanın oluşturulması klinisyenlerin farklı hasta gruplarında patojenik yolları doğrudan hedef alan tedavi seçeneklerini uygulamasına yardımcı olacaktır.

Kaynaklar

1. Wilkin J, Dahl M, Detmar M, et al.: Standard classification of rosacea: Report of the National Rosacea Society Expert Committee on the Classification and Staging of Rosacea. *J Am Acad Dermatol.* 2002;46:584-7.
2. Gallo RL, Granstein RD, Kang S, et al.: Standard classification and pathophysiology of rosacea: the 2017 update by the National Rosacea Society Expert Committee. *J Am Acad Dermatol.* 2018;78:148-55.
3. Wang YA, James WD: Update on rosacea classification and its controversies. *Cutis.* 2019;104:70-3.
4. Lee GL, Zirwas MJ: Granulomatous rosacea and periorificial dermatitis: controversies and review of management and treatment. *Dermatol Clin.* 2015;33:447-55.
5. Qian G, Liu T, Zhou C, Zhang Y: Successful treatment of recalcitrant granulomatous rosacea with oral thalidomide and topical pimecrolimus. *J Dermatol.* 2015;42:539-40.
6. Reinholz M, Ruzicka T, Steinhoff M, et al.: Pathogenesis and clinical presentation of rosacea as a key for a symptom-oriented therapy. *J Dtsch Dermatol Ges.* 2016;14(Suppl 6):4-15.
7. Afioni R, Helou J, Matar S, Tomb R: Severe Granulomatous Rosacea with Cutaneous Lupus Erythematosus. *J Clin Aesthet Dermatol.* 2021;14:22-4.
8. Merlo G, Cozzani E, Russo R, Parodi A: Dapsone for Unresponsive Granulomatous Rosacea. *Am J Ther.* 2020;27:e304-6.
9. Walsh RK, Endicott AA, Shinkai K: Diagnosis and Treatment of Rosacea Fulminans: A Comprehensive Review. *Am J Clin Dermatol.* 2018;19:79-86.
10. Angileri L, Veraldi S, Barbareschi M: Rosacea fulminans: two case reports and review of the literature. *J Dermatolog Treat.* 2021;32:110-3.
11. Altemir-Vidal A, Iglesias-Sancho M, Pérez-Muñoz N, Salleras-Redonnet M: Rosacea Fulminans in Pregnancy. *Actas Dermosifiliogr.* 2022;113:435-8. English, Spanish.

12. Jansen T: Clinical presentations and classification of rosacea. *Ann Dermatol Venereol.* 2011;138(Suppl 3):S192-200.
13. Anzengruber F, Czernielewski J, Conrad C, et al.: Swiss S1 guideline for the treatment of rosacea. *J Eur Acad Dermatol Venereol.* 2017;31:1775-91.
14. Clanner-Engelshofen BM, Bernhard D, Dargatz S, et al.: S2k Guideline: Rosacea. *J Dtsch Dermatol Ges.* 2022;20:1147-65.
15. Seok J, Choi SY, Li K, et al.: Recalcitrant steroid-induced rosacea successfully treated with 0.03% tacrolimus and 595-nm pulsed dye laser. *Eur J Dermatol.* 2016;26:312-4.
16. Bhat YJ, Manzoor S, Qayoom S: Steroid-induced rosacea: a clinical study of 200 patients. *Indian J Dermatol.* 2011;56:30-2.
17. Boparai RS, Levin AM, Lelli GJ Jr: Morbihan Disease Treatment: Two Case Reports and a Systematic Literature Review. *Ophthalmic Plast Reconstr Surg.* 2019;35:126-32.
18. Welsch K, Schaller M: Combination of ultra-low-dose isotretinoin and antihistamines in treating Morbihan disease - a new long-term approach with excellent results and a minimum of side effects. *J Dermatolog Treat.* 2021;32:941-4.
19. Heibel HD, Heibel MD, Cockerell CJ: Successful treatment of solid persistent facial edema with isotretinoin and compression therapy. *JAAD Case Rep.* 2020;6:755-7.
20. Scharschmidt TC, Yost JM, Truong SV, Steinhoff M, Wang KC, Berger TG: Neurogenic rosacea: a distinct clinical subtype requiring a modified approach to treatment. *Arch Dermatol.* 2011;147:123-6.
21. Kim HO, Kang SY, Kim KE, Cho SY, Kim KH, Kim IH: Neurogenic rosacea in Korea. *J Dermatol.* 2021;48:49-55.
22. Bostanci O, Borelli C, Schaller M: Treatment of extrafacial rosacea with low-dose isotretinoin. *Acta Derm Venereol.* 2010;90:409-10.
23. Pereira TM, Vieira AP, Basto AS: Rosacea with extensive extrafacial lesions. *Int J Dermatol.* 2008;47:52-5.
24. Demitsu T, Tsukahara R, Umemoto N, et al.: Disseminated extrafacial rosacea with papulonecrotic lesions. *J Dermatol Case Rep.* 2016;10:68-72.
25. Fortuna MC, Garelli V, Pranteda G, et al.: A case of Scalp Rosacea treated with low dose doxycycline and probiotic therapy and literature review on therapeutic options. *Dermatol Ther.* 2016;29:249-51.

6. Oküler rozase

Ocular rosacea

Efe Saygın, Remzi Karadağ*

Medipol Üniversitesi Çamlıca Hastanesi, Göz Hastalıkları Kliniği, İstanbul, Türkiye

*Veni Vidi Göz Merkezi, Göz Hastalıkları Kliniği, İstanbul, Türkiye

Giriş

Rozase daha sıklıkla 30-50 yaş arası yetişkinlerde görülen, yüz ve çevresinde eritem, telenjiyektazi, kızarıklık (flaşing), papül ve püstüllerle karakterize kronik enflamatuvar bir deri hastalığıdır. Eritemotelenjiyektatik, papülopüstüler, fimatöz ve oküler olarak 4 alt tipe ayrılan rozasede birden çok alt tip beraber görülebilir. Son zamanlarda oluşturulan konsensusa göre geliştirilen fenotip odaklı sınıflandırmada oküler rozase majör tanı kriterlerinden biri olarak belirlenmiştir (Tablo 1)¹.

Oküler tutulum rozase hastalarının yaklaşık %70'inde görülmektedir². Oküler rozase gelişen hastaların 1/3'ünde ise görmeyi tehdit eden oküler hastalık gelişmektedir³. En sık görülen oküler semptomlar batma, yanma, yabancı cisim hissi, kaşıntı, ışık hassasiyeti, kızarıklık, yaşarma ve görme bulanıklığıdır. Bu semptomlar meibomian bez tutulumuna bağlı, azalan gözyaşı film tabakası stabilitesi ve kuru göz nedeniyle oluşmaktadır. Tipik oküler bulgular kapak kenarında telenjiyektaziler, meibomian bez disfonksiyonu ve sık oluşan şalazyonlar, perioküler eritem, konjonktivit ve ileri olgularda meibomian bez ve konjonktivada skar oluşumudur⁴. Ciddi olgularda kornea tutulumuna bağlı korneal vaskülarizasyon, keratit ve ülserler spontan perforasyona kadar ilerleyebilir ve görme kaybına yol açabilir².

Patofizyoloji

İmmün disregülasyon

Bağışıklık sistemindeki dengesizlik rozase hastalığının patolojisinde yer alan en önemli faktörlerdendir. Hem doğal hem edinsel bağışıklık sistemindeki değişiklikler patogeneizde rol oynamaktadır. Oküler rozase hastalarında da kutanöz rozasede olduğu gibi pro-enflamatuvar sitokinlerde artış gözlenmiştir. Oküler rozase hastalarının gözyaşında artmış miktarlarda interlökin 1-alfa ve -beta, matriks metalloproteinaz-9 (MMP-9) ve kolajenaz-2 (MMP-8) saptanmıştır⁵. Bunun yanında konjonktival epitel hücrelerinde artmış oranda interselüler adezyon molekülü-1 (ICAM-1) ve human lökosit antijeni-DR (HLA-DR) izotipi ekspresyonu izlenmiştir⁶. Aynı şekilde edinsel immün sistemde de anormal aktivasyon ve disregülasyon gözlenmiştir. Rozase hastalarında buna bağlı artmış CD4/CD8 T-hücre oranı ve artmış interferon gama, IL-17A, IL-18 seviyeleri gözlenmiştir⁷.

Tablo 1. ROSCO konsensusunda belirlenen rozase tanı kriterleri

Tanısal kriterler	Major kriterler	Minör kriterler
1. Potansiyel tetikleyici faktörlerin periyodik olarak şiddetlendirdiği persistan merkezi yüz bölgesinde eritem 2. Fimatöz değişiklikler	1. Kızarıklık (flaşing) veya yüzde geçici eritem 2. Enflamatuvar papül veya püstüller 3. Telenjektaziler 4. Oküler bulgular - Kapak kenarında telenjektaziler - Blefarit - Keratit/konjonktivit/sklerokeratit	1. Deride yanma hissi 2. Deride batma hissi 3. Ödem 4. Deride kuruluk hissi
ROSCO: Rozase konsensusu		

Nörovasküler disregülasyon

Özellikle tetikleyici faktörlerin etkisiyle artan nörovasküler yanıt rozasede karakteristiktir. Bu tetikleyici faktörlere bağlı aktive olan katyon kanalları (TRPV) aracılığı ile vazodilatasyon, eritem ve kızarma görülmektedir. Rozase hastalarında TRPV katyon kanallarının ekspresyonu normal sağlıklı deriye göre artmış miktarda görülmüştür⁸. Rozase hastalarında görülen telenjektazi ve anormal damarlanma, vasküler endotelial büyüme faktörünün (VEGF) artmış oranlarda ekspresyonuna bağlıdır⁹.

Çevresel faktörler

Ultraviyole (UV) maruziyeti, bazı yiyecek ve içecekler (baharatlı yiyecekler, süt ürünleri, alkol ve sıcak içecekler), stres, bazı ilaçlar (topikal ve nazal steroidler, amiodaron, yüksek dozda vitamin B6 ve B12) rozase hastaları için tetikleyici olabilirler. Özellikle UV radyasyon toll-ike reseptör-2 (TLR-2) ve VEGF miktarını artırarak immün ve vasküler değişikliklere yol açabilmektedir¹⁰.

Mikroorganizmalar

Kıl folikülleri ve sebace bezlerde bulunabilen demodeks paraziti (*Demodex folliculorum* ve *Demodex brevis*) rozase hastalarının ve sık şalazyon geçiren çocukların kirpiklerinde artmış miktarlarda saptanmıştır¹¹. Demodeks, anterior blefarit, meibomian bez disfonksiyonu, keratokonjonktivit, korneal vaskülarizyon ve skar oluşumuna kadar gidebilen oküler yüzey patolojilerine yol açabilmektedir (Şekil 1). Demodeks paraziti kendi başına pro-enflamatuvar değişiklikler yapabileceği gibi konak olduğu bakteriler sebebiyle de enflamasyonu artırabilir.

Genetik faktörler

Beyaz Avrupa ırklarında daha sık görülen rozase hastalığında genetik yatkınlığın patogenezin %50'sinden sorumlu olabileceği düşünülmektedir¹². Özellikle *HLA* gen polimorfizmleri, glutatyon-S transferaz gen değişiklikleri rozase hastalığı ile ilişkili bulunmuştur^{13,14}.

Klinik

Rozase hastalığında olguların %20'si başlangıçta oküler tutulum ile başvurmaktadır¹⁵. Oküler tutulumun şiddeti, deri değişiklikleri ile korele değildir, hatta deri tutulumu olmadan bile oküler rozase bulguları görülebilmektedir. Oküler tutulumun derecelendirmesi Rozase Konsensusu panelinde tanımlanmıştır (Tablo 2)¹. Genellikle bilateral tutulum olmasına rağmen asimetric başlangıç görülebilmektedir. Sıklıkla görülen semptomlar; kızarıklık, kaşıntı, yanma, batma, fotofobi ve özellikle korneal tutulum öne çıktığında görme azlığıdır.

Göz kapağı

Oküler rozasede kapak tutulumu sonucu sıklıkla görülen bulgular kapak kenarı telenjektazileri, posterior blefarit ve meibomian glad disfonksiyonudur (MGD) (Şekil 1)¹⁶. Özellikle meibomian bez salgısının aşırı artışı

Tablo 2. ROSCO konsensusunda belirlenen, oküler tutulum şiddetinin derecelendirilmesi

Tutulum şiddeti	Bulgu
Hafif	Kapak kenarı telenjektazileri ile beraber hafif blefarit
Hafif-orta	Blefarokonjonktivit
Orta-şiddetli	Blefarokeratokonjonktivit
Şiddetli	Sklerokeratit, ön üveit

ROSCO: Rozase konsensusu

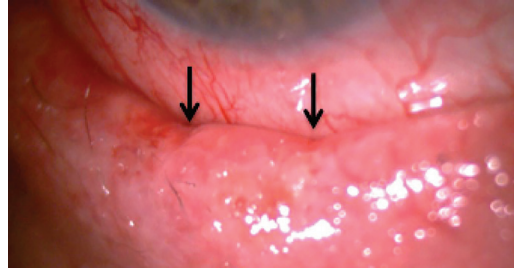
ve kıvamındaki değişiklikler sonucu, meibomian bezleri tıkanmakta ve şalazyon oluşumu gözlenmektedir (Şekil 2, 3). MGD sonucunda gözyaşı film tabakasının stabilitesi de bozulduğu için buharlaşma tipi kuru göz oluşmaktadır. Yine oküler rozase hastalarındaki artmış demodeks kolonizasyonuna bağlı anterior blefarit de sıklıkla görülebilmektedir¹⁶.

Konjonktiva

Rozasedeki artmış enflamatuvar aktiviteye bağlı hastalarda kronik konjonktivit oluşabilir. Artmış konjonktival hiperemi ve limbal damarlanma görülen bu tabloda ileri evrelerde konjonktivada skatrizan değişiklikler oluşabilmektedir (Şekil 4). Bunun yanında kronik enflamasyona bağlı granülom veya fliktenül oluşumu gözlenebilmektedir¹⁷.

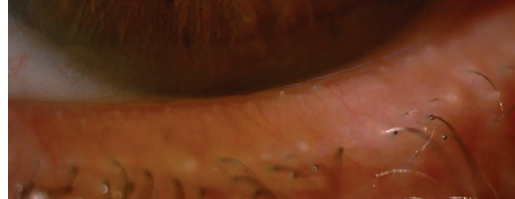
Kornea

Oküler rozase olgularının 1/3'ünde korneal tutulum da görülmektedir. Korneal tutulum inferiorda oluşan hafif punktate epitel erozyonu şeklinde olabileceği gibi marjinal keratit ve kronik enflamasyona bağlı neovaskülarizasyon ve skar oluşumu da görülebilmektedir (Şekil 5). İleri evre olgularda periferik incelme, korneal ülser ve perforasyon gibi görme kaybına yol açacak problemler de oluşabilmektedir¹⁷. Bunların yanında rekürren epitel erozyonları, fliktenül oluşumu, nodüler dejenerasyon gibi daha nadir bulgular da görülebilmektedir. Çok daha nadir görülse de episklerit ve sklerit gibi patolojiler de rozasede saptanabilmektedir.

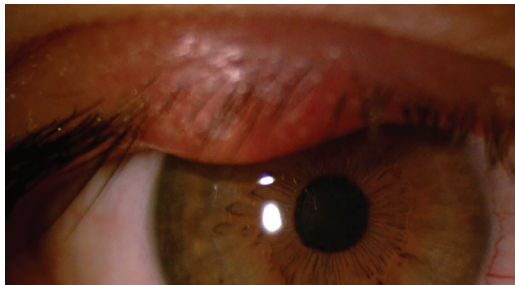


Şekil 1. Oküler rozaseye bağlı gelişen MGD, kapak kenarı skar ve telenjektazileri

MGD: Meibomian gland disfonksiyonu



Şekil 2. Oküler rozasede gelişen meibomian bez tıkanıklığı



Şekil 3. Oküler rozasede sık görülebilen üst göz kapağında şalazyon

Çocuklarda oküler rozase bulguları

Çocuklarda erişkinlerin aksine deri tutulumundan önce oküler tutulum saptanabilir¹⁸. Ayrıca deri bulguları da erişkinlere göre daha hafif seyreder. Bu sebeple çocuklarda rozase tanısı koymak daha zordur ve ilk olarak göz

muayenesi sırasında tespit edilebilir. Yine oküler bulguları da diğer tanılarla karışabildiği için sıklıkla tanıda gecikme yaşanmaktadır. Çocuklarda genelde tekrarlayan şalazyonlar, MGD ve posterior blefarit en sık görülen bulgulardır. Bunun yanında punktat epitel erozyonları, marjinal keratit, fliktenül gibi kornea bulguları da saptanmaktadır (Şekil 6)¹⁹. Çocuk hastaların tanısı daha zor ve geç koyulabildiğinden korneal vaskülarizasyon, pannus ve korneal skar oluşumu, göz kapağı bulgularından daha belirgin ve daha sık görülebilmektedir. Bu nedenle çocuklarda oküler rozase tanısının erken konulması görme prognozu açısından oldukça önemlidir.

Tanı

Oküler rozase tanısı genellikle klinik olarak konulsa da tanıyı kesinleştirmek için ek tetkikler yapılabilir. Özellikle demodeks enfestasyonunu kesinleştirmek için kirpiklere veya göz kapağı kenarından alınan sürüntülere direkt mikroskopi yardımıyla bakılarak demodeks parazitlerinin doğrudan tespiti sağlanabilir. Bunun yanında rozase tutulumuna bağlı oluşan MGD'de infrared meibomyografi yardımı ile görüntülenebilir. Meibomian bezlerinin yapısal bütünlüğünü görüntülemeyi sağlayan bu yöntem ile MGD şiddeti derecelendirilebilir.

- Grade 0, meibomian glandlarının normal yapısal bütünlüğü,
- Grade 1 total kapak alanının 1/3'ünde az oranda gland kaybı,
- Grade 2 ise 1/3 ile 2/3 arasındaki kaybı,
- Grade 3 ise 2/3'ten fazla meibomian gland kaybı olarak derecelendirilir²⁰.

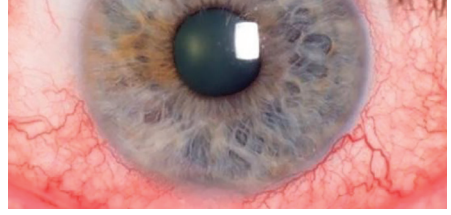
Yine göz kapağı ve konjonktivadan alınan örneklerle uygulanan impresyon sitolojisi ile rozase tanısı desteklenebildiği gibi gözyaşında saptanabilen yüksek IL-1 alfa ve MMP-9 düzeyleri de tanıyı destekleyici olabilir²¹.

Tedavi

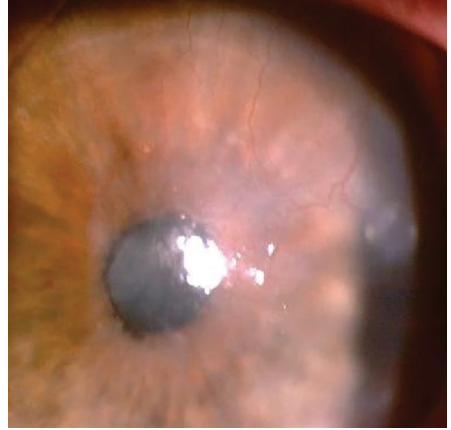
Hastalığın şiddeti ve yaygınlığına göre tedavi seçenekleri konservatif tedaviden, sistemik antibiyotik ve lazer tedavilerine kadar değişmektedir. Hangi seçeneğin hangi derece tutulumda uygulanacağı ile ilgili az sayıda randomize kontrollü çalışma vardır ve genel bir uzlaşma yoktur.

Yaşam tarzı değişiklikleri ve konservatif tedaviler

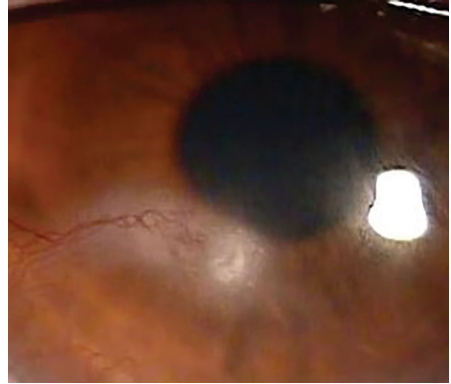
Hastaların rozase ile ilgili yeterince bilgilendirilmesi ve potansiyel tetikleyici faktörlerden uzak durması en önemli ve basit yaklaşımdır. Rozasede tetikleyici olduğu gösterilen en önemli faktörlerden olan UV radyasyondan



Şekil 4. Rozaseye bağlı kronik konjonktivit



Şekil 5. Oküler rozasede oluşan korneal vaskülarizasyon ve skarlaşma



Şekil 6. Korneada fliktenül

korunma, güneşten koruyucu kremlerin kullanılması, güneş gözlüğü ve şapka kullanımı oldukça önemlidir. Bunun yanında hastalığı alevlendirdiği bilinen baharatlı yiyecekler, alkol, kafein ve diğer sıcak içecekler, süt ürünleri tüketiminin minimale indirilmesi de önerilmektedir²². Yine aynı şekilde iritan kimyasal ve kozmetik ürünleri, sıcak duş, aşırı egzersiz gibi faktörlere de dikkat etmek önemlidir.

Bunun yanında özellikle MGD oluşumunda uygulanacak konservatif uygulamalar da hastalıkta rahatlama sağlamaktadır. Ilık kompres ve dijital masaj ile meibomian salgılarının yumuşatılıp boşaltılması oldukça etkili olabilen bir yöntemdir. Bunun yanında %50 çay ağacı yağı içeren solüsyonla haftalık ve daha düşük konsantrasyonlu (%2-7,5) çay ağacı yağı şampuanları ile günlük göz kapağı kenarına ovalama yapılması demodeks paraziti tedavisinde uygulanmaktadır²³.

Topikal tedaviler

Rozasedeki oküler semptomlar daha çok oküler yüzey enflamasyonu ve kuru göz ile ilişkilidir. MGD sonucu oluşan kuru göz ve oküler yüzey enflamasyonu birbirini alevlendirerek kısır döngüye yol açmaktadır. Tedavide birinci basamak suni gözyaşı tedavisi ile oküler yüzey lubrikasyonunu ve gözyaşı osmolalitesini azaltarak hem kuru gözü hem de buna bağlı artan enflamasyonu azaltmaktadır²². Topikal tedavide özellikle akut alevlenme dönemlerinde topikal steroidler kısa süreli olarak kullanılabilir. Oküler enflamasyonu baskılamakta oldukça etki olan bu ajanlar genellikle yan etkilerinden dolayı uzun süreli kullanılamamaktadır. Oküler rozasenin kronik doğası gereği enflamasyon devam ettiği için tek başına suni gözyaşı tedavisi yeterli olmayabilir. Topikal %0,05 siklosporin tedavisi oküler enflamasyonu azaltmakta oldukça etkili bir yöntemdir. T-hücrelerinden IL-2 ve diğer enflamatuvar sitokinlerin salgılanmasını baskılayarak T-hücre bağlantılı enflamasyonu baskılayan bu ilaçlar günde iki kere kullanımda hem suni gözyaşına göre hem de oral doksisisikline göre semptomları azaltmış ve gözyaşı miktarı ve kalitesini artırmıştır²⁴. LFA-1 inhibitörü olan lifitegrast da son zamanlarda oküler yüzey enflamasyonu için kullanılmaya başlanmış ve rozasede de etkili olduğu saptanmıştır²⁵. Bunun yanında dirençli ve rekürren olgularda topikal %0,03'lük takrolimus da kullanılabilir ve MGD ve kuru göz bulgularında azalma sağladığı belirtilmektedir.

Topikal %1 ivermektin krem, hem anti-demodeks özelliği hem de anti-enflamatuvar özellikleri [TLR-2, kathelisinidin (LL-37), kalikrein-5 ve diğer bazı pro-enflamatuvarları baskılayarak] olan ve son zamanlarda oküler rozasede kullanıma girmiş olan bir tedavidir²⁶.

MGD'de kullanılan bir diğer ajan ise topikal azitromisindir. Genellikle konjonktivit için kullanılan bu ajan özellikle uzun dönem (1 ay) kullanımda MGD ve blefarit bulgularında belirgin iyileşme sağlamaktadır²⁷. Bunun yanında pediatrik olgularda da yan etki profilinin düşük olması nedeniyle kullanılabilir. Lotilaner %0,25 oküler solüsyon parazite özgü gama- aminobütirik asit ve klor kanallarını bloke ederek demodeks parazitinde felç ve ölüme yol açarak anti-paraziter özellik gösteren yeni bir ajandır. Son zamanlar da Amerika Birleşik Devletleri Gıda ve İlaç Dairesi (FDA) onayı da alan bu ajan da oküler rozasede kullanıma girmiştir²⁸.

Sistemik tedaviler

Oral antibiyotikler rozasede olduğu gibi oküler rozasede de sıklıkla kullanılmaktadır. Oral tetrasiklinlerden olan doksisisiklin en sık kullanılan ajanlardan biridir. Tetrasiklinler, MMP inhibisyonu ile rozaseye bağlı enflamasyonu yatıştıran, lipaz inhibisyonu ile meibomian gland sekresyonlarının kalitesini artıran ve kolajenaz inhibisyonu ile korneal ülser ve erimeyi de azaltabilen ajanlardır^{28,29}. Günlük 100 mg doksisisiklinin 2 ay kullanımından sonra dozun azaltılarak ilacın kesilmesi şeklinde uygulanan tedavi rejimi oldukça etkilidir, fakat gastrointestinal yan etkiler nedeniyle tedavi uyumu düşük olabilir. Bu nedenle geliştirilen ve FDA onayı alan 40 mg (30 mg hemen salınım ve 10 mg gecikmiş-salınımı) doksisisiklinin 6 ay ve üstü kullanımının

100 mg/gün kullanım ile benzer terapötik etkiye sahip olduğu ve yan etki profilinin daha düşük olduğu görülmüştür²⁹. Özellikle oküler yüzey enflamasyonu belirgin olan olgularda doksisisiklin ile topikal siklosporin kullanılması da etkili bir tedavi stratejisidir. Tetrasiklinlerin çocuk yaş grubunda, hamile ve emziren kadınlarda kullanımı kontrendike olduğundan bu hasta gruplarında makrolid grubu antibiyotikler kullanılabilir. Eritromisin erişkinde 500 mg/gün, çocuklarda 50 mg/kg/gün rozasede uygulanabilecek bir tedavi rejimidir. Alternatif olarak azitromisin erişkinlerde 500 mg, çocuklarda 5 mg/kg/gün haftada 3 gün 1 ay boyunca verilebilir. Makrolidlerin antimikrobiyal etkileri yanında immünmodülatör etkileri de vardır ve MGD ve posterior blefaritte bu yönden faydalı olmaktadır. Erişkin yaş grubunda özellikle yan etki profili ve kullanım süresinin daha kısa olmasından dolayı tetrasiklinler yerine azitromisin kullanımı da tercih edilmekte ve benzer etkinliğe sahip olduğu bildirilmektedir³⁰⁻³².

Bunların yanında omega-3 ve omega-6 içeren vitamin desteklerinin MGD ve posterior blefaritte semptomları azalttığı, oküler yüzey hastalığı indek skorunu düzelttiği ve göz yaşı kırılma zamanını artırdığı saptanmıştır³³.

Lazer tedavileri ve cerrahi tedaviler

Termal pulsasyon tedavisi (Lipiflow System, Johnson&Johnson), MGD olan hastalarda uygulanan, meibomian bezlere ısı uyguladıktan sonra göz kapağını mekanik olarak uyararak tıkanmış bezlerin içeriğinin boşaltılmasını sağlayan bir sistemdir. Rozase hastalarında direkt olarak tanımlanmış bir tedavi olmamasına rağmen MGD tedavisinde oldukça etkili olduğu ve etkisinin 1 yıla kadar sürdüğü tespit edilmiştir³⁴.

Intense Pulsed Light tedavisi ise deride değişken dalga boylarında ışık uygulayarak termal hasar ile telenjektatik damarları tedavi eden, enflamasyonu azaltarak ve meibomian bez salgılarının likefaksiyonu ve boşalmasını sağlayarak etki göstermektedir. MGD'de etkili olan bu tedavide beraberinde kapak hijyeni ve ılık masaj da önerilmektedir³⁵.

İntraduktal sondalama da tıkalı meibomian bezleri açmakta kullanılabilecek basit ve etkili bir yöntemdir. Bunun yanında ciddi kuru göz olgularında punktal tıkaçlar kullanılabilir. Kornea tutulumu şiddetli ise amniyotik membran greftleri ve korneal perforasyon durumunda korneal transplantasyon gerekebilir².

Sonuç

Oküler rozase erişkin rozase hastalarında sık görülen ve özellikle çocuklarda oküler bulguların ön planda olması nedeniyle önemli olan bir hastalıktır. Ayırıcı tanıda birçok hastalıkla karışabilir ve tedavinin gecikmesi nedeniyle ciddi oküler komorbiditeler gelişebilir. Tedavide uzun süredir kullanılan ve etkinliği kanıtlanmış medikal tedaviler yanında lazer tedavileri de umut vadetmektedir.

Kaynaklar

1. Tan J, Almeida LM, Bewley A, et al.: Updating the diagnosis, classification and assessment of rosacea: recommendations from the global ROSacea COnsensus (ROSCO) panel. *Br J Dermatol.* 2017;176:431-8.
2. Vieira AC, Höfling-Lima AL, Mannis MJ: Ocular rosacea—a review. *Arq Bras Oftalmol.* 2012;75:363-9.
3. Spoendlin J, Voegel JJ, Jick SS, Meier CR: A study on the epidemiology of rosacea in the U.K. *Br J Dermatol.* 2012;167:598-605.
4. Oltz M, Check J: Rosacea and its ocular manifestations. *Optometry.* 2011;82:92-103.
5. Barton K, Monroy DC, Nava A, Pflugfelder SC: Inflammatory cytokines in the tears of patients with ocular rosacea. *Ophthalmology.* 1997;104:1868-74.
6. Pisella PJ, Brignole F, Debasch C, et al.: Flow cytometric analysis of conjunctival epithelium in ocular rosacea and keratoconjunctivitis sicca. *Ophthalmology.* 2000;107:1841-9.
7. Morizane S, Yamasaki K, Mühleisen B, et al.: Cathelicidin antimicrobial peptide LL-37 in psoriasis enables keratinocyte reactivity against TLR9 ligands. *J Invest Dermatol.* 2012;132:135-43.
8. Sulk M, Seeliger S, Aubert J, et al.: Distribution and expression of non-neuronal transient receptor potential (TRPV) ion channels in rosacea. *J Invest Dermatol.* 2012;132:1253-62.

9. Smith JR, Lanier VB, Braziel RM, Falkenhagen KM, White C, Rosenbaum JT: Expression of vascular endothelial growth factor and its receptors in rosacea. *Br J Ophthalmol*. 2007;91:226-9.
10. Yano K, Kadoya K, Kajiya K, Hong YK, Detmar M: Ultraviolet B irradiation of human skin induces an angiogenic switch that is mediated by upregulation of vascular endothelial growth factor and by downregulation of thrombospondin-1. *Br J Dermatol*. 2005;152:115-21.
11. Gonzalez-Hinojosa D, Jaime-Villalonga A, Aguilar-Montes G, Lammoglia-Ordiales L: Demodex and rosacea: is there a relationship? *Indian J Ophthalmol*. 2018;66:36-8.
12. Aldrich N, Gerstenblith M, Fu P, et al.: Genetic vs Environmental factors that correlate with rosacea: a cohort-based survey of twins. *JAMA Dermatol*. 2015;151:1213-9.
13. Chang ALS, Raber I, Xu J, et al.: Assessment of the genetic basis of rosacea by genome-wide association study. *J Invest Dermatol*. 2015;135:1548-55.
14. Yazici AC, Tamer L, Ikizoglu G, et al.: GSTM1 and GSTT1 null genotypes as possible heritable factors of rosacea. *Photodermatol Photoimmunol Photomed*. 2006;22:208-10.
15. Borrie P: Rosacea with special reference to its ocular manifestations. *Br J Dermatol*. 1953;65:458-63.
16. Ghanem VC, Mehra N, Wong S, Mannis MJ: The prevalence of ocular signs in acne rosacea: comparing patients from ophthalmology and dermatology clinics. *Cornea*. 2003;22:230-3.
17. Akpek EK, Merchant A, Pinar V, Foster CS: Ocular rosacea: patient characteristics and follow-up. *Ophthalmology*. 1997;104:1863-7.
18. Chamailard M, Mortemousque B, Boralevi F, et al.: Cutaneous and ocular signs of childhood rosacea. *Arch Dermatol*. 2008;144:167-71.
19. Nazir SA, Murphy S, Siatkowski RM, Chodosh J, Siatkowski RL: Ocular rosacea in childhood. *Am J Ophthalmol*. 2004;137:138-44.
20. Palamar M, Degirmenci C, Ertam I, Yagci A: Evaluation of dry eye and meibomian gland dysfunction with meibography in patients with rosacea. *Cornea*. 2015;34:497-9.
21. Lam-Franco L, Perfecto-Avalos Y, Patiño-Ramírez BE, Rodríguez García A: IL-1 α and MMP-9 tear levels of patients with active ocular rosacea before and after treatment with systemic azithromycin or doxycycline. *Ophthalmic Res*. 2018;60:109-14.
22. Wladis EJ, Adam AP: Treatment of ocular rosacea. *Surv Ophthalmol*. 2018;63:340-6.
23. Gao YY, Di Pascuale MA, Elizondo A, Tseng SC: Clinical treatment of ocular demodectosis by lid scrub with tea tree oil. *Cornea*. 2007;26:136-43.
24. Arman A, Demirseren DD, Takmaz T: Treatment of ocular rosacea: comparative study of topical cyclosporine and oral doxycycline. *Int J Ophthalmol*. 2015;8:544-9.
25. Tauber J: A 6-week, prospective, randomized, single-masked study of lifitegrast ophthalmic solution 5% versus thermal pulsation procedure for treatment of inflammatory meibomian gland dysfunction. *Cornea*. 2020;39:403-7.
26. Sobolewska B, Doycheva D, Deuter CM, Schaller M, Zierhut M: Efficacy of topical ivermectin for the treatment of cutaneous and ocular rosacea. *Ocul Immunol Inflamm*. 2021;29:1137-41.
27. Luchs J: Efficacy of topical azithromycin ophthalmic solution 1% in the treatment of posterior blepharitis. *Adv Ther*. 2008;25:858-70.
28. Gaddie IB, Donnenfeld ED, Karpecki P, et al.: Lotilaner ophthalmic solution 0.25% for demodex blepharitis: randomized, vehicle-controlled, multicenter, phase 3 trial (Saturn-2). *Ophthalmology*. 2023;130:1015-23.
29. Dougherty JM, McCulley JP, Silvany RE, Meyer DR: The role of tetracycline in chronic blepharitis. Inhibition of lipase production in staphylococci. *Invest Ophthalmol Vis Sci*. 1991;32:2970-5.
30. Awais M, Anwar MI, Iftikhar R, Iqbal Z, Shehzad N, Akbar B: Rosacea - the ophthalmic perspective. *Cutan Ocul Toxicol*. 2015;34:161-6.
31. Lim HG, Fischer A, Rueda MJ, Kendall J, Kang S, Chien AL: Prevalence of gastrointestinal comorbidities in rosacea: comparison of subantimicrobial, modified release doxycycline versus conventional release doxycycline. *J Am Acad Dermatol*. 2018;78:417-9.
32. Kashkoui MB, Fazel AJ, Kiavash V, Nojomi M, Ghiasian L: Oral azithromycin versus doxycycline in meibomian gland dysfunction: a randomised double-masked open-label clinical trial. *Br J Ophthalmol*. 2015;99:199-204.
33. Bhargava R, Chandra M, Bansal U, Singh D, Ranjan S, Sharma S: A randomized controlled trial of omega 3 fatty acids in rosacea patients with dry eye symptoms. *Curr Eye Res*. 2016;41:1274-80.
34. Blackie CA, Coleman CA, Holland EJ: The sustained effect (12 months) of a single-dose vectored thermal pulsation procedure for meibomian gland dysfunction and evaporative dry eye. *Clin Ophthalmol*. 2016;10:1385-96.
35. Choi M, Han SJ, Ji YW, et al.: Meibum expressibility improvement as a therapeutic target of intense pulsed light treatment in meibomian gland dysfunction and its association with tear inflammatory cytokines. *Sci Rep*. 2019;9:7648.

7. Gebede rozase

Rosacea in pregnancy

Ahmet Kağan Özdemir, Gökür Kalkan*

Erzincan Binali Yıldırım Üniversitesi, Mengücek Gazi Eğitim ve Araştırma Hastanesi, Deri ve Zührevi Hastalıklar Kliniği, Erzincan, Türkiye

*Ankara Yıldırım Beyazıt Üniversitesi Tıp Fakültesi, Deri ve Zührevi Hastalıklar Anabilim Dalı, Ankara, Türkiye

Giriş

Gebede rozasenin yönetimi, kullanılabilir farklı topikal ve sistemik tedaviler ile fiziksel yöntemler olmasına rağmen klinisyenler için zorluk teşkil etmektedir. Bu zorluğun sebepleri, gebelerde rozase yönetiminde kullanılan tedavilerin etkinlikleri ile ilgili randomize kontrollü çalışmalar ile farmakokinetik verilerin azlığı ve bu dönemdeki güvenlik verilerinin çoğunlukla olgu sunumları veya hayvan deneylerinden kaynaklanmasıdır¹. Rozase tedavisinde fetüs üzerindeki etkileri ile bilgilerin kısıtlı olduğu veya teratojenite riski olan ajanlar mevcuttur; bu bağlamda hekimlerin tedavi seçimlerinde bu durumu göz önünde bulundurmaları gereklidir. Bu bölümde rozase tedavisinde kullanılan ajanların gebelikte kullanımları güvenlik verileri üzerinde daha fazla durularak incelenecektir.

Gebelikte kullanılan ilaçların sınıflandırılması

Amerika Gıda ve İlaç İdaresi/*Food and Drug Administration* [(FDA)-U.S.] tarafından geliştirilmiş, gebelik ve emzirme döneminde ilaçların kullanımına ilişkin kategorilerin (A, B, C, D, X) 2014 yılında yapılan düzenleme ile kullanımdan kaldırılmaları planlanmıştır^{2,3}. Yeni düzenleme ile ilaçların gebelik döneminde kullanımlarına ilişkin bilgiler: "Gebelik Maruziyet Kaydı", "Risk Özeti", "Klinik Düşünceler" ve "Veri" alt başlıkları altında metinlerle sunulmaktadır. Bu düzenleme, 1979'dan beri kullanılan harf sisteminin bazı durumlarda güvenlik düzeyi belirleyici olarak değerlendirilip hekimlerde karar aşamasında basite indirgeyici tutumlara yol açabilmesi nedeniyle yapılmıştır³. Yeni düzenleme ile gebelik döneminde uygulanacak tedavilerin bireyselleştirilmesine yardımcı olarak kompleks anne, fetüs ve yenidoğan dönemi etkileşimlerine göre kar-zarar oranının daha açık şekilde ortaya konulması amaçlanmıştır³. Ülkemizde halen harf kategorileri aktif olarak kullanılmaktadır; bundan dolayı bu bölümde ilaçlar bu kategoriler üzerinden değerlendirilecektir.

Gebelikte topikal tedaviler

Gebe hastalarda, gebe olmayan hastalardaki gibi, topikal ajanların seçiminde deri tipi, baskın bulgu ve semptomlar, etki mekanizması, etkinlik ve tolere edilebilirlik faktörleri göz önünde bulundularak en güvenli

ajanın seçilmesi amaçlanır. Rozasenin tanı koydurucu özelliği olan persistan fasiyal eritem varlığında α -adrenerjik reseptör agonisti olan brimonidin tartrate %0,5 jelin gebede kullanılması ön planda tercih edilebilir⁴. Her ne kadar gebeliğe ait kontrollü verisi olmasa da brimonidin jelin gebelik kategorisi FDA tarafından B olarak belirlenmiştir⁵. Persistan fasiyal eritem tedavisinde kullanılan bir diğer ajan olan oksimetazolin hidroklorid %1 kremin ise harf kategorilerinin kaldırılma kararı sonrası FDA onayı almasından ötürü gebelikte kullanımına yönelik önerileri metin şeklinde sunulmuştur. Bu ajanın insan gebelerde kullanımına yönelik kontrollü veriler mevcut değildir; ayrıca intranasal formun ikinci trimesterde kullanımının teorik olarak renal toplayıcı sistem anomalilerine yol açabileceği belirtilmiştir⁶.

Papülopüstüler formda izlenen enflamatuvar lezyonların tedavisinde topikal azelaik asit ve metronidazol gebelerde güvenle kullanılabilen ajanlardır⁷. Her iki ajanın da FDA gebelik kategorisi B'dir. Gebe hastalarda bu iki topikal ajanın enflamatuvar lezyonların tedavisinde birinci basamakta kullanılması önerilebilir⁸. Yapılmış bir randomize kontrollü çalışmada metronidazole göre enflamatuvar lezyonun tedavisinde daha başarılı bulunan ivermektin kremin gebelik kategorisi C'dir^{9,10}. İvermektin gibi bir topikal antiparaziter olmasına rağmen rozasede endikasyonu olmayıp daha çok demodikoz tedavisinde kullanılan permetrin %5 krem veya losyonun gebelik kategorisi B'dir. Daha önce belirtilen topikal ajanlara göre enflamatuvar lezyonların tedavisinde kullanımı daha zayıf şekilde önerilen sodyum sülfasetamidin gebelik kategorisi C'dir^{7,11}. Rozase tedavisinde FDA tarafından onaylanmamış, nadir durumlarda kullanılan topikal klindamisin ve eritromisin izole preparatlarının gebelik kategorileri B'dir. Bu ajanlar antibiyotik direnci nedeniyle genellikle benzoil peroksit ile kombinasyon halinde kullanılır ve kombine preparatların gebelik kategorileri C'dir^{7,12}. Rozasede seçilmiş endikasyonlarda kullanılan ve FDA onayı olmayan topikal takrolimus, pimekrolimus ve tretinoinin gebelik kategorileri C'dir^{7,13}. Bu alt başlıkta incelenen tedavilerin özeti Tablo 1'de sunulmuştur.

Gebelikte sistemik tedaviler

Rozasenin tedavisinde kullanılan sistemik tedavilerin seçiminde, özellikle bazı ajanların teratojenik etkilerinin bulunmasından ötürü klinisyenlerin tedavi başlanmadan önce gebeliğe yönelik sorgulama yapmaları gereklidir. Gebede papülopüstüler rozase varlığında makrolid grubu ilaçlardan FDA kategorisi B olan azitromisin ön planda tercih edilmelidir⁸. Azitromisin rozase gebe hastalarda etkinliğinin incelendiği çalışma olmamasına rağmen; bir çalışmada bu ajanın 18 hastada azalan dozlarda 12 hafta boyunca kullanımı ile enflamatuvar lezyonlarda

Tablo 1. Rozasede sık kullanılan topikal tedavilerin gebelik kategorileri

Tedavi	FDA gebelik kategorisi	Rozasede endikasyon
Azelaik asit	B	Hafif-orta şiddetli rozasede enflamatuvar papüller ve püstüller
Brimonidin	B	Persistan fasiyal eritem
İvermektin	C	Rozasenin enflamatuvar lezyonları ve demodikoz tedavisi
Klindamisin/eritromisin (+ benzoil peroksit)	B (+C)	Rozasenin enflamatuvar lezyonları
Metronidazol	B	Rozasenin enflamatuvar lezyonları ve demodikoz tedavisi
Oksimetazolin	Belirtilmemiş	Persistan fasiyal eritem
Permetrin	B	Rozasenin enflamatuvar lezyonları ve demodikoz tedavisi
Sodyum sülfasetamid	C	Rozasenin enflamatuvar lezyonları
Topikal kalsinörin inhibitörleri	C	Steroidle indüklenen rozase

FDA: Amerika Gıda ve İlaç İdaresi

%89 oranında azalma sağladığı gösterilmiştir¹⁴. Rozasenin enflamatuvar lezyonlarının tedavisinde, uzun zamandır ve başarı ile kullanılan tetrasiklin grubu ilaçlar-tetrasiklin, doksisisiklin, minosiklin-FDA sınıflamasında D grubunda yer almaktadır ve gebelikte kullanılmamalıdır⁷. Bu ilaçlara özellikle birinci trimester sonrasında maruziyet ile kalıcı diş diskolorasyonu, enamel hipoplazisi ve kemik büyümesinde inhibisyon gelişebilmektedir⁷. Başka bir çalışmada azitromisin doksisisiklin kadar etkin olabileceği gösterilmiştir¹⁵. Her ne kadar güncel tedavi kılavuzlarında rozasenin papülopüstüler lezyonlarının tedavisinde ön basamakta yer almasa da demodeks tedavisindeki etkinliği ile önem kazanan sistemik metronidazolun, gebelikte bu endikasyonda kullanımı ile ilgili kontrollü çalışmaya rastlanmamıştır. Sistemik metronidazol FDA tarafından B kategorisinde değerlendirilen bir ilaç olmasına rağmen ülkemizdeki preparatların kullanma talimatında hamileliğin ilk üç ayında kullanılmaması gerektiği, daha sonraki aylarda ise kısa süreli ve düşük dozda kullanılması gerektiği bildirilmiştir¹⁶. Bu bilgiler göz önüne alındığında oral metronidazol rozase tedavisinde gebelere ön planda önerilmemelidir.

Diğer tedavilere dirençli papülopüstüler ve eritema telenjiaktazik rozase ile granüloamatöz ve fimatöz rozase tedavisinde kullanılabilen izotretinoinin gebelik kategorisi X'dir ve gebe hastalarda kullanımı mutlak kontrendikedir^{7,13}. Doğurganlık çağındaki kadın hastalar rozase endikasyonu ile izotretinoin başlanmasından önce veya kullanımları sırasında mutlaka gebelik açısından bilgilendirilmeli ve periyodik olarak test edilmelidir.

Karvedilol; flaşing ve persistan fasiyel eritemde etkili, son zamanlarda daha sık tercih edilen α 1-antagonist etkileri olan bir beta-blokerdir^{11,17}. Bu ajanın rozasede kullanılan diğer beta-blokerlerin aksine hipotansiyon ve bradikardi etkisinin az olması yanı sıra anti-enflamatuvar etkisi mevcuttur¹⁸. Karvedilolun gebelikte kullanımıyla ilgili veriler azdır. Karvedilol gibi beta-blokerlerin çoğu FDA tarafından C kategorisine konulmuştur ve bu ajanların teratojenik etkileri ile ilgili bilgiler kısıtlıdır¹⁹. Bu alt başlıkta incelenen tedavilerin özeti Tablo 2'de sunulmuştur.

Gebelikte ışık bazlı tedaviler, kozmetik işlemler ve deri bakımı

Rozasede ışık tedavileri ve lazerler uzun yıllardır başarı ile kullanılmaktadır. Bu tedavilerden en sık kullanılanları yoğun atımlı ışık (500-1200 nm), pulsed dye lazer (585-595 nm), potasyum titanil fosfat (532 nm) lazer ve long-pulsed neodimium:yttrium-aluminum-garnet lazer [(Nd:YAG), 1064 nm] olarak sıralanabilir. Işık bazlı tedaviler rozasenin özellikle vasküler bulgularının tedavisinde yararlıdır¹³.

Gebelikte, lazer tedavilerinin kullanımı genellikle önerilmemekle beraber buna dair yeterli çalışma bulunmamaktadır; ayrıca değişik endikasyonlarda başarılı ve güvenli kullanıma ilişkin bildiriler mevcuttur^{20,21}. Pek çok lazer cihazı üreticisi gebeliği hasta seçiminde bir kontrendikasyon olarak sunmaktadır, fakat bu

Tablo 2. Rozasede sık kullanılan sistemik tedavilerin gebelik kategorileri

Tedavi	FDA gebelik kategorisi	Rozasede endikasyon
Azitromisin	B	Orta-şiddetli rozasede enflamatuvar papüller ve püstüller
Doksisisiklin	D	Orta-şiddetli rozasede enflamatuvar papüller ve püstüller
İzotretinoin	X	Diğer tedavilere dirençli papülopüstüler ve eritema telenjiaktazik rozase ile granüloamatöz ve fimatöz rozase
Karvedilol	C (2. ve 3. trimesterde kategorisi D'dir)	Flaşing ve persistan fasiyal eritem
Metronidazol	2. ve 3. trimesterde kategorisi B'dir. (İlk trimesterde kullanımı önerilmez, kısa süre kullanılmalıdır)	Rozasenin enflamatuvar lezyonları ve demodikoz tedavisi

öneriyi destekleyecek yeterli veri mevcut değildir²⁰. Literatürde gebe rozaseli hastalarda lazer kullanımına ilişkin bildiri olmasa da akneli bir hastanın düşük-fluens Nd:YAG lazer ile 6. aydan itibaren başarılı ve gebelik ilişkili komplikasyon olmaksızın tedavi edildiği bir olgu raporu mevcuttur²².

Rozaseli gebelerde fimatöz değişikliklerin tedavisi gibi cerrahi veya ablatif işlem gerektirecek durumlarla nadiren karşılaşmaktadır. Genel olarak gebelikte acil olmayan cerrahilerin ikinci üç ayda veya postpartum dönemde yapılması önerilmektedir²³.

İntradermal botulinum toksin (BTX) uygulaması rozasede eritem ve flaşinge yönelik endikasyon dışı olarak kullanılan bir tedavidir²⁴. Gebelik döneminde günümüzdeki verilerle, her ne kadar güvenli kullanıma ait bildiriler bulunsa da kozmetik toksin uygulamaları kontrendikedir ve genel olarak uzak durulmalıdır^{7,21}. Rozase tedavisinde toksin uygulamaları genellikle düşük dozda yapılmaktadır; buna ek olarak gebelerde değişik trimesterlerde migren profilaksisi ve akalazyza gibi daha yüksek dozlarda toksin kullanılan ve herhangi bir gebelik ilişkili komplikasyon izlenmeyen olgu raporları mevcuttur^{25,26}. Tüm destekleyici olgulara rağmen hasta isteği doğrultusunda kozmetik amaçla uygulanacak toksin işlemlerinde gebeliğin bir kontrendikasyon olduğu onam formlarında belirtilmelidir²¹.

Rozase tedavisinde hasta eğitimi, deri bakımı ve tetikleyicilerden kaçınma önemli bir yer tutmaktadır²⁷. Gebe kadınların derisinde pek çok endokrinolojik, metabolik, immün ve vasküler değişiklik gerek fizyolojik gerek patolojik olarak gerçekleşmektedir²⁸. Bu değişikliğin izlendiği mekanizmalar rozasenin patogenezindeki anahtar basamakları da içine almaktadır²⁹. Deri lipid bariyer yapısının ve gebelerin östrojen düzeyi değişikliklerinin, gebe kadınların derilerinin enflamatuvar faktörlere daha açık hale getirdiği, hassas ve duyarlı deriye yol açtığı gösterilmiştir³⁰. Rozasenin en bilinen tetikleyicilerinden biri ultraviyole ışık olup hastalara güneşten korunma önerilmektedir²⁷. Geniş spektrumlu SPF 30+ güneş koruyucular ilk basamakta önerilmektedir. Güneş koruyuculardaki organik filtrelerin sistemik emilimleri sonucu gebelikte ortaya çıkabilecek etkilerle ilgili son dönemde artmış bir endişe bulunmaktadır³¹. Organik filtrelerin sistemik emilimi ve biyo-akümüülasyonunun gebe kadınlardaki önemi ile ilgili ileri çalışmalara ihtiyaç vardır^{32,33}. Bu bağlamda özellikle gebelik döneminde güneşten kaçınma, UV koruyucu kıyafet ve fiziksel koruyucular tercih edilmektedir³³. Fiziksel koruyuculardan içeriklerinde çinko oksit ve titanyum dioksit filtreleri olanlar ön planda seçilmelidir^{13,34}. Deri bakımının diğer basamakları olan sık nemlendirici ve hassas temizleyici kullanımı ile tetikleyicilerden kaçınma gebelere önerilmektedir.

Rozase fulminans tedavisi

Gebelik döneminde hormonal faktörlerden dolayı rozase fulminans (RF) gelişebilmektedir^{8,35}. RF'nin gebelikte tedavisine ilişkin randomize kontrollü çalışma olmasa da çok sayıda olgu raporu mevcuttur. Bu olgu raporlarında tedavide en sık kullanılan ajanlar sistemik kortikosteroidler, oral antibiyotikler, topikal metronidazol ve topikal fusidik asittir⁸. Gebe RF tedavisinde ön planda sistemik azitromisin ile topikal metronidazol veya azelaik asit kombinasyonu ön planda seçilebilir⁸. Her üç ajan da B kategorisinde olup RF tedavisinde kullanımlarında hem maternal hem de fetal istenmeyen etkilerin olmadığı olgu raporları mevcuttur^{8,36,37}. Bu kombinasyon tedavisinin başarısızlığı durumunda topikal permetrin gibi gebelikte kullanımı güvenli diğer topikal ajanlar mevcut tedaviye eklenebilir³⁷. Oral azitromisin ve topikal tedaviye rağmen kontrol altına alınamayan şiddetli olgularda ikinci basamak tedavi olarak sistemik kortikosteroidler düşünülebilir. Literatürde RF hastalarında sistemik kortikosteroid kullanıldığı pek çok olgu mevcuttur^{8,38,39}. Sistemik kortikosteroidler C kategorisi ilaçlar olup özellikle erken trimester kullanımlarında orofasiyal anomalilere yol açabilirler⁷. Bunun dışında erken doğum, erken membran rüptürü, gestasyonel diyabet veya hipertansiyon gibi yan etkileri de olabilir⁷.

Sonuç

Rozase gebelerde, diğer dermatolojik hastalıklarda olduğu gibi, ihmal edilmeyip tedavi edilmesi gereken bir durumdur. Gebelikte rozase tedavisi ile ilgili randomize kontrollü çalışma olmamasından ötürü önerilerin kanıt düzeyi düşüktür ve daha çok güvenlik verileri göz önünde tutularak yapılmaktadır. Rozase yönetiminde ilk basamak olan hasta eğitimi ve deri bakımı gebelerde de uygulanmalıdır. Gebelerde rozase için güneş koruyucu seçiminde fiziksel filtreli bariyerler ve önleyici yaşam tarzı değişiklikleri önerilmektedir. Gebelikte rozasenin enflamatuvar lezyonlarının tedavisinde sistemik tedavi gerekmeyen durumlarda, topikal metronidazol ve topikal azelaik asit tercih edilebilir. Şiddetli enflamatuvar lezyon varlığında oral azitromisin ön planda tercih edilmesi gereken güvenli ve etkili bir ajandır. Eritem ve flaşing varlığında topikal brimonidin ilk basamak tedavi iken ikinci basamakta güvenlikle ilgili bilgiler ve veriler paylaşılarak ışık bazlı tedaviler kullanılabilir. Rozasenin hızlı ortaya çıkan ve şiddetli bir formu olan RF varlığında gebelikte topikal metronidazol ve sistemik azitromisin kombinasyonu kullanılabilir. Sonuç olarak; rozaseli gebelerin tedavisi ile ilgili olarak bu hasta grubuna yönelik ileri çalışmalara ihtiyaç vardır. Klinisyenler hastaların yönetiminde güvenlik verilerini göz önünde bulundurarak etkin ajanları seçmeli ve gebelik döneminde rozase tedavisi ihmal edilmemelidir.

Kaynaklar

1. Bechstein SK, Ochsendorf F: Acne and rosacea in pregnancy. *Hautarzt*. 2017;68:111-9.
2. Administration USFD. Pregnancy and lactation labeling (drugs). Final Rule. Available forum: <https://www.fda.gov/drugs/labeling-information-drug-products/pregnancy-and-lactation-labeling-drugs-final-rule>
3. Pernia S, DeMaagd G: The new pregnancy and lactation labeling rule. *P T*. 2016;41:713-5.
4. Jackson JM, Knuckles M, Minni JP, Johnson SM, Belasco KT: The role of brimonidine tartrate gel in the treatment of rosacea. *Clin Cosmet Investig Dermatol*. 2015;8:529-38.
5. Galderma Laboraories Inc. Product Information. Brimonidine Topical Gel (Mirvaso). 2015.
6. Allergan Inc. Product Information. Rhofade (oxymetazoline topical). 2017.
7. Murase JE, Heller MM, Butler DC: Safety of dermatologic medications in pregnancy and lactation: Part I. *Pregnancy*. *J Am Acad Dermatol*. 2014;70:401.e1-14; quiz 415.
8. Gomolin T, Cline A, Pereira F: Treatment of rosacea during pregnancy. *Dermatol Online J*. 2021;27. doi: 10.5070/D327754360.
9. Taieb A, Ortonne JP, Ruzicka T, et al.: Ivermectin Phase III study group. Superiority of ivermectin 1% cream over metronidazole 0.75% cream in treating inflammatory lesions of rosacea: a randomized, investigator-blinded trial. *Br J Dermatol*. 2015;172:1103-10.
10. Galderma Laboratories Inc. Product information. Soolantra (ivermectin topical). 2017.
11. Thiboutot D, Anderson R, Cook-Bolden F, et al.: Standard management options for rosacea: The 2019 update by the National Rosacea Society Expert Committee. *J Am Acad Dermatol*. 2020;82:1501-10.
12. Weinkle AP, Doktor V, Emer J: Update on the management of rosacea. *Clin Cosmet Investig Dermatol*. 2015;8:159-77.
13. Sharma A, Kroupmpouzou G, Kassir M, et al.: Rosacea management: a comprehensive review. *J Cosmet Dermatol*. 2022;21:1895-904.
14. Bakar O, Demirçay Z, Gürbüz O: Therapeutic potential of azithromycin in rosacea. *Int J Dermatol*. 2004;43:151-4.
15. Akhyani M, Ehsani AH, Ghiasi M, Jafari AK: Comparison of efficacy of azithromycin vs. doxycycline in the treatment of rosacea: a randomized open clinical trial. *Int J Dermatol*. 2008;47:284-8.
16. Nwosu OC, Bloom K: The safety of metronidazole in pregnancy. *Health Care Women Int*. 2021;42:726-38.
17. Seo BH, Kim DH, Suh HS, Choi YS: Facial flushing and erythema of rosacea improved by carvedilol. *Dermatol Ther*. 2020;33:e14520.
18. Zhang J, Jiang P, Sheng L, et al.: A novel mechanism of carvedilol efficacy for rosacea treatment: toll-like receptor 2 inhibition in macrophages. *Front Immunol*. 2021;12:609615.
19. Bergman JEH, Lutke LR, Gans ROB, et al.: Beta-blocker use in pregnancy and risk of specific congenital anomalies: a european case-malformed control study. *Drug Saf*. 2018;41:415-27.
20. Wilkerson EC, Van Acker MM, Bloom BS, Goldberg DJ: Utilization of laser therapy during pregnancy: a systematic review of the maternal and fetal effects reported from 1960 to 2017. *Dermatol Surg*. 2019;45:818-28.

21. Trivedi MK, Kroumpouzou G, Murase JE: A review of the safety of cosmetic procedures during pregnancy and lactation. *Int J Womens Dermatol.* 2017;3:6-10.
22. Ballin JS, Uebelhoefer NS: The use of the low-fluence 1064 nm Nd:YAG laser in a female with contraindications to systemic anti-acne therapy. *J Drugs Dermatol.* 2009;8:1025-6.
23. Tyler KH: Dermatologic therapy in pregnancy. *Clin Obstet Gynecol.* 2015;58:112-8.
24. Bloom BS, Payongayong L, Mourin A, Goldberg DJ: Impact of intradermal abobotulinumtoxinA on facial erythema of rosacea. *Dermatol Surg.* 2015;41(Suppl 1):S9-16.
25. Hoofft N, Schmidt ES, Bremner RM: Achalasia in pregnancy: botulinum toxin a injection of lower esophageal sphincter. *Case Rep Surg.* 2015;2015:328970.
26. Robinson AY, Grogan PM: OnabotulinumtoxinA successfully used as migraine prophylaxis during pregnancy: a case report. *Mil Med.* 2014;179:e703-4.
27. Schaller M, Almeida LM, Bewley A, et al.: Rosacea treatment update: recommendations from the global ROSacea COnsensus (ROSCO) panel. *Br J Dermatol.* 2017;176:465-71.
28. Boyer G, Lachmann N, Bellemère G, De Belilovsky C, Baudouin C: Effects of pregnancy on skin properties: a biomechanical approach. *Skin Res Technol.* 2018;24:551-6.
29. Ahn CS, Huang WW: Rosacea pathogenesis. *Dermatol Clin.* 2018;36:81-6.
30. Yang M, Zhou M, Li Y, Huang H, Jia Y: Lipidomic analysis of facial skin surface lipid reveals the causes of pregnancy-related skin barrier weakness. *Sci Rep.* 2021;11:3229.
31. Shareef S, Boothby-Shoemaker W, Abdelnour A, Albazi E, Ashack K: Assessing public interest in sunscreen safety during pregnancy and lactation. *Int J Womens Dermatol.* 2022;8:e018.
32. Matta MK, Zusterzeel R, Pilli NR, et al.: Effect of sunscreen application under maximal use conditions on plasma concentration of sunscreen active ingredients: a randomized clinical trial. *JAMA.* 2019;321:2082-91.
33. Fivenson D, Sabzevari N, Qiblawi S, Blitz J, Norton BB, Norton SA: Sunscreens: UV filters to protect us: part 2-Increasing awareness of UV filters and their potential toxicities to us and our environment. *Int J Womens Dermatol.* 2021;7:45-69.
34. Draelos ZD: Cosmeceuticals for rosacea. *Clin Dermatol.* 2017;35:213-7.
35. Demir O, Tas IS, Gunay B, Ugurlucan FG: A rare dermatologic disease in pregnancy: rosacea fulminans- case report and review of the literature. *Open Access Maced J Med Sci.* 2018;6:1438-41.
36. Fuentelsaz V, Ara M, Corredera C, Lezcano V, Juberias P, Carapeto FJ: Rosacea fulminans in pregnancy: successful treatment with azithromycin. *Clin Exp Dermatol.* 2011;36:674-6.
37. Garayar Cantero M, Garabito Solovera E, Aguado García Á, et al.: Use of permethrin in the treatment of rosacea fulminans during pregnancy: one case report. *Dermatol Ther.* 2020;33:e13436.
38. Ferahbas A, Utas S, Mistik S, Uksal U, Peker D: Rosacea fulminans in pregnancy: case report and review of the literature. *Am J Clin Dermatol.* 2006;7:141-4.
39. de Moraes e Silva FA, Bonassi M, Steiner D, da Cunha TV: Rosacea fulminans in pregnancy with ocular perforation. *J Dtsch Dermatol Ges.* 2011;9:542-3.

8. Pediatrik rozase

Pediatric rosacea

Duygu Gülseren, Sibel Ersoy-Evans

Hacettepe Üniversitesi Tıp Fakültesi, Deri ve Zührevi Hastalıklar Anabilim Dalı, Ankara, Türkiye

Giriş

Rozase, genellikle orta yaşlı kadınları etkileyen, kronik bir deri hastalığı olup pediatrik popülasyonda özellikle de puberte öncesinde nadir olarak karşımıza çıkmaktadır^{1,2}. Çocuklarda daha az bildirilmesinin bir nedeni de ani gelişen kızarıklık ve eritemin, artmış aktivite sonrası oluşan, sağlıklı bir deriye atfedilmesidir³. Pediatrik rozasenin belirtileri, yanaklar, çene ve nazolabial alanlarla sınırlı olmak üzere yüzde eritem, telenjiyektazi, ani kızarma, papül ve püstüller şeklindedir. Pediatrik rozasenin alt tipleri, erişkinlere göre daha sınırlıdır ve vasküler, papülopüstüler ve oküler tipler olarak sınıflandırılmaktadır. Erişkinlerde görülen bir alt tip olan fimatöz/rinofimatöz tip ise çocuklarda görülmemektedir².

Epidemiyoloji

Çocuklarda rozase ile ilgili yapılmış az sayıda çalışmanın bulunması nedeniyle insidans ve prevalans tam olarak bilinmemektedir. Kız ve erkeklerde eşit olarak görüldüğü, ortalama başlangıç yaşının 4-5 yaş civarı olduğu düşünülmektedir^{4,5}.

Patogenez

Rozasenin patogenezini oldukça karmaşık olup genetik ve çevresel faktörlerin etkisiyle, doğal bağışıklık sisteminin disregülasyonu, nörovasküler değişiklikler ve deri kommensallerinin birbiri ile etkileşimi sonucu geliştiği düşünülmektedir⁶. Hem erişkinlerde hem de çocuklarda özellikle vazomotor instabilitenin üzerinde durulmaktadır. Tekli nükleotid polimorfizmleri ve *STAT1* geninde fonksiyon kazandırıcı mutasyonlar, hastalarda eşlik edebilen aile hikayesi ve erken başlangıç yaşı ile ilişkili bulunmuş olup monozygotik ikizlerdeki yüksek prevalansı da açıklayabilmektedir^{7,8}. Ek olarak, pediatrik rozaseli hastaların lezyonlu derilerinde TLR2 ve matris metalloproteinaz ekspresyonları artmış olup bunun sonucunda enflamatuvar hücrelerin degranülasyonu ve sitokin salınımları tetiklenmektedir. Vemuri ve ark.⁹'na ait bir literatür derlemesinde, kan damarları ve dermal bağ dokuyu hasarlayan sert iklimin, endotel ve dermal matris defektlerinin, perivasküler enflamasyonun, oral kimyasalların, folikülde flora değişikliklerinin, antimikrobiyal peptitlerin ve serbest radikallerin patogenezdeki rolü üzerinde durulmuştur. Ancak bunlardan hangisinin pediatrik rozasede tetikleyici olduğuna dair net

bir kanıt bulunmamaktadır. Isı artışı, güneş ışığı, topikal kortikosteroid kullanımı, baharatlı yiyecekler, sıcak içecekler, bazı sabun ve temizleyiciler hastalığı tetikleyebilir^{2,3,10}.

Klinik bulgular

Çocukluk çağında vasküler, papülopüstüller ve oküler tiplerle karşımıza çıkan rozasenin tanısı konusunda hala ortak bir görüş birliği bulunmamakta, erişkinlerdeki gibi çocuklarda da tanısız güçlüklere yaşanabilmektedir. Chamaillard ve ark.⁵ bir çalışmada çocuklarda rozase tanısı için şu kriterleri öne sürmüşlerdir: (i) tekrarlayan veya kalıcı eritemle birlikte yüzde ani gelişen kızarıklık, (ii) herhangi bir neden olmaksızın yüzde telenjiyektazi, (iii) komedon olmadan papül ve püstüller, (iv) lezyonların tercihen yüzün konveks alanlarına dağılımı, (v) oküler tutulum (bunlardan biri; tekrarlayan şalazyon, oftalmik hiperemi, keratit). Bu kriterlerden ikisinin varlığında tanı konulabileceğini belirtmişlerdir.

Vasküler rozase, telenjiyektazi olsun ya da olmasın eritem ve ani gelişen kızarıklık ile karakterizedir. Eritemin birkaç dakikadan uzun sürmesi fizyolojik eritemden ayırt etmede yardımcıdır¹⁰. Yanaklar, çene ve nazolabial kıvrımlar sıklıkla tutulur. Yüzde ani kızarıklık şeklinde başlayan rozasenin ilerlemesiyle tabloya papül ve püstüller eklenir¹¹.

Papülopüstüller rozasede, papül ve püstüller eritemli zemin üzerine yerleşmiştir ve genellikle perioküler bölge korunmuştur. Açık ve kapalı komedon oluşumu beklenmez, ancak nadir olarak bildirilmiştir^{1-3,10}.

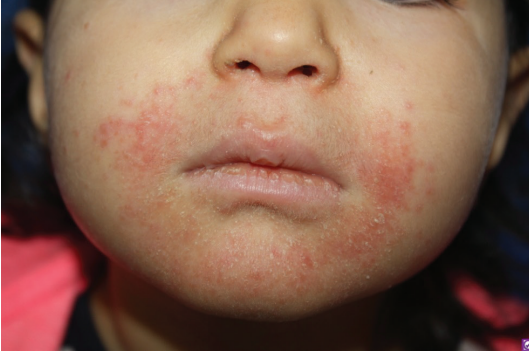Oküler rozase, tek başına olabilir ya da deri tutulumu ile birliktelik gösterebilir. Yaşları 1-15 yıl arasında değişen 20 pediatrik rozase hastasının değerlendirildiği bir çalışmada, 11 (%55) hastada hem oküler hem kütanöz rozasenin olduğu, 3 (%15) hastada sadece oküler semptomların olduğu, 6'sında (%30) da sadece kütanöz semptomların bulunduğu, en sık saptanan tipin ise papülopüstüller rozase olduğu bildirilmiştir¹². Oküler semptomlar genellikle bilateraldir ve blefarit, konjonktival kızarıklık, tekrarlayan şalazyon, konjunktivit, daha nadiren de korneal ülserasyon ve skar şeklindedir. İnferiyor punktat keratopati, oküler rozasede en sık saptanan korneal bulgudur. Hastalar fotofobi ve yabancı cisim hissinden yakınarak sıklıkla bakteriyel veya viral enfeksiyon gibi yanlış tanıları alabilirler. Tanı gecikmesi hastalarda korneal ülserasyon, skar ve perforasyona neden olabileceğinden rozaseli hastaların oküler bulgular açısından değerlendirilmesi önemlidir. Çocuklarda oküler bulgular genellikle kütanöz tutulmadan önce başlar. Kronik oküler irritasyona bağlı semptomlar varlığında, hastanın deri muayenesi mutlaka yapılmalı ve rozase aile hikayesi alınmalıdır^{12,13}.

Erişkinlerdeki rozaseden farklı olarak çocuklarda fimatöz rozase görülmez, ancak keskin sınırlı, parlak eritemli deri üzerinde, ani erüptif başlangıçlı papül, püstül ve direne sinüslerin varlığı ile karakterize, rozasenin şiddetli varyantı olduğu düşünülen rozase fulminans veya piyoderma fasiyale, adölesanlarda, hatta 3 yaşında bir kız çocuğunda olgu raporu şeklinde bildirilmiştir^{14,15}.

Ayırıcı tanı

Çocukluk çağındaki rozase, başta akne vulgaris olmak üzere diğer papülopüstüller hastalıklar, periorifisyel/perioral dermatit, sarkoidoz, sistemik lupus eritematozus (SLE), steroid ilişkili rozase, demodikozis ve ataksi telenjiyektazi ile karışabilir¹¹. Genellikle adölesanlarda ve 10'lu yaşlarda görülen akne vulgaris, rozaseden farklı olarak açık ve kapalı komedonlarla birliktelik gösterir. Yüzde ani gelişen, yoğun kızarıklığın ve telenjiyektazinin bulunmaması ile rozaseden ayırt edilir¹. Perioral dermatitte deri lezyonları genellikle ağız, burun ve göz çevresinde yoğunlaşmış olup çok sayıda eritemli papül ve püstüller izlenir (Resim 1). Telenjiyektazi ve ani gelişen kızarıklığın eşlik etmemesi, ayrıca göz komplikasyonlarının bulunmaması rozase tanısından uzaklaştırır².

Çocukluk çağı sarkoidozu, eritemli skuamli malar plaklara ek olarak kırmızı-kahverengi papüller şeklinde klinikte karşımıza çıkabilir¹⁶. Sarkoidozda lezyonlar yüz dışında, dudak, boyun ve gövdede de yerleşim gösterir ve diyaskopi ile sarkoidal papüllerde elma jölesi görünümü tespit edilebilir. Bu hastalarda ayrıca



Resim 1. Perioral bölgede eritemli papül, püstüller ve ince deskuamasyonların görüldüğü perioral dermatit

üveit ve irit gibi göz tutulumları da olabilmektedir. Ek olarak, sarkoidozda tipik sistemik bulgulardan olan pulmoner semptomlar, kilo kaybı, halsizlik, letarji, ateş ve eritema nodozumun görülebilmesi de tanıda yardımcıdır. Direkt göğüs grafisi, oftalmolojik muayene ve laboratuvar bulguları sarkoidoz tanısının dışlanması için gerekebilir^{1,2}. SLE'nin malar döküntüsü, rozasenin eritemi ile karışabilir, ancak pozitif anti-nükleer antikor, artralji ve daha şiddetli fotosensitivite varlığı SLE lehine bulgulardır. SLE malar eritemi burun dorsumunda tutulum yaparken rozasede burun çoğunlukla tutulmaz. Bu iki durumun ayırt edilmesi için biyopsi ve direkt immünofloresan inceleme yapılabilir².

Eğer rozase bulguları, steroid kullanımı ile ilişkiliyse bu durumda steroid rozasesi teriminden bahsedilebilir. Steroid rozasesi, topikal florolu ve hatta düşük doz oral steroid ile bile gelişebilen iyatrojenik bir rozase tipi olup ayrıca inhale steroidlerin yüz aparatı veya maske ile kullanımına bağlı da bildirilmektedir. Lezyonlar, monomorfik papül, püstül ve telenjiektaziler şeklinde görülür, bazen atrofi de eşlik edebilir. Sıklıkla göz kapaklarında, özellikle de alt kapaklarda lezyonlar izlenir, rozaseden farklı olarak yüzün santriline değil de daha çok laterallerine yerleşim gösterir. Ailede rozase hikayesinin olması, steroid rozasesine bir yatkınlık yaratabilir. Bu açıdan aile hikayesinin alınması önemlidir^{17,18}.

Ayrırcı tanıda akla gelmesi gereken bir başka durum da demodikozis olup immünitesi baskılanmış çocuklarda bu hastalık, *Demodex folliculorum* isimli bir parazit nedeni ile oluşur ve rozase benzeri bir görünüme yol açabilir. Yanak, çene, burun ve nazolabial kıvrımlarda, zeminde ya da çevresinde eritem ve telenjiektazi olmaksızın eritemli papül ve püstüllerle seyredir. Pediatrik demodikozisin görüldüğü nadir olgular, genellikle yenidoğanlar veya lösemi ya da insan bağışıklık yetmezliği virüsü gibi immün yetmezliği olan çocuklardır^{19,20}.

Tedavi yaklaşımı

Rozasede çocuklara yönelik bir tedavi rehberi bulunmamakla birlikte tedavi yaklaşımı erişkinler ile oldukça benzerdir (Tablo 1). Tedavinin temeli, tetikleyicilerden kaçınma ve güneşten korunmadır. Aşırı sıcak ya da soğuk, rüzgar, egzersiz, sıcak içecekler, baharatlı yiyecekler ve topikal iritan ajanlardan kaçınılmalıdır. Güneşten korunmalı ve iritan olmayan, titanyum dioksit ve çinko oksit gibi fiziksel koruyucu içeren, geniş spektrumlu güneş koruyucular kullanılmalıdır. Dimetikon veya siklometikon gibi silikon içerikler, topikal ajanlara bağlı oluşan yanma hissi ve eritemi azaltmada yardımcıdır. Ergenler için özellikle, kozmetik kullanımı iritan olabilir, silikon ve yeşil renk tonlarını içeren ürünler derinin yatıştırılmasında ve eritemin maskelenmesinde yardımcıdır. Sodyum lauril sülfat, mentol ve kamfor içerikli kozmetiklerden ve makyaj ürünlerinden kaçınılmalıdır. Duyarlı bireylerde günlük nemlendirici kullanımı, özellikle de kozmetik uygulamadan önce, irritasyonu azaltır ve önerir².

Topikal tedaviler

Topikal tedaviler az sayıda lezyonu olan hafif-orta şiddetli olgularda tercih edilebilir²¹. Günlük olarak önerilen metronidazol %0,75 jel veya metronidazol %1 krem formülasyonu, eritem, papül ve püstüllerin azaltılmasında yardımcıdır. Şiddetli olgularda oral antibiyotiklerle kombine kullanılabilir^{21,22}. Bir başka seçenek olarak sodyum

Tablo 1. Pediatrik rozasede tedavi seçenekleri

Tedavi	Doz
Topikal	
Metronidazol %0,75-1 jel, krem	Bir ay boyunca günde iki, sonraki 4-8 hafta boyunca günde bir kez
Azelaik asit %20 krem	8-12 hafta boyunca, günde bir kez
Pimekrolimus %1 krem	Düzelme sağlanana kadar günde bir kez
Takrolimus %0,03-0,1 merhem	Düzelme sağlanana kadar günde bir kez
İvermektin %1 krem	8-12 hafta boyunca, günde bir kez
Sülfasetamid sodyum/sülfür	Günde 1-2 kez
Benzoil peroksit %5 jel	Günde 1-2 kez
Klindamisin %1 losyon	Günde 2 kez
Eritromisin %2 jel	Günde 2 kez
Tretinoin %0,05 jel	Gece yatmadan önce bir kez
Sistemik	
Tetrasiklin 250-500 mg	8-12 hafta
Minosiklin 50-100 mg	8-12 hafta
Doksisisiklin 50-100 mg	8-12 hafta
Eritromisin 30-50 mg/kg/gün	İkiye bölünmüş dozda 8-12 hafta
Klaritromisin 15 mg/kg/gün	8-12 hafta
Azitromisin 5-10 mg/kg/gün	8-12 hafta
İvermektin 200-250 µg/kg	Tek doz
İzotretinoin 0,2-0,5 mg/kg/gün	6 ay

sülfasetamid ve sülfür kombinasyonları, rozasede metronidazol %0,75 jelden daha etkili bulunmuştur. Ancak kaşıntı, kontakt dermatit, iritasyon, kötü koku ve kserozise neden olabilmektedir. Sodyum sülfasetamid ve sülfür kombinasyonlarının, sülfonamid hipersensitivitesi ve renal hastalığı olanlarda kontrendike olduğu unutulmamalıdır²³.

Rozase'de kullanılan bir başka ajan olan azelaik asit, bir çeşit dikarboksilik asit olup nötrofiller tarafından reaktif oksijen türlerinin (ROS) üretimini inhibe etmektedir. Böylece eritem ve enflamatuvar lezyonlar üzerinde etkili olur, ancak iritasyon gibi yan etkilere de neden olabilmektedir. Krem formülasyonunun jel formülasyonundan daha az iritan olduğu bilinmektedir^{24,26}.

Permetrin %5'lik kremin de topikal metronidazol ve azelaik asite benzer şekilde, semptomların gerilemesinde ve eritemin azaltılmasında etkili olduğu gösterilmiştir²⁷. Bir başka antiparaziter ajan olan topikal ivermektin %1 kremin aynı zamanda anti-enflamatuvar etkileri de bulunmakta olup rozasede enflamatuvar lezyonların kontrol altına alınmasında etkilidir^{28,29}.

Benzoil peroksit, özellikle topikal antibiyotiklerden klindamisin veya eritromisin ile kombine edilerek eritematöz papül ve püstüller üzerinde etkili olur, ancak hassas bireylerde iritasyona neden olabileceğinden dikkatli kullanılmalıdır²².

Tretinoin krem, 2 aydan uzun süre kullanıldığında papiller ve retiküler dermisi şekillendirip dermal enflamasyonu azaltarak rozaseyi etkili bir şekilde tedavi edebilmektedir. Topikal tretinoin, asil olarak 12 yaş üstü, hamile olmayan, emzirmeyen, akne vulgaris hastalarında kullanılmak üzere Amerikan Gıda ve İlaç Dairesi tarafından onaylanmıştır. Rozaseli çocuklarda ve atopik bireylerde iritasyon riski nedeni ile dikkatli kullanılmalıdır. Geceleri az bir miktarda ve uygulama öncesi nemlendirici kullanımı ile iritasyon yapıcı etkisi

azaltılabilir. Hastalara ayrıca gün içinde güneş koruyucu kullanmaları gerektiği hatırlatılarak topikal retinoid kullanımına bağlı gelişen fotosensitivite de azaltılabilir².

Topikal kalsinörin inhibitörlerinden takrolimus %0,03-0,1 merhem veya pimekrolimus %1 krem, hem çocuklarda hem de erişkinlerde, özellikle steroid rozasesinde klinik semptomları iyileştirebilmektedir^{30,31}.

Sistemik tedaviler

Sistemik ajanlar, orta ve şiddetli pediatrik rozase olgularında topikal tedavi ile kombine edilerek kullanılabilir. Hastaların birçoğunda 8-12 haftadan sonra tam iyileşme görülür²¹.

Oral ajanlardan tetrasiklin, minosiklin, doksisisiklin gibi tetrasiklin grubu antibiyotikler, >9 yaş üstünde kullanılır. Dişlerde boyanma ve kemiklerde depolanma, iskelet büyümesinde gerileme gibi yan etkilere neden olabilmektedir. Dokuz yaş altı çocuklarda ayrıca tetrasiklin alerjisi olanlarda eritromisin iyi bir alternatiftir. Eritromisinin 30-50 mg/kg/gün olmak üzere ikiye bölünmüş dozları tüm yaş grubundaki çocuklara önerilebilir, ancak ülkemizde bulunmamaktadır. İkinci kuşak makrolidlerden klaritromisin ve azitromisin ise daha pahalı ajanlar olmakla birlikte biyoyararlanımları eritromisinden daha iyidir, gastrointestinal yan etkileri de daha azdır².

Oral ivermektinin papülopüstüler rozase ve perioral dermatitte 200-250 µg/kg tek dozluk kullanımına dair çocuk yaş grubunda küçük hasta serileri bulunmaktadır. İlk dozun alımı ile birlikte ilk ay içerisinde hafif bir deskuamasyon gözlenebilirken klinik düzelleme genellikle 8-12 haftayı bulabilir. Oral ivermektinin 15 kg altı, küçük çocuklarda uyuz ve onkoserkiyaz gibi farklı endikasyonlara ait de olsa güvenlik verileri mevcuttur^{28,32}. Piyoderma fasiyale tedavisinde izotretinoin, 0,2-0,5 mg/kg/gün dozunda tek başına ya da oral steroid ile kombine edilerek başlanabilir. Prednizon 0,5-1 mg/kg/gün dozunda iki hafta kullanım sonrası takiben 2-3 hafta içerisinde dozu azaltılarak kesilebilir. Bu hastalarda hızlı tanı koyarak tedaviye başlamak, yüzde gelişebilecek skar riskini en aza indirmek için önemlidir³³.

Oküler rozase, genellikle daha uzun süreli, en az 6 aylık bir tedavi sürecini gerektirmektedir. Hastalarda özellikle göz kapağı hijyeni üzerinde durulmalıdır. Göz kapaklarının çay ağacı yağı (*tea tree oil*) veya sıcak kompreslerle nazikçe temizlemesi tedavide etkilidir. Hijyen dışında topikal eritromisin veya basitrasin merhem hafif semptomlarda etkili olabilir. Yaygın olgularda ise sistemik antibiyotikler gerekebilir. Göz semptomları olan rozaseli çocuklara mutlaka oftalmolojik muayene önerilmelidir^{21,34}.

Sonuç

Pediatrik rozase, nadir bir durum olup yüzde eritem, telenjektazi, papül, püstül ve/veya oküler şikayetlerle gelen çocuklarda akla gelmelidir. Fimatöz rozase dışında, erişkin sınıflandırmasına dahil olan tüm alt tipler çocuklarda da görülebilmektedir. Pediatrik rozase tanısını koyarken benzer görünümlere neden olabilen akne, steroid rozasesi, perioral dermatit, sarkoidoz ve diğer başka hastalıklar dışlanmalıdır. Tedaviler topikal ve sistemik tedaviler olmak üzere çeşitlilik gösterebilmekte, kombine tedavi gerekebilir.

Kaynaklar

1. Drolet B, Paller AS: Childhood rosacea. *Pediatr Dermatol.* 1992;9:22-6.
2. Kroshinsky D, Glick SA: Pediatric rosacea. *Dermatol Ther.* 2006;19:196-201.
3. Lacz NL, Schwartz RA: Rosacea in the pediatric population. *Cutis.* 2004;74:99-103.
4. Laude TA, Salvemini JN: Perioral dermatitis in children. *Semin Cutan Med Surg.* 1999;18:206-9.
5. Chamailard M, Mortemousque B, Boralevi F, et al.: Cutaneous and ocular signs of childhood rosacea. *Arch Dermatol.* 2008;144:167-71.
6. Ahn CS, Huang WW: Rosacea pathogenesis. *Dermatol Clin.* 2018;36:81-6.

7. Aldrich N, Gerstenblith M, Fu P, et al.: Genetic vs environmental factors that correlate with rosacea: a cohort-based survey of twins. *JAMA Dermatol.* 2015;151:1213-9.
8. Sáez-de-Ocariz M, Suárez-Gutiérrez M, Migaud M, et al.: Rosacea as a striking feature in family members with a STAT1 gain-of-function mutation. *J Eur Acad Dermatol Venereol.* 2020;34:e265-7.
9. Vemuri RC, Gundamaraju R, Sekaran SD, Manikam R: Major pathophysiological correlations of rosacea: a complete clinical appraisal. *Int J Med Sci.* 2015;12:387-96.
10. Crawford GH, Pelle MT, James WD: Rosacea: i. etiology, pathogenesis, and subtype classification. *J Am Acad Dermatol.* 2004;51:327-41; quiz 342-4.
11. Kellen R, Silverberg NB: Pediatric rosacea. *Cutis.* 2016;98:49-53.
12. Nazir SA, Murphy S, Siatkowski RM, Chodosh J, Siatkowski RL: Ocular rosacea in childhood. *Am J Ophthalmol.* 2004;137:138-44.
13. Léoni S, Mesplé N, Aitali F, et al.: Metronidazole: alternative treatment for ocular and cutaneous rosacea in the pediatric population. *J Fr Ophthalmol.* 2011;34:703-10.
14. Plewig G, Jansen T, Kligman AM: Pyoderma faciale. a review and report of 20 additional cases: is it rosacea? *Arch Dermatol.* 1992;128:1611-7.
15. Firooz A, Firoozabadi MR, Dowlati Y: Rosacea fulminans (pyoderma faciale): successful treatment of a 3-year-old girl with oral isotretinoin. *Int J Dermatol.* 2001;40:203-5.
16. Savin JA, Alexander S, Marks R: A rosacea-like eruption of children. *Br J Dermatol.* 1972;87:425-9.
17. Dubus JC, Marguet C, Deschildre A, et al.: Réseau de Recherche Clinique en Pneumologie Pédiatrique. Local side-effects of inhaled corticosteroids in asthmatic children: influence of drug, dose, age, and device. *Allergy.* 2001;56:944-8.
18. Weston WL, Morelli JG: Steroid rosacea in prepubertal children. *Arch Pediatr Adolesc Med.* 2000;154:62-4.
19. Herron MD, O'Reilly MA, Vanderhooft SL: Refractory Demodex folliculitis in five children with acute lymphoblastic leukemia. *Pediatr Dermatol.* 2005;22:407-11.
20. Morrás PG, Santos SP, Imedio IL, Echeverría ML, Hermosa JM: Rosacea-like demodicidosis in an immunocompromised child. *Pediatr Dermatol.* 2003;20:28-30.
21. Noguera-Morel L, Hernández-Martín A, Torreló A: Childhood rosacea and related disorders. *Clin Exp Dermatol.* 2021;46:430-7.
22. Van Zuuren EJ, Fedorowicz Z: Interventions for rosacea. *JAMA.* 2015;314:2403-4.
23. Pelle MT, Crawford GH, James WD: Rosacea: II. Therapy. *J Am Acad Dermatol.* 2004;51:499-512; quiz 513-4.
24. Fitton A, Goa KL: Azelaic acid. A review of its pharmacological properties and therapeutic efficacy in acne and hyperpigmentary skin disorders. *Drugs.* 1991;41:780-98.
25. Akamatsu H, Komura J, Asada Y, Miyachi Y, Niwa Y: Inhibitory effect of azelaic acid on neutrophil functions: a possible cause for its efficacy in treating pathogenetically unrelated diseases. *Arch Dermatol Res.* 1991;283:162-6.
26. Carmichael AJ, Marks R, Graupe KA, Zaumseil RP: Topical azelaic acid in the treatment of rosacea. *J Dermatol Treat.* 1993;4 :19-22.
27. Koçak M, Yağlı S, Vahapoğlu G, Ekşioğlu M: Permethrin 5% cream versus metronidazole 0.75% gel for the treatment of papulopustular rosacea. A randomized double-blind placebo-controlled study. *Dermatology.* 2002;205:265-70.
28. Noguera-Morel L, Gerlero P, Torreló A, Hernández-Martín Á: Ivermectin therapy for papulopustular rosacea and periorificial dermatitis in children: A series of 15 cases. *J Am Acad Dermatol.* 2017;76:567-70.
29. Schaller M, Gonser L, Belge K, et al.: Dual anti-inflammatory and anti-parasitic action of topical ivermectin 1% in papulopustular rosacea. *J Eur Acad Dermatol Venereol.* 2017;31:1907-11.
30. Ollech A, Yousif R, Kruse L, et al.: Topical calcineurin inhibitors for pediatric periorificial dermatitis. *J Am Acad Dermatol.* 2020;82:1409-14.
31. Schwarz T, Kreiselmaier I, Bieber T, et al.: A randomized, double-blind, vehicle-controlled study of 1% pimecrolimus cream in adult patients with perioral dermatitis. *J Am Acad Dermatol.* 2008;59:34-40.
32. Wilkins AL, Steer AC, Cranswick N, Gwee A: Question 1: is it safe to use ivermectin in children less than five years of age and weighing less than 15 kg? *Arch Dis Child.* 2018;103:514-9.
33. Jansen T, Plewig G, Kligman AM: Diagnosis and treatment of rosacea fulminans. *Dermatology.* 1994;188:251-4.
34. Gonser LI, Gonser CE, Deuter C, Heister M, Zierhut M, Schaller M: Systemic therapy of ocular and cutaneous rosacea in children. *J Eur Acad Dermatol Venereol.* 2017;31:1732-8.

9. Rozaseye eşlik eden komorbiditeler

Comorbidities accompanying rosacea

Berna Aksoy

Biruni Üniversitesi Tıp Fakültesi, Deri ve Zührevi Hastalıklar Anabilim Dalı, İstanbul, Türkiye

Giriş

Rozase, son 10 yılda yapılan çok sayıda çalışmanın gösterdiği üzere, hastalarda morbidite ve mortaliteye neden olabilecek eş zamanlı ya da zaman içinde gelişebilecek komorbid hastalıklarla ilişkili bulunmuştur^{1,4}. Bu komorbid hastalıkların farkında olup tarama ve yönlendirme yapmak önemlidir⁴. Komorbiditelerin hastalık şiddeti ve süresi ile doğru orantılı olduğu bildirilmiştir^{1,2}.

Yapılan çalışmalarda rozase ve komorbiditelerin ortak genetik ve çevresel risk faktörleri taşıdığı ve rozaseli hastaların dolaşımında artmış sistemik enflamasyon belirteçleri ve dengelenmemiş oksidatif medyatörlerin tespit edildiği bildirilmiştir³. Dış uyaranlara anormal immünolojik ve nörovasküler yanıtlar rozase etiyolojisine katkıda bulunan faktörlerdir ve kardiyovasküler, gastrointestinal, nörolojik, psikiyatrik ve diğer komorbiditeler ile ortak patofizyolojik yolların var olduğu düşünülmektedir. Örneğin; doğal ve kazanılmış bağışık yanıt aktivasyonu (Th1, Th17 ve B lenfositlerin aktivasyonu ile interferon gama, interlökin-17 ve immünoglobulinlerin üretimi) ve mikrobiyomun rolü (artmış *Campylobacter ureolyticus*, *Prevotella intermedia* ve azalmış *Acinetobacter* türleri) rozase ve komorbiditelerin oluşumunda ortak rollere sahip olabilir⁵.

On dört yıllık Google aramalarını temel alan bir çalışmada rozase ve komorbid durumların arama hacim indeksi incelenmiş ve rozase - depresyon, rozase - demans, rozase - hipotiroidi, rozase - irritabl barsak sendromu/ ülseratif kolit ve rozase - osteoporoz arasında anlamlı korelasyon varlığı tespit edilmiştir. Bu bulgular genel toplumda rozasenin komorbiditeleri hakkında artan ilgiyi göstermekte ve buna bağlı olarak klinisyenlerin rozaseli hastaların yönetiminde daha kapsamlı yaklaşım sergilemesi gerektiğini vurgulamaktadır⁶.

Kutanöz ve oküler komorbiditeler

Klinik gözlemsel çalışmaların meta-analizinde rozasenin frontal fibrozan alopesi (FFA) ile ilişkili olduğu [olasılık oranı (OO): 2,46] tespit edilmiştir. Genel toplumda rozase prevalansı %2,39 iken FFA hastalarında rozase prevalansı %23 olarak belirlenmiştir. FFA hastaları rozaseye yatkın iken iki hastalığın erişkin kadınlarda erkeklerden daha sık görülmesi, hormonal faktörlere bağlı olmaları ve sigaranın koruyucu gibi görünmesi bu iki hastalığın arasında benzer klinik özelliklerdir. Moleküler düzeyde iki hastalık arasında ilişkinin var olduğu bildirilmiştir. FFA ve rozase ortak etiyopatogenezini açıklamaya yönelik öne sürülen nörojenik enflamasyonun

ETR ile daha fazla ilişkili olduğu bulunmuş ve klinik gözlemsel araştırmalarda ETR ile FFA'nın daha sık birlikte olduğu gösterilmiştir⁷.

Rozase hastalarında blefarit ve konjonktivit gibi oküler yüzey değişiklikleri bildirilmiştir. Rozasenin diğer oküler hastalıklar ile ilişkisini inceleyen çok merkezli bir olgu - kontrol çalışmasında rozase ile blefarit, konjonktivit, glokom, kuru göz sendromu ve şalazyon arasında belirgin bir ilişki tespit edilmiştir (Tablo 1). Elli yaşından genç kadın hastalarda şalazyon ve rozase arasında daha yüksek olasılık tespit edilmiştir. Klinisyenler rozase hastalarında oküler semptomları daha aktif olarak kontrol etmeli ve gerektiği durumlarda olguları göz hastalıkları hekimine konsülte etmelidir⁸.

Kardiyovasküler hastalık komorbiditeleri

Rozase ile kardiyovasküler hastalık komorbiditelerinden koroner arter hastalığı (KAH), periferik arter hastalığı, kalp yetmezliği, diyabet [özellikle bayanlarda tip 1 diyabet ($p<0,002$)], hipertansiyon, dislipidemi [yüksek kolesterol ($p<0,001$) ve LDL ($p=0,002$) düzeyleri] ve metabolik sendrom arasında anlamlı ilişkili bulunmuştur. Özellikle hipertansiyon, diyabet ve dislipidemi açısından düzeltilmiş olsa dahi rozase ve KAH arasında anlamlı bir ilişki bulunmaktadır (OO=1,20)^{3,4}. Rozase şiddeti ile kardiyovasküler komorbiditeler arasında pozitif korelasyon tespit edilmiştir ($p<0,001$)^{2,3}. Bu komorbiditelerin rozasedeki kronik enflamasyonun sistemik olması nedeniyle geliştiği düşünülmektedir. Rozase hastalarının tetrasiklin ile tedavisinin vasküler olaylarda riski azalttığı bildirilmiştir⁴.

Psöriyaze benzer şekilde rozase kardiyovasküler hastalıklar için bağımsız risk faktörü olarak kabul edilmeli ve klinisyenler rozase hastalarını bu açıdan değerlendirilmek üzere yönlendirmelidir.

Gastrointestinal sistem komorbiditeleri

Rozase hastalarında artmış gastrointestinal hastalık insidansı ve artmış gastrointestinal hastalığa bağlı (özellikle hepatit hastalık) ölüm riski bildirilmiştir. Bildirilmiş gastrointestinal komorbiditeler arasında enflamatuvar bağırsak hastalığı (IBH), çölyak hastalığı, irritabl bağırsak sendromu, gastroözofageal reflü hastalığı, *H. pylori* enfeksiyonu ve ince bağırsakta aşırı bakteri üremesi/*small intestinal bowel overgrowth* (SIBO) bulunmaktadır (Tablo 2)⁴. Azalmış bağırsak geçiş zamanının rozase şiddetini azalttığı bildirilmiştir^{4,9}.

Rozase ve IBH arasında anlamlı ilişki olduğu yapılan bir meta-analizde tespit edilmiştir¹⁰. IBH insidansının rozase hastalarının antibiyotik (tetrasiklin) kullanımı ile ters orantılı olduğu bildirilmiştir^{4,9}. IBH çeşidi olarak her iki

Tablo 1. Rozase ve oküler komorbiditeler⁸

Oküler komorbidite	OO	aOO	p
Blefarit	3,34	3,44	<0,001
Konjonktivit	1,64	1,65	<0,001
Glokom	1,91	1,93	<0,001
Kuru göz sendromu	1,76	1,89	<0,001
Şalazyon	3,57	3,26	0,006
OO: Olasılık oranı, aOO: Yaş ve cinsiyete göre düzeltilmiş olasılık oranı			

Tablo 2. Gastrointestinal komorbiditeler için olasılık oranı ve/veya tehlike oranı^{9,10}

Gastrointestinal komorbidite	OO	HR
IBH - Crohn hastalığı	1,30	1,58
IBH - Ülseratif kolit	1,64	1,18
Çölyak hastalığı	2,03	1,46
İrritabl bağırsak sendromu	-	1,34
Gastroözofageal reflü hastalığı	4,2	-
<i>H. pylori</i> enfeksiyonu	3,12	-
İnce bağırsakta aşırı bakteri üremesi	12,3*	-
*: Papülopüstüler rozase, IBH: Enflamatuvar bağırsak hastalığı, OO: Olasılık oranı, HR: Tehlike oranı		

hastalık da rozase ile ilişkili olsa da Crohn hastalığı ile ilişki ülseratif kolitten daha yüksektir. Rozase ile ilişkili bir başka gastrointestinal komorbidite olan SIBO ve IBH arasında da ilişki bulunduğu ve SIBO eradikasyonunun IBH bulgularını azalttığı bildirilmiştir⁹. Eğer rozase hastaları uzamış karın ağrısı, ishal ve kanlı gaytadan şikayetçi ise mutlaka bir gastroenteroloğa yönlendirilmelidir¹⁰.

Rozasenin özellikle kadın hastalarda çölyak hastalığı ile anlamlı ilişkisi tespit edilmiştir. Çölyak hastalarında özellikle glutensiz diyet sonrası gastrointestinal şikayetleri devam eden hastalarda yüksek oranda SIBO varlığı tespit edilmiştir⁹.

Rozase hastalarında irritabl bağırsak sendromu gelişme riskinin özellikle kadınlarda anlamlı düzeyde olduğu bildirilmiştir. Irritabl bağırsak sendromunun SIBO ile ilişkili olduğu %78 hastada bildirilmiştir. SIBO eradikasyonunun olguların %48'inde irritabl bağırsak sendromunu ortadan kaldırdığı tespit edilmiştir. Ancak bazı çalışmalar bunu desteklememektedir ve irritabl bağırsak sendromu olan hastalarda sadece orta düzeyde artmış ince bağırsak bakterilerinin bulunduğu bildirilmiştir⁹.

Rozase etiyopatogenezinde gastrointestinal mikrobiyal katkı öne sürülmüş ve *H. pylori* enfeksiyonu ve SIBO ilişkili faktörlerin katkıda bulunduğu bildirilmiştir. Bir çalışmada rozaseli hastalarda %21,6 *H. pylori* ve %25 SIBO prevalansı bildirilmiştir. Rozaseli hastalarda anlamlı köinsidans bulunmakla birlikte yeni *H. pylori* enfeksiyonu sıklığı artmamıştır³. Bir çalışmada özellikle önceden antibiyotik kullanımı olmayan olgularda rozase ve *H. pylori* enfeksiyonu arasında güçlü korelasyon bulunduğu bildirilmiştir (OO=5,19). Bazı çalışmalarda *H. pylori* eradikasyonunun önceki konvansiyonel tedavilere dirençli rozaseyi etkili bir şekilde tedavi ettiği bildirilse de yapılan bir meta-analizde bu etkinin anlamlı olmadığı tespit edilmiştir (RR: 1,28, p=0,069). *H. pylori* antibiyotik tedavisi ile rozasenin fayda görmesi kullanılan antibiyotiklerin anti-enflamatuvar etkisine bağlı olabilir. *H. pylori* enfeksiyonunun *H. pylori* ile ilişkili

Tablo 3. Nörolojik komorbiditeler için rölatif risk oranları¹¹

Nörolojik komorbidite	Alt grup	Rölatif risk
Migren	-	aHR=1,31
	Oküler rozasede	aHR=1,69
	Kadınlarda	aOO=1,22
Parkinson hastalığı	-	OO=1,39; aIRR=1,71
Demans	-	aHR=1,28
	Alzheimer hastalığı	aHR=1,25
Glioma	-	IRR=1,36
OO: Olasılık oranı, HR: Tehlike oranı, IRR: İnsidans oranı, a: Düzeltilmiş oranlar		

Tablo 4. Psikiyatrik komorbiditeler için rölatif risk oranları¹¹

Psikiyatrik komorbidite	Alt grup	Rölatif risk
Tüm psikiyatrik hastalıklar	-	aHR=2,76
Depresif bozukluk	-	OO=4,81
	Majör depresif bozukluk	aHR=3,78
	Hafif rozasede	IRR=1,89
	Orta ve şiddetli rozasede	IRR=2,04
Kaygı bozukluğu	-	aHR=2,91
	Hafif rozasede	IRR=1,80
	Orta ve şiddetli rozasede	IRR=1,98
Fobik bozukluk	-	aHR=7,84
Obsesif kompulsif bozukluk	-	aHR=7,84
Bipolar bozukluk	-	aHR=3,19
	Manik bozukluk	aHR=2,63
Kişilik bozukluğu	-	aHR=2,85
Şizofreni	-	aHR=2,28
Dikkat eksikliği hiperaktivite bozukluğu	-	aHR=1,04
OO: Olasılık oranı, HR: Tehlike oranı, IRR: İnsidans oranı, a: Düzeltilmiş oranlar		

anjyojenik ve vazomotor ajanların kızarma ve eritem oluşturuıcı etkisi olduđu için eritematotelanjektazik rozase hastalarında daha sık olabileceđi öne sürülmüştür⁹.

SIBO tanısı farklı metotlar ile konulabilse de ince bağırsak aspiratında 10⁵ CFU/mL'den daha fazla bakteri bulunması olarak tanımlanmaktadır. Ancak var olan tanı yöntemlerinin SIBO doğru tanısında sınırlı faydalı olmasının, farklı yöntemler kullanıldığı için SIBO çalışmaları arasındaki tutarsızlığı açıklayabileceđi bildirilmiştir. Yapılan bir çalışmada SIBO prevalansının rozase hastalarında sağlıklı kontrollerden anlamlı olarak daha yüksek olduđu ve rozase hastalarının neredeyse yarısında bulunduđu bildirilmiştir. Ayrıca SIBO pozitifliği olan hastalarda papülopüstüler rozase daha sık tespit edilmiştir. Yapılan bir çalışmada papülopüstüler rozase hastalarında SIBO riskinin eritematotelanjektazik rozaseden daha yüksek olduđu bildirilmiştir

Tablo 5. Rozase ile ilişkili kanserler¹⁴

İlişkili kanser	Rozase şiddeti	RR	AR	NNH
Tiroid kanseri	Tümü	1,60	1,41	7080
Bazal hücreli karsinom	Tümü	1,50	16,46	607
Non-melanom deri kanseri	Tümü	1,36	4,32	2315
Gliom	Hafif	1,43	1,44	6963
	Şiddetli	1,44	1,47	6805
	Oküler	1,55	1,84	5444
Hepatik kanser	Tümü	1,42	0,46	21.645
Meme kanseri	Tümü	1,25	6,23	1606

RR: Rölatif risk, AR: Rozaseli hastalarda 10.000 hasta-yıl olarak atfedilen risk, NNH: Bir olgu yakalayabilmek için bir yılda görülmesi gereken rozaseli hasta sayısı

Tablo 6. Rozasede komorbiditeleri tanıma ve yaklaşım⁴

Komorbidite	Tarama yaklaşımları
Kardiyovasküler hastalıklar	Kişisel ve aile öyküsü sorgulama, VKİ hesaplama, kan basıncı ölçümü; 45 yaş üstü hastalarda açlık kan lipid paneli düzeyleri, açlık kan glukoz ve HbA1c değerlerinin en az bir defa ölçümü, Uygun hastalarda kilo kaybı, egzersiz, alkol ve sigara kullanımının bırakılması tavsiyesi, Birden fazla risk faktörü olan hastalarda aspirin veya düşük doz doksisisiklin önerilebilir.
Gastrointestinal hastalıklar	Gastrointestinal semptomların sorgulanması, Eđer IBH, gastroözefageal reflü, <i>H. pylori</i> enfeksiyonu veya Çölyak hastalığı semptomları bulunuyorsa erken dönemde gastroenterolog yönlendirmesi.
Psikiyatrik hastalıklar	Depresyon ve anksiyete semptomlarının sorgulanması ve eđer uyumlu ise tedavi için yönlendirme.
Nörolojik hastalıklar	Demans, Parkinson hastalığı, migren, gliom, multipl skleroz veya fasiyal distoni semptomlarının sorgulanması ve fiziksel bulguların değerlendirilmesi, ve eđer herhangi biri mevcut ise tedavi amacıyla nörolog yönlendirmesi.
Malignensi	Genel popülasyon için genel tarama önerileri; ailede kanser ya da yoğun ultraviyole maruziyeti öyküsü olan hastalarda yıllık veya periyodik deri ve tiroid değerlendirilmesi.
Diđerleri	Hastaların romatoid artrit açısından sorgulanması ve eđer uyumlu ise uzmana yönlendirilmesi.

VKİ: Vücut kitle indeksi, HbA1c: Hemogloblin A1c, IBH: Enflamatuvar bağırsak hastalığı

(OO=12,3; p=0,018). SIBO'nun rifaksimim 3x400 mg oral 10 günlük eradikasyon tedavisi sonrası hemen hemen tüm rozase hastalarında tam ya da belirgin remisyon gözlenmiştir. SIBO eradikasyonu sonrası rozasede iyileşmenin 9 ay ve 3 yıllık takipte hala devam ettiğini bildiren yayınlar da bulunmaktadır. SIBO eradikasyonunun oküler rozaseye de fayda sağladığı bildirilmiştir. SIBO olmayan hastalarda rifaksimim tedavisi rozasede fayda sağlamamaktadır. Rifaksimim emilmediği için deri mikrobiyotası üzerine anti-enflamatuvar etki göstermemektedir. Bu nedenle SIBO'nun rozasedeki persistan enflamasyonu intestinal permeabiliteyi artırarak ve sistemik dolaşıma bakteri parçacıkları ve proenflamatuvar sitokinlerin translokasyonunu artırarak tetiklediği öne sürülmüştür. Tüm bu bulgular rozase etiopatogenezinde bağırsak deri aksı ve disbiyozun önemli olabileceğini vurgulamaktadır⁹.

Nörolojik komorbiditeler

Rozaseli hastalarda yeni başlangıçlı migren riski genel popülasyona göre artmıştır, bu durum özellikle oküler rozase varlığı ve 50 yaşından büyük kadınlarda belirgindir. Rozase ve migren patogenezinde vasküler anormallikler ortak bir şekilde yer almakta ve stres ve alkol gibi ortak tetikleyiciler bulunmaktadır⁴. Migren hastalığı öyküsü olan kadınlarda (OO=1,18) rozase insidansı daha yüksek bulunmuştur, en yüksek oran 50-59 yaş arasındaki kadınlarda tespit edilmiştir. Postmenopozal kadınlarda rozase ve migren birlikteliği riskinin çok daha yüksek olduğu da tespit edilmiştir³.

Rozasenin ayrıca Parkinson hastalığı için bağımsız risk faktörü olduğu bildirilmiştir⁴. Rozaseli hastalarda kontrollere göre Parkinson hastalığı 2,4 yıl önce gelişmektedir³. Rozase ve Parkinson hastalığı patogenezinde ortak olarak artmış matriks metalloproteinaz aktivitesi ve doku hasarı bulunmaktadır⁴.

Demans ve Alzheimer hastalığının etiopatogenezinde belirgin enflamasyon ve matriks metalloproteinazlar yer almaktadır⁴. Özellikle 60 yaş üstü rozaseli hastalarda demans özellikle de Alzheimer gelişme riskinin arttığı öne sürülmektedir³.

Artmış matriks metalloproteinaz ekspresyonu gliomalar ile de ilişkili bulunmuştur⁴. Çalışmalarda gliomanın özellikle erkek rozaseli hastalarda daha sık görüldüğü tespit edilmiştir³.

Rozasenin ayrıca fasyal distoni ve multipl skleroz (özellikle kadınlarda) ile ilişkili olduğunu gösteren çalışmalar da bulunmaktadır^{3,4}.

Nörolojik komorbiditeler ile ilgili bildirilmiş birlikteliklerde (Tablo 3) teşhis yanlılığı ve değerlendirme farklılıkları gibi sınırlamalar bulunmaktadır³. Özellikle yaşı ilerleyen rozase hastalarında nörolojik ve kognitif disfonksiyon belirtilerinin klinisyenler tarafından değerlendirilmesi ve gerekirse yönlendirilmesi önemlidir⁴.

Psikiyatrik komorbiditeler

Rozase hastalarında sosyal anksiyete, anksiyete bozukluğu, depresyon ve azalmış hayat kalitesi daha siktir (Tablo 4)^{3,4}. Rozase tedavisi bu hasta popülasyonunda hayat kalitesinde iyileşme sağlar. Kaygılı ve immatür kişilik ve sosyal anksiyete rozase alevlenmesi ve muhtemelen de başlangıcında rol oynamaktadır. Belirgin papülopüstüler erüpsiyonu olan ve rinofimasi olan kişiler diğerleri tarafından daha sık reddedilmektedir⁴. Yapılan çalışmalarda rozaseli hastalarda genel topluma kıyasla psikiyatrik komorbiditeler iki katından daha fazla sıklıkta görülmektedir³. Yapılan bir meta-analizde eşleştirilmiş kontrollere kıyasla rozase hastalarında daha yüksek ihtimalle depresyon (OO=2,85) ve anksiyetenin (OO=2,37) var olduğu, ancak düzeltilmiş OO'lerin anlamlı olmadığı bildirilmiştir. Yine aynı meta-analizde rozase hastalarının anlamlı şekilde depresyon (aIRR: 2,44) ve kaygı bozukluğu (aIRR: 2,18) geliştirme risklerinin olduğu belirtilmiştir¹². Özellikle genç ve düşük sosyoekonomik düzeydeki rozaseli hastalarda yeni başlangıçlı kaygı bozukluğu ve depresyon gelişme riski ve şiddetinin artmış olduğu tespit edilmiştir⁴. Yapılan çalışmalarda şizofreni hastalarında ve var olan depresyon varlığında rozase gelişme riskinin artmadığı bildirilmiştir^{3,4}. Ancak bu azalmış risk şizofrenide

bozulmuş hastalık algısı nedeniyle yanlış değerlendirilmiş olabilir⁴.

Klinisyenler özellikle orta ve şiddetli rozase hastalarını tedavi ederken hastaların psikolojik stresi, kaygı ve depresyon bozukluğu belirtilerini de değerlendirmeli ve gerekirse bütüncü psikosomatik tedavi yaklaşımı açısından yönlendirme yapmalıdır^{4,12}.

Diğer komorbiditeler

Yapılan bir çalışmada rozaseli hastalarda eşleştirilmiş kontrollere kıyasla hipotiroidi anlamlı artmışken (OO=1,3), hipertiroidi açısından anlamlı farklılık olmadığı (OO=1,12) bildirilmiştir. Hipotiroidi ile birlikte kadınlarda (OO=1,27) ve erkeklerde (OO=1,58) için anlamlıdır, sıklığı genel toplumdaki sıklıkla uyumlu olarak 40-49 yaşa kadar artmakta ve sonra azalmaktadır¹³.

Kadın hastalarda yapılmış bir çalışmada tiroid kanserinin rozase ile ilişkili olduğu tespit edilmiştir. Deri kanserlerinden bazal hücreli karsinomun rozase ile anlamlı ilişkili olduğu bildirilmiştir (Tablo 5)^{3,4}. Rozase hastalarında erken yaşlarda daha yoğun ultraviyole maruziyetinin var olması bazal hücreli karsinom riskinde artışı açıklayabilir⁴. Rozase hastalarında ayrıca glioma ve hepatik kanserlerin riskinin de artmış olduğu bildirilmiştir (Tablo 5). Tiroid kanseri, glioma ve hepatik kanserlerden rozase ile ilişkili bir tanesini yakalamak için bir yılda görülmesi gereken rozase hastaları sayısı sırasıyla; 7.080, 6.963 ve 21.645'tir (hepatik kanserlerin toplumda nadir olması nedeniyle). Ancak bu yüksek rakamlar bu kanserlerin rutin taranmasının uygun olup olmadığını sorgulamamıza neden olmaktadır⁴.

Otoimmün hastalıklardan tip 1 diyabet ve romatoid artrit ile rozase arasında anlamlı ilişki bildirilmiştir⁴.

Sonuç

Rozase muhtemelen kronik enflamasyon nedeniyle deri hastalığının şiddeti ile korele olarak sistemik komorbiditelerle seyredilebilen bir deri hastalığıdır^{4,15}. Komorbiditeler temel olarak kardiyovasküler, gastrointestinal, nörolojik, psikiyatrik ve diğer hastalıklar olarak sınıflandırılmaktadır⁴. Rozase komorbiditeleri hastalık süresi ve hastalık şiddeti ile orantılı olarak artmaktadır². Rozase ve komorbiditeleri üzerinde durulmalı, ancak gereğinden fazla vurgulanmamalıdır¹⁵. Bu hastalıkların farkında olarak tarama, tanımlama ve gerektiğinde yönlendirme, biz dermatologların rozaseli hastalarımızın yönetiminde kritik öneme sahiptir⁴. Rölatif risk çok yüksek olmadığı için tüm hastaların komorbiditeleri araştırmak amacıyla ilgili bölümlere yönlendirilmesi ve ayrıntılı incelenmesi gereksizdir¹⁵. Dermatolog klinik veya laboratuvar bulgular ile şüphelendiği komorbiditeleri ilgili bölümlere inceleme açısından yönlendirmeli ve bütçe elveriyorsa hastalara temel sağlık muayenesi ve invazif olmayan tarama yöntemleri önerilmelidir (Tablo 6)^{5,15}. Yapılan bir çalışmada dermatologlar arasında rozase komorbiditelerinin farkındalığı çok farklıdır ve uzmanlık eğitimi sonrası geçen zamanla ters orantılıdır. Bu nedenle rozaseye eşlik eden komorbiditelerin farkındalığını artırmak için uzmanlık sonrası eğitim çalışmalarına önem verilmelidir¹⁶.

Kaynaklar

1. Rainer BM, Fischer AH, Luz Felipe da Silva D, Kang S, Chien AL: Rosacea is associated with chronic systemic diseases in a skin severity-dependent manner: results of a case-control study. *J Am Acad Dermatol.* 2015;73:604-8.
2. Aksoy B, Ekiz Ö, Unal E, et al.: Systemic comorbidities associated with rosacea: a multicentric retrospective observational study. *Int J Dermatol.* 2019;58:722-8.
3. Holmes AD, Spoenlin J, Chien AL, Baldwin H, Chang ALS: Evidence-based update on rosacea comorbidities and their common physiologic pathways. *J Am Acad Dermatol.* 2018;78:156-66.
4. Haber R, El Gemayel M: Comorbidities in rosacea: a systematic review and update. *J Am Acad Dermatol.* 2018;78:786-92.
5. Thompson KG, Rainer BM, Kang S, Chien AL: The skin microbiota as a link between rosacea and its systemic comorbidities. *Int J Dermatol.* 2020;59:513-4.

6. Marchitto MC, Chien AL: Rosacea and associated comorbidities: a google search trends analysis. *J Clin Aesthet Dermatol.* 2020;13:36-40.
7. Liu L, Chen Y, Chen J, et al: Association between frontal fibrosing Alopecia and Rosacea: results from clinical observational studies and gene expression profiles. *Front Immunol.* 2022;13:985081.
8. Woo YR, Cho M, Ju HJ, et al: Ocular comorbidities in Rosacea: a case-control study based on seven institutions. *J Clin Med.* 2021;10:2897.
9. Wang FY, Chi CC: Rosacea, Germs, and Bowels: A review on gastrointestinal comorbidities and gut-skin axis of Rosacea. *Adv Ther.* 2021;38:1415-24.
10. Wang FY, Chi CC: Association of rosacea with inflammatory bowel disease: a MOOSE-compliant meta-analysis. *Medicine (Baltimore).* 2019;98:e16448.
11. Woo YR, Han YJ, Kim HS, Cho SH, Lee JD: Updates on the risk of neuropsychiatric and gastrointestinal comorbidities in Rosacea and its possible relationship with the gut-brain-skin axis. *Int J Mol Sci.* 2020;21:8427.
12. Chang HC, Huang YC, Lien YJ, Chang YS: Association of rosacea with depression and anxiety: A systematic review and meta-analysis. *J Affect Disord.* 2022;299:239-45.
13. Akin Belli A, Alatas ET, Kara Polat A, Akbaba G: Assessment of thyroid disorders in patients with rosacea: a large case-control study. *An Bras Dermatol.* 2021;96:539-43.
14. Tjahjono LA, Cline A, Huang WW, Fleischer AB Jr, Feldman SR: Rosacea: relative risk versus absolute risk of malignant comorbidities. *J Am Acad Dermatol.* 2019;81:623-4.
15. Zhang H, Tang K, Wang Y, Fang R, Sun Q: Rosacea and its comorbidities: Should be emphasized but should not be overemphasized. *J Cosmet Dermatol.* 2020;19:3414-5.
16. Yi JZ, Chen SX, Lukac D, McGee JS: Systemic comorbidities of rosacea: practice gaps among dermatologists. *Arch Dermatol Res.* 2022;314:995-7.

10. Rozasede tetikleyici faktörler

Trigger factors in rosacea

Sümeyye Altıntaş Kakşı, Melek Aslan Kayıran

İstanbul Medeniyet Üniversitesi, Göztepe Prof. Dr. Süleyman Yalçın Şehir Hastanesi, Deri ve Zührevi Hastalıklar Anabilim Dalı, İstanbul, Türkiye

Giriş

Rozase, esas olarak yanaklarda, burunda, çenede ve alında kendini gösteren, alevlenmelerle seyreden yaygın kronik enflamatuvar kutanöz hastalıktır. Patogenez belirsizliğini korumakla beraber çevresel ve genetik faktörler arasındaki karmaşık etkileşimin doğal immünite ve nörovasküler düzensizliği artırarak hastalığın başlamasını veya kötüleşmesini tetikleyebileceği yaygın olarak kabul edilmektedir¹. Tetikleyici faktörler rozasenin kızarıklık, papül, püstül gibi belirti ve bulgularının alevlenmesine yol açan faktörlerdir. Hastalık sık sık alevlenmelerle seyrettiği için tetikleyici faktörleri bireysel olarak tanımlamak ve kaçınmak rozase hastaları için tedavinin en önemli basamağıdır.

Rozase tetikleyici faktörlerinin tespiti için American Ulusal Rozase Topluluğu tarafından yapılan 1066 hastanın katıldığı araştırmada en sık tespit edilen tetikleyici faktörler Tablo 1’de gösterilmiştir². Bu çalışmada en sık tetikleyici faktörler olarak güneş maruziyeti (%81), emosyonel stress (%79) ve sıcak hava (%75) tespit edilmiştir. Ülkemiz için bu ölçekte bir çalışma henüz yoktur. Türkiye’de yaşayan hastalar için bu faktörlerin sıralaması değişkenlik gösterebilir.

Tetikleyici faktörler

Ultraviyole (UV) Işık

Güneş teması rozasede en iyi bilinen tetikleyici faktördür³. Ömür boyu UV radyasyona maruz kalma rozase varlığı ile önemli ölçüde ilişkilidir ve en önemli çevresel değişkendir⁴. UV radyasyon, rozasenin tüm yönleriyle ilişkili olup deri enflamasyonu, neoanjiogenez, telenjektazi ve fibrozisi hatta rozaseyi başlatabilir⁵.

UVB radyasyon önemli anjiyojenik özelliklere sahiptir ve mevcut kan damarlarında endotel hücre proliferasyonunu artırıp hayvan modellerinde telenjektazi ve yeni kan damar oluşumlarına yol açar. Ayrıca keratinosit hasarı oluşturarak katelisinin LL-37 ve çift zincirli RNA salınımına yol açar. Bu kompleks, adezyon moleküllerinin endotel hücre ekspresyonunu artırarak dermise nötrofil ve monosit girişine sebep olur. Katelisinin, LL-37 aynı zamanda anjiogenez, proenflamatuvar sitokin ile metalloproteinazların salverilmesini ve lökosit kemotaksisini uyarmaktadır. Kronik UVA maruziyeti ise matriks metalloproteinaz 1 aşırı ekspresyonunu indükleyerek dermal kolajen dejenerasyonuna neden olur⁴.

Rozasede doğal immün sistem disfonksiyonunun fotosensitiviteyi ve vasküler adezyon molekül ekspresyonunu aktıflediği, tetikleyici olduğu kadar rozaseyi başlatıcı bir faktör de olabileceği bildirilmektedir⁶.

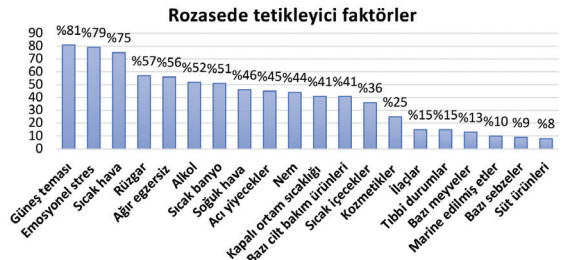
Güneşten koruyucuların kullanımı yaygın olarak tavsiye edilirken rozasede fotokorumanın etkisine ilişkin literatür azdır. Yeterli şekilde formüle edilmiş güneşten koruyucular yalnızca gerekli düzeyde ışıktan koruma sağlamakla kalmaz, aynı zamanda bariyer işlev bozukluğunu hafifletmeye, enflamasyonu ve damar işlev bozukluğunu azaltmaya ayrıca renkli formülleri ile yüzdeki kızanklığı kapatmaya yardımcı olabilir⁴. Ancak geniş ürün yelpazesinden hangisinin seçileceğine karar vermek zorlayıcı olabilir. Fiziksel bariyer özelliği olan güneş koruma ürünleri iyi tolere edilmelerine rağmen deri üzerinde beyaz bir tabaka oluşturdukları için hastalar tarafından çabuk bırakılmaktadır. Yağ bazlı güneş koruma ürünleri deride ısı birikimine neden olup rozaseyi artırabilir. Bu nedenle antiinflamatuvar, antioksidan ve vazoregülatör özellikleri olan su bazlı güneş koruyucular tercih edilmelidir. Ayrıca hastaların daha önce kullandığı güneş koruyucular ve bunlarla uyumu da sorgulanarak bu ürünlerle ilgili tavsiye verilmelidir. Kırmızı rengi kamufle eden yeşil pigment içeren veya renkli güneş kremlerinin kullanılması da düşünülebilir. Rozaseli hastalar için uygun olabilecek güneş koruyucuların özellikleri Tablo 2’de gösterilmektedir.

Güneş koruyucuların kullanımı yanında şapka ve güneş gözlüğü kullanılması, aktif güneş ışığı saatleri olan saat 11.00-16.00 arası güneşten kaçınılması gerekliliği hastalara vurgulanmalıdır. Hastalara hiçbir saatte güneşlenmemeleri gerektiği, şemsiye ve ağaç altı gibi gölge alanlarda da güneşten etkilenebilecekleri, bazı hastaların düşündüğü gibi güneş koruyucu sürerek güneşlenmenin uygun olmadığı anlatılmalıdır⁷. Güneş koruyucuların mutlaka dışarı çıkmadan yarım saat önce açıkta kalan tüm deri bölgelerine sürülmesi ve açık havada kalındığı süre boyunca iki saatte bir tekrarlanması gerektiği anlatılmalıdır. Havuz, deniz ve spor aktivitelerinden hemen sonra da güneş koruyucu yenilenmelidir. Güneş koruyucular sadece tatilde değil tüm yıl boyunca kullanılmalıdır. Ayrıca floresan lambalarla aydınlatılan ortamlarda ve bilgisayar ekranı önünde çalışanların güneşten koruyucu kullanması gerektiği bildirilmelidir.

Stres

Mental stres rozase hastaları tarafından belirtilen en sık ikinci tetikleyici faktördür. Stres kortikosteron ve adrenokortikotropik hormon seviyelerini artırarak hipotalamo-pitüiter-adrenal aksı aktive eder. Kortizol serbestleştirici hormon (CRH) direk vazodilatör görevi yapar, nitrik oksit ve histamin gibi vasodilatör medyatörlerin salınımı ve mast hücrelerinin degranülasyonuna sebep olur. CRH, interlökin (IL)-6, IL-8 ve IL-18 gibi proenflamatuvar sitokinlerin seviyesini artırır⁸. IL-8, kolajen üretimini bozar, matriks metalloproteinaz aktivitesini ve epidermal su kaybını uyarır⁹. Mental stres, sempatik sinir aktivitesi yanında artışa sebep olarak nörovasküler regulasyon bozukluğuna ve lokal enflamasyona sebep olabilir⁶. Günlük hayatta hastaların stresle baş etme yöntemlerini geliştirmelerine yönelik meditasyon, yoga, egzersiz rutini, sağlıklı ve besleyici diyet programı ile kaliteli ve yeterli

Tablo 1. Amerikan Ulusal Rozase Topluluğu'nun 1066 rozase hastasında tespit ettiği en sık potansiyel tetikleyici faktörler²



Tablo 2. Rozase hastalarında tercih edilebilecek güneş koruyucu özellikleri

SPF >30+ olmalıdır.
Toleransı yüksek, su bazlı olmalı, kolay uygulanıp kolay çıkarılmalıdır.
Emolyen, enflamasyonu giderici, deri bariyer güçlendirici ve vazoregülatuar özellikleri olmalıdır.
Yeşil renkli kapatıcı özellikte olabilir.
Görünür ışığa karşı koruyucu fiziksel bariyerler içerebilir.

uyku düzeni gibi metotlar hastalar ile konuşulmalıdır. Ayrıca stresi azaltabilmeleri için ilişkilerindeki iletişim düzeyini geliştirmeleri, ekonomik yükü azaltabilmeleri ve iş yaşamındaki kolaylaştırıcı faktörleri artırmaları konusunda cesaretlendirilmelidirler.

Sıcaklık ve hava durumu

Sıcak rozasede sıklıkla bildirilen tetikleyici bir faktördür². Örneğin; meslek nedeniyle tandir fırını gibi yüksek ısı yayan ortamlarda çalışan bireylerde rozase insidansı daha yüksek bulunmuştur¹⁰. Sıcak vasküler disregulasyona, flaşing ve nörojenik lökosit enflamasyonuna sebep olmaktadır⁶. Yüksek ısıda su ile yıkanmak, yemek ve ütü buharına maruz kalmak da hastaların şikayetlerini tetikleyici olabilmektedir. Bu konularda hastalar mutlaka uyarılmalıdır. Sıcak hava nem, sert rüzgâr ve soğuk da rozasede önemli tetikleyicilerdendir. Hastaların rozase durumları havadan etkileniyorsa havanın güneşli ya da bulutlu olmasına bakılmaksızın güneş koruyucu kullanmaları önerilmektedir. Sıcak ve nemli havalarda serin klimalı ortamlar tercih edilmeli, bu mümkün değilse hastalara soğuk içecek içmeleri veya yüze soğuk su spreyi, termal su kullanmaları önerilmektedir.

Soğğun da hastalığı tetikleyebileceği unutulmamalı ve hastaların klima karşısı gibi soğğun yüze üflediği alanlarda bulunmamaları hatırlatılmalıdır. Soğuk havalarda dışarı çıkarken özellikle yüze soğuk rüzgâr vuran ortamlarda yanaklar ve burun bir eşarp ya da atkı ile kapatılmalıdır. Kış aylarında ve rüzgârlı havalarda dış aktivitelerde ve kayak gibi sporlarda yüzde maske kullanılmalıdır. Eğer bu aktiviteler rozaseyi tetikliyorsa kış aylarında bu aktiviteler kısıtlanmalıdır.

Rozasede hava kirliliği ile ilişkili henüz bir bildiri yoktur, ancak UV ile birlikte ciddi sitotoksik ve genotoksik etkisi olduğu düşünülmektedir⁹.

Sigara

Aktif sigara kullanımının enflamatuvar yanıtın azalmasına bağlı olarak rozase gelişimini azalttığı ve son bir yıl içerisinde sigarayı bırakmış olmanın rozase gelişme riskini artırabildiği belirtilmektedir¹¹. Ancak tam tersi olacak şekilde nikotinin anjiyolitik etkilerine bağlı olarak sigara içenlerde rozase gelişme riskinin arttığını belirten yayınlar da bulunmaktadır¹². Buna karşılık sigara içen kişilerde eritematotelenjektatik, papülopüstüler ve fimatöz rozase gelişme riskinin arttığı da bildirilmiştir^{11,12}. Sigara içerisindeki uçucu maddelerin bu eritemli duruma yol açtığı düşünülmektedir.

Beslenme

Sıcak içecek ve yiyecekler rozase hastaları için yaygın bir tetikleyicidir. Sıcak direkt vazodilatasyon ve geçici reseptör potansiyel katyon kanallarını (TRPV1) uyararak flaşing, batma hissi ve hassas deriye sebep olabilmektedir⁹. Bu mekanizmalara dayanarak hastaların çay, kahve, çorba gibi sıcak içecek ve yiyecek tüketiminden sakınması potansiyel olarak faydalıdır.

Bunun yanı sıra alkol, acı ve baharatlı yiyecekler, kafein, vanilya, tarçın, marine etler ve süt ürünleri gibi birçok diyet ürününün rozase için tetikleyici olduğu belirtilmektedir^{2,13}.

Kişisel olarak tetikleyici diyet ürünlerini tespit etmek ve kaçınmak alevlenmeleri engellemek için rozase hastalarına faydalı olabilir. Bununla birlikte rozase ve diyet faktörlerini değerlendiren iyi dizayn edilmiş ve kontrollü çalışmalar konusunda eksiklikler vardır¹. Tetikleyici yiyecekler açısında rozase hastalarının yiyecek günlüğü tutmaları faydalı olabilir.

Kahve

Kafein renin-angiotensin aldosteron sistemi üzerinden sempatomimetik indüksiyon yaparak vazodilatasyonu azaltmaktadır¹⁴. Rozasede bozulmuş immün sistem dengesini potansiyel olarak azaltabilecek antioksidan ve immünsüpresan etkilere sahiptir¹⁵. Dört bin dokuz yüz kırk beş hastanın incelendiği ancak kişilerin kendi ilettikleri bilgiye dayanılarak yapılan geniş bir kohort çalışması olan Nurses Health Study II çalışmasında çay, çikolata gibi diğer kaynaklardan değil ama kahveden alınan kafeinin rozase riski ile negatif ilişkide olduğu bildirilmiştir¹⁶. Ancak diğer birçok çalışma gerek kahve içmenin gerekse kafein tüketmenin rozase riskini artırdığını ileri sürmüştür¹³. Bunun yanısıra 50 kahveyi kafeinli veya kafeinsiz tüketmenin de rozase üzerinde farklı bir etkisi olmadığı gösterilmiştir¹⁷. Aynı sıcaklıkta su ile kahve içme arasında yapılan randomize kontrollü bir çalışmada her iki grupta da rozasenin flaşingi üzerinde farklı bir etkisi olmadığı gösterilmiştir. Bu durum kahvenin kendisi değil ama sıcak olarak tüketilmesinin rozaseyi tetiklediği şeklinde yorumlanabilir¹⁷. Çayla ilişkili olarak yapılan çalışmalarda günlük çay içme sıklığının ve özellikle çayı sıcak içmenin azaltılması gerektiği belirtilmektedir¹⁸. Bu nedenle hastalara çay, kahve, sıcak çikolata gibi içecekleri daha önce belirtildiği gibi ılık şekilde tüketmesi gerektiği belirtilmelidir.

Alkol

Özellikle kırmızı şarap olmak üzere alkollü içecekler, rozasede sık bildirilen tetikleyicilerdendir². Beyaz şarap ve likör kullanımı özellikle kadın hastalarda rozase ile belirgin şekilde ilişkili bulunmuş olup alkollü içecek tüketiminin dozla orantılı olarak rozase riskini belirgin olarak artırdığı gösterilmiştir¹⁹. Alkollü içecekleri tüketmeye devam etmek ise hastalığın ilerlemesine ve tedavi direncine sebep olabilmektedir²⁰. Hastalar kişisel olarak alkol tüketiminin rozase durumlarını artırdıklarını düşünüyorlarsa alkol alımını azaltmaları ya da alkolden tamamen kaçınmaları konusunda uyarılmalıdır.

Kapsaisin

Kapsaisin red çili, acı kırmızı biber ve jalepeno gibi birçok biber çeşidinde bulunabilen organik bir bileşiktir ve bu bitkilerin baharatlı tadından sorumludur²¹. Kapsaisinin, keratinosit ve duysal sinir uçlarında TRPV1 reseptörlerine bağlanarak rozase belirtilerini tetiklediği düşünülmektedir. TRPV1 kanallarının aktivasyonu sinir uçlarında substance P ve kalsitonin gen ilişkili peptid salınmasına yol açmaktadır²². Bu ajanların kutanöz kan damarlarını dilate etmesi ve metabolik aktiviteyi artırarak ısı üretimine yol açtığı düşünülmektedir. Bununla birlikte baharatlı yiyeceklerin gerçek hayatta rozase ile ne kadar ilişkili olduğuna dair veriler tartışmalıdır.

Sinnamaldehyd

Tarçın bitkisinden elde edilen sinnamaldehyd, domates, havuç, marul, ispanak, kereviz ve salatalık gibi sebzelerde, çikolata, elma, portakal ve turunçgillerde ayrıca birçok gıda katkı maddesinde bulunmaktadır. Tarçın hububatlar, pudingler, elma sosları, kurabiyeler ve ekmeklerde de bulunabilmektedir²³. Sinnamaldehyd termosensitif bir reseptör olan TRPA1'in potent bir aktivatörüdür ve rozasenin tetiklenmesindeki etkilerini bu yolla yaptığı düşünülmektedir²⁴. Hastalar tarçın içeren yiyecekler ile hastalıklarında tetiklenme olduğu düşünüyorlarsa kısıtlamaları önerilmelidir.

Yağlı yiyecekler

Son zamanlarda yüksek yağ içeren diyetlerin rozase oluşumunda tetikleyici faktör olabileceği bildirilmektedir^{25,26}. Yağlı yiyeceklerin kutanöz seramid ve hyaluronik asit sentezinde dengesizlik yaparak epidermal bariyere zarar verdiği kanıtlanmıştır²⁷. Yağlı yiyeceklerin epidermal bariyer disfonksiyonu ile ilişkilendirilen hipersensitif

deride enflamasyonu ve fibrozisi artırarak hem eritematelenjektatik hem de fimatöz rozasede etkili olduğu düşünülmektedir ve bu nedenle rozase hastalarına yüksek yağ içeren diyetlerden uzak durmaları önerilmektedir²⁴.

Süt ve süt ürünleri

Yüksek süt içeriğine sahip diyetlerin özellikle eritematelenjektatik ve fimatöz rozase fenotiplerinde rozase şiddeti ile negatif bir korelasyonda olduğu bildirilmiştir²⁵. Ancak aynı zamanda farklı etnik gruplarda süt ürünlerine bağlı olarak hastalığın farklı seyrettiği gösterilmiştir²⁸. Rozase, beyaz tenlilerde daha yaygın olduğu için, bu hastalarla yapılan çalışmalarda süt ürünleri tetikleyici olarak bildirilmektedir^{2,24}. Süt ürünlerinin rozase tetikleyicisi ya da rozase şiddetini azaltabileceği yönünde kanıtlar henüz yetersizdir ve daha büyük çalışmalara ihtiyaç vardır^{2,24}.

Diğer yiyecekler

Bazı rozase hastaları kişisel olarak çok çeşitli yiyeceklerin atakları tetiklediğini bildirmektedir. Histaminden zengin yiyecekler ile karaciğer, tavuk göğsü, tuna balığı, somon, hamsi, kaz, biftek, kahverengi pirinç, mantar ve patates gibi niasinden zengin yiyecekler bu listeyi oluşturmaktadır. Avokado, muz, ananas gibi meyveler, kuru kayısı, kuru üzüm gibi kurutulmuş meyveler, domates, ıspanak, patlıcan gibi sebzeler, kaju, ceviz ve fıstık gibi kuruyemişler, çikolata, inek sütü, fermente yiyecekler ve tütsülenmiş balık histaminden zengin gıdalar arasında sayılabilir. Ancak bu bahsi geçen yiyeceklerin rozaseyi gerçekten tetikleyip tetiklemediği konusu halen tartışmalıdır¹.

Hastaların bu yiyeceklerin bir ya da birkaçına hassas olduğu düşünülüyorsa ve bazı yiyeceklerin alevlenmelere neden olduğunu ifade ediyorlarsa bu yiyeceklerden kaçınılmalıdır. Ancak en ideali hastaların yiyecek günlüğü tutarak alevlenmenin olup olmadığını anlamak ve oluyorsa bu yiyeceği tanımlamaktır².

Egzersiz

Amerikan Ulusal Rozase Topluluğu'nun son çalışmasında hastaların %56'sı ağır egzersiz ile hastalıklarının alevlendiğini bildirmişlerdir². Egzersiz sağlıklı yaşam için gerekli olduğundan günlük hayatta egzersizi kısıtlamak diğer tetikleyicilere göre daha zor olmaktadır. Terleme ve ısı artışının rozaseyi tetikleyebildiği zaten bilinmektedir. Hastaların düşük yoğunlukta ve aşırı ısınmaya maruz bırakmayacak bir aktivite seçmeleri başlangıç için uygun olacaktır. Hafif tempo yürüyüş, yüzme, yoga ve pilates bu aktiviteler arasındadır. Gün içinde üç kez 15-20 dakikalık kısa ve tekrarlayan egzersizler yapmak uygun olabilir. Kapalı ortamda egzersiz yaparken ortamın serin kalması önemlidir. Bu nedenle fan, klima ya da açık pencereler ile havalandırılan ortamlar tercih edilmelidir. Egzersiz sırasında yüze soğuk su spreyi aralıklı olarak uygulanabilir. Dışarıda yapılabilecek egzersizler için ise sabahın erken saatleri ya da gece saatleri seçilmeli ve gün içinde güneş koruma asla ihmal edilmemelidir.

Banyo ve deri temizliği

Rozase hastaları sıklıkla banyo ve yüz temizleme alışkanlıklarına düzenleme getirmek durumunda kalmaktadırlar. Sıcak banyo, sauna, buhar ve yüze sıcak su uygulamaları sıklıkla rozaseyi alevlendirmektedir. Banyo sürelerinin 10-11 dakikadan daha uzun sürmemesi rozase hastalarına önerilmektedir²⁹. Ayrıca hastalara yüze sıcak su ve buharı uygulanmayacak şekilde ılık duş almaları önerilmektedir.

Yüzü günde 1-2'den fazla kez uygun olmayan temizleyicilerle aşırı yıkamanın, soyucu ürünler uygulamanın ve güzellik salonlarında dermatolog kontrolünde yapılmayan derin temizleme yöntemlerinin rozaseyi artırdığı

gösterilmiştir^{25,30,31}. Cildi aşırı yıkamak, stratum korneum mekanik bir hasar vererek kimyasal irritasyona sebep olabilir ve derinin normal pH'sını değiştirebilir²⁴. Yüz için genel deri bakımı olarak sabun içermeyen deri pH'sına uygun hafif bir temizleyici ile günde bir kez nazikçe bir yıkama önerilmektedir²⁴. Temizleyici parmak uçları ile cilde hafifçe uygulanmalıdır, ılık suyla tüm kirler ve temizleyiciler durulanmalı ve deri pamuklu bir havlu ile ovalanmadan nazikçe kurulmalıdır. Deri bariyeri bozulmuşsa deriyi daha da bozabilecek herhangi bir işlem ya da içerik cilde uygulanmamalıdır. Kafur, mentol, okaliptüs yağı, nane, cadı fındığı veya antiseptik içeren ürünler iritan ya da alerjik kontakt dermatite neden olabileceğinden rozase hastalarında kullanılmamalıdır³². Hastaların yüzlerini sertçe liflemeleri, fırçalamaları ve keselemeleri uygun değildir. Yüz yıkandıktan sonra kuruması beklenmeli ya da nazikçe kurutulmalı, topikal bir tedavi uygulanacaksa deri temizliğinden yaklaşık 10 dakika sonra uygulanmalıdır. Nemlendirici sürülecek ya da makyaj yapılacaksa topikal tedavi tamamen kuruyana kadar 5-10 dakika beklenmelidir.

Erkek hastalar sakal tıraşı için ustura ya da jilet kullanmak yerine elektrikli traş makinesi tercih etmelidir. Fazla kazıma gerektirmemesi için jilet kullanılacaksa körelmiş olmamasına dikkat edilmelidir. Tıraş sonrası yanma ve hassasiyet yapabildiği nedeni ile losyon ve tonikler uygulanmamalı ve bunlar yerine su bazlı hafif nemlendiriciler tercih edilmelidir.

Deri bakım ürünleri

Düzenli deri bakımı ve uygun dermokozmetik ürün kullanımı rozaseyi yönetmede ve hastaların cildinin daha iyi görünmesinde belirgin bir fark yaratabilir. Rozase hastaları sıklıkla kuru ve hassas deriden şikayetçidirler, bu nedenle hastalara yağlı olmayan su bazlı parfümsüz nemlendiriciler önerilmektedir. Bu ürünler bozulmuş deri bariyerini güçlendirerek deri kuruluşunu düzeltip deri homeostazisi sağlar ve rozasenin başlamasını engelleyebilir^{26,33}.

Sıklıkla hastalar deri bakım ürünleri ile şikayetlerinin kötüleştiğinden ve bu ürünlere karşı kutanöz hassasiyet geliştirdiklerinden yakınmaktadır. Ayrıca rozase hastalarında alerjik kontakt dermatit gelişimleri de bildirilmiştir³⁴. Bu nedenle yeni bir ürün yüze uygulanmadan önce boyun gibi periferik bir bölgenin küçük bir alanında az bir miktarda denenmelidir. Eğer reaksiyon olursa bu üründen kaçınılmalı ve içeriği not edilmelidir. Ne kadar çok kompleks içerikli ve birden çok ürün kullanılırsa rozase tetiklenme riski o kadar artabileceğinden deri bakım uygulamaları olabildiği kadar basit içerikli ve sade olmalıdır²⁶.

Her ne kadar tıbbi tedavi altında yatan fizik görünümü düzenlemeye yardımcı olsa da hastaların makyaj uygulamaları deri görünümünün daha iyi olmasına ve görünüşleri hakkında kendilerini daha iyi hissetmelerine neden olabilir. Bu konuda hastalara kızarıklıkla kamufle etmek açısından yeşil renk bazlı kapatıcı ürünler önerilir. Hatta hastalar hem kapatıcı özelliği olan hem de UVA/UVB korumalı ürünler kullanırsa UV radyasyonun hastalığı tetiklemesinden de korunabilirler. Fondöten ya da kapatıcı ürün seçerken yağsız ürünler tercih edilmelidir. Fondöten doğal deri rengine yakın olmalıyken kapatıcı doğal deri renginden bir ton açık olmalıdır. Rozase gözleri etkilemiş gözlerde de hassasiyet başlar ve bu nedenle göz çevresi cildini tedavi etmek önem taşır. Bu bölge için hipoalerjenik, kokusuz ürünler kullanılmalıdır. Maskara ve göz kalemi gibi makyaj ürünleri kolay uygulanıp temizlenebilen ürünler olmalıdır.

Mikrobiyota

Deri içinde ve yüzeyinde yaşayan bakteri, virüs, fungus ve akarlar gibi kalıcı mikroorganizmalar ile çevreden geçici olarak gelen mikroorganizmalar deri mikrobiyotasını oluşturur³⁵.

Genel olarak mikrobiyotanın rozase gelişimde ve alevlenmesindeki rolü özellikle son yıllarda ilgi uyandırmaktadır. *Demodex folliculorum* (*D. folliculorum*) akarları, demodekslerle ilişkili bakteri olan *Bacillus oleronius*, *Staphylococcus epidermidis* (*S. epidermidis*), *Helicobacter pylori* (*H. pylori*), *Chlamydia pneumoniae* rozase ile bağlantılı mikroorganizmalar arasında sayılmaktadır³⁶.

Yüzde demodeks akar yoğunluğu rozase hastalarında yüksek oranda tespit edilmekte ve önemli bir tetikleyici olarak kabul edilmektedir³⁷. *D. folliculorum* akarlarının şiddetli papülopüstüler rozase olgularında daha yaygın olarak bulunduğu, insanları etkileyen diğer tür olan *Demodex brevis*'in ise daha hafif rozase hastalarında veya sağlıklı cilde sahip kişilerin cildinde daha yaygın olduğu bildirilmiştir. Şiddetli rozase olgularının çoğunda, her iki akar türü deride birlikte bulunmaktadır^{37,38}.

Tüm rozasesi olan hastalarda demodekslerin artmış olduğu bildirilmektedir³². Artan demodeks sayılarının rozasenin bir nedeni mi yoksa sonucu mu olduğu konusunda çok fazla tartışma vardır. Bununla birlikte, rozase hastalarında demodekslerin bağışıklığı tetiklediği ve enflamasyonun akarlarla ilişkili belirli bakterilerden kaynaklanabileceğine dair kanıtlar artmaktadır³⁹. Demodeks akarları pilosebase üniteye özel kesici ağız yapıları sayesinde doku tahribatı yaparlar ve kıl kökünde yumurtlayarak mekanik tıkanıklığa neden olup infindibulumda keratinizasyonu tetiklerler. Demodekslerin hangi özellikteki deride yaşadığına dair çelişkili yayınlar vardır. Bazı çalışmalarda sebum ve nem oranı düşük kuru deride ve alkali ortamda yaşadıkları belirtilirken bazı çalışmalarda ise asidik ve yağlı deride yaşadıkları bildirilmiştir^{40,41}. Deri sebum miktarının demodeks yatkınlığını artırmış olması, artmış demodekslerin de deride kuruluk yapması öngörülebilir. Hastaların kuruluk hissetmeleri nedeni ile yoğun nemlendiriciler ve deri bakım ürünleri kullanmalarının da deri mikrobiyotasının değişmesi üzerine etkileri olabilir. Demodeks yoğunluğunun olduğu rozase hastaları genellikle kuru deriden yakınmakta akarısidal tedaviler sonrasında kuruluğun azaldığını ifade etmektedirler. Ancak derinin yapısı, kullanılan topikal bakım ürünleri ve demodeks yoğunluğu ile ilgili daha geniş çalışmalara ihtiyaç vardır.

Demodekslerin ağız yapısında taşıdığı *Basillus* türleri ve *S. epidermidis* bakterilerinin salgıladığı proteinler T hücreleri, mast hücreleri, makrofajlar, nötrofiller ve antikor bağımlı B hücrelerin rol aldığı enflamasyon kaskadını başlatabilmektedir. Ayrıca Toll benzeri reseptör 2 (TLR2), serin proteaz ve katelisinidin aktivitesinde artış ile de enflamasyon oluştuğu bildirilmektedir^{33-35,42,43}.

Demodekslerin taşıdığı düşünülen *Basilus olerinus* proenflamatuvar, Gram-negatif bir bakteri olup doksisisiklin dahil rozase tedavisinde kullanılan birçok antibiyotiğe duyarlıdır.

Rozase hastalarında *H. pylori* prevalansı da belirgin olarak daha yüksek bulunmuştur. *H. pylori* kaynaklı mukoza geçirgenliğinin artması sonucunda besin antijenlerine karşı çapraz reaktif antikorların üretimi ile otoimmün mekanizma ve vasküler bütünlüğün bozulması bakterinin olası sistemik etkilerini açıklamaktadır⁴⁴. Metronidazol ve klaritromisin tedavisinin hem rozase hem de etkeni *H. pylori* olan peptik ülser hastalığının tedavisinde faydalı olduğu kanıtlanmıştır^{45,46}. Her ne kadar antibiyotik tedavisi her iki hastalık için bağımsız olarak tedavi edici olabilsede rozase hastalarının *H. pylori* enfeksiyonu için test edilmesi ve pozitif olan hastaların rozase tedavisini güçlendirmek için *H. pylori* eradikasyonu yapılması önerilmiştir⁴⁷.

Tutka ve ark.⁴⁸ yaptığı rozase hastalarının deri, kan ve gastrointestinal mikrobiyotasının incelendiği derlemede, 185 bildiriden 9'unun incelenmeye değer bulunduğu çalışmaların oldukça küçük popülasyonlardan oluştuğu, kişiler arasında mikrobiyotalar arasında geniş farklılıklar olduğu, mikrobiyotayı etkileyen genetik ve birçok diğer faktörün bulunması ve çalışmaların daha çok Asya kökenli hastalar üzerinde olması nedeni ile anlamlı sonuçlar için geniş hasta popülasyonları ile çalışmalara ihtiyaç olduğu vurgulanmaktadır. Ayrıca "metabolom" yani mikrobiyal enzim ve değişmiş metabolizmanın tekli bakteri cinslerinin bulunması, artmış ya da azalmış olmasından daha önemli olduğu ve mikrobiyotanın metabolomunun gelecek araştırmalarda önemli olabileceği belirtilmektedir.

Tıbbi durumlar ve ilaçlar

Rozase ile birlikte olabilen bazı hastalıklar ve tedavileri rozase ataklarını tetikleyebilirler. Menopozla ilişkili flaşing atakları rozase ataklarını belirginleştirebilir. Kronik enflamatuvar bir hastalık olan seboreik dermatit rozase ile en sık beraber görülen deri hastalığıdır. Seboreik dermatit tedavisinde kullanılan topikal steroidler

ve kalsinörin inhibitörleri rozaseyi ağırlaştırabilir. Tek başına topikal steroid kullanımı da rozaseye sebep olabilir. Mevsimsel alerjiler ve topikal ürün içeriklerine karşı olan alerjiler de rozase hastalarında kızarıklık, iritasyon ve enflamasyonu artırabilir.

Kardiyometabolik hastalıkların incelendiği bir metaanalizde rozase ile hipertansiyon ve dislipidemi arasında korelasyon saptanırken, iskemik kalp hastalığı, serebrovasküler olay ya da diyabetle anlamlı bir ilişki tespit edilmemiştir. Ancak rozase hastalarında dislipidemi ile hipertansiyon erken dönem tanı ve tedavileri için tarama yapılması önerilmiştir⁴⁹. Ayrıca hipertansiyon tedavilerinde kullanılan vazodilatör tedavilerin de rozase görünümünü artırabileceği akıldta tutulmalıdır.

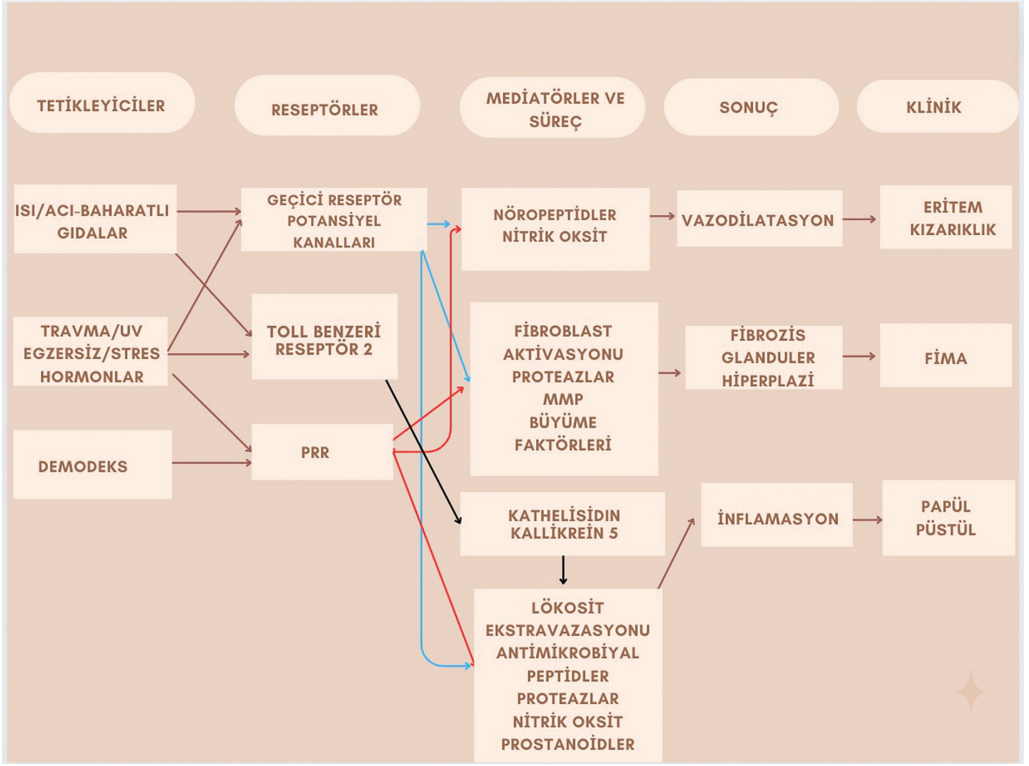
Fiziksel (UV, sıcaklık), biyolojik (mikrobiyota, gıda) ve endojen (genetik, stres) uyaranlar rozasenin "tetikleyici faktörleri" olarak tartışılmaktadır. Yeni bulgular, rozasenin patobiolojisinde keratinositler, düz kas hücreleri, endotel hücreler, makrofajlar, mast hücreleri, fibroblastlar, Th1/Th17 hücreleri, antikor üreten B hücreleri ve nöronları işaret etmektedir. Şimdiye kadar, TLR2, geçici reseptör potansiyel iyon kanalları, sitokinler, kemokinler ve proteazlar gibi reseptörler rozase ilişkili reseptörler/mediatörler olarak gösterilmiştir⁵⁰. Rozase için olası hücrel aktivasyon yolları tanımlanmış tetikleyici faktörler Tablo 3'de özetlenmiştir.

Rosacea tetikleyicilerinin değişken reseptör aktivasyon modellerine sahip olduğu ve düzensiz reseptörlerin rozase cildini anormal derecede hassas hale getirdiği, doğuştan gelen bağışıklık yollarının aktivasyonu ile nörojenik enflamasyonun sırasıyla eritem, enflamatuvar lezyonlar veya fimanın klinik görünümünü kolaylaştırabilen farklı araçların üretilmesiyle sonuçlandığı bildirilmektedir^{1,50}. Moleküler düzeyde etkileşimli bu ağlar hakkındaki anlayışımız bugün için sınırlıdır, ancak tespit edilebilen mekanizmalar ve süreçler hastalığın patogenezi aydınlatmada oldukça önemlidir (Şekil 1)^{50,52}.

Tablo 3. Rozasenin tetikleyici faktörleri ve potansiyel aktivasyon yolları^{50,51}

Rozase tetikleyici faktörleri	Potansiyel hücrel aktivasyon yolları
UV radyasyon	NALP ₃ , TLR ₂ , TRPV ₄
Emosyonel stres	NALP ₃ , TLR ₂ , TRPV ₁
Sıcak hava	TRPV _{1,2}
Rüzgar	NALP ₃ , TLR ₂ , TRPV?
Stresli egzersiz	NALP ₃ , TLR ₂ , TRPV ₁
Alkol	NALP ₃ , TLR ₂ , TRPV ₁ , TRPV ₂
Sıcak banyo	TRPV ₁ , TRPV ₂
Çok soğuk hava	TRPA ₁
Baharatlı yiyecekler	TRPV ₁
Sıcak soğuk ve tersi değişiklikler	TRPV ₁
Bazı kozmetik ve deri bakım ürünleri	NALP ₃ , TLR ₂ , TRPA ₁
Sıcak buhar	TRPV ₁
Bazı makyaj ürünleri, kozmetikler (formaldehid içerenler)	NALP ₃ , TLR ₂ , TRPA ₁
Mikroorganizmalar	NALP ₃ , TLR ₂
Psikolojik stres, heyecanlanma	PACAP, CRH, adrenomedulin

NALP: Hücre içi patern tanıyıcı reseptör, TLR: Toll benzeri reseptör, TRPV: Geçici reseptör potansiyel vanilloid kanalları, TRPA: Geçici reseptör potansiyel kanalları, PACAP: Pitüiter adenilat siklaz aktive edici peptid, CRH: Cortikotropin serbestleştirici hormon



Şekil 1. Rozase klinik görünümüne neden olabilen potansiyel tetikleyiciler ile olası süreç ve mekanizmalar^{50,52}
PRR: Patern tanıyıcı potansiyel, MMP: Matris metalloproteinaz

Sonuç

Rozase ve semptomları genellikle her hasta için değişkendir ve bireysel olarak hangi tetikleyicilerin daha yoğun olduğunu belirlemek önemlidir. Tetikleyicileri bilerek bazı basit değişiklikler yapmak rozase alevlenmelerini azaltmak, tedaviden daha iyi sonuçlar almak ve rozasenin kötüleşmesini önlemek gibi konularda oldukça yardımcıdır. Bu nedenle hastalara en sık tetikleyici faktörlerden oluşan bir form verilerek iki hafta boyunca her gün doldurmaları istenebilir. Rozase atakları ile örtüşen faktörler kontrol edilir. Başka bir yöntemde hastaların bir günlük tutup rozaseyi alevlendiren yiyecek, içecek, kullanılan kişisel bakım ürünleri, sıcak ve soğuk hava teması gibi durumlarını kayıt etmeleridir. Böylelikle bireysel tetikleyici faktörler belirlenerek tedavinin önleyici basamağı gerçekleştirilmiş olur.

Kaynaklar

1. Fisher GW, Travers JB, Rohan CA: Rosacea pathogenesis and therapeutics: current treatments and a look at future targets. *Front Med (Lausanne)*. 2023;10:1292722.
2. Drake L, editor. National Rosacea Society. New survey pinpoints leading factors that trigger symptoms. *Rosacea Review*. Summer 2002. Accessed: 17.05.2020.
3. Gallo RL, Granstein RD, Kang S, et al.: Standard classification and pathophysiology of rosacea: the 2017 update by the national rosacea society expert committee. *J Am Acad Dermatol*. 2018;148-55.
4. Aldrich N, Gerstenblith M, Fu P, et al.: Genetic vs. environmental factors that correlate with rosacea: a cohort-based survey of twins. *JAMA Dermatol*. 2015;1213-9.

5. Morgado-Carrasco D, Granger C, Trullas C, et al.: Impact of ultraviolet radiation and exposome on rosacea: key role of photoprotection in optimizing treatment. *Cosmet Dermatol.* 2021;3415-21.
6. Kulkarni NN, Takahashi T, Sanford JA, et al.: Innate immune dysfunction in rosacea promotes photosensitivity and vascular adhesion molecule expression. *J Invest Dermatol.* 2020;645-55.
7. Aslan Kayıran M, Özcan I, Gürel MS: Investigation of patient awareness and attitude in dermatology. *Acıbadem Üniv Sağlık Bilim Derg.* 2021;12:604-9.
8. Woo YR, Lim JH, Cho DH, Rosacea PHJ: Molecular mechanisms and management of a chronic cutaneous inflammatory condition. *Int J Mol Sci.* 2016;1562.
9. Passeron T, Krutmann J, Andersen ML, et al.: Clinical and biological impact of the exposome on the skin. *J Eur Acad Dermatol Venereol.* 2020;4-25.
10. Ozkol HU, Calka O, Akdeniz N, et al.: Rosacea and exposure to tandoor heat: is there an association? *Int J Dermatol.* 2015;1429-34.
11. Yuan X, Yin D: Association between rosacea and smoking: a systematic review and meta-analysis. *Dermatol Ther.* 2021;e14747.
12. Kucukunal A, Altunay I, Arici JE, et al.: Is the effect of smoking on rosacea still somewhat of a mystery? *Cutan Ocul Toxicol.* 2016;110-4.
13. Mikkelsen CS, Holmgren HR, Kjellman P, et al.: Rosacea: a clinical review. *Dermatol Reports.* 2016;6387.
14. Sakarya AH, Uzun H, Türkkani A, et al.: Effects of systemic and local caffeine on vessel diameter, anastomosis patency, and intimal hyperplasia in the rat. *J Reconstr Microsurg.* 2019;244-3.
15. Al Reef T, Ghanem E: Caffeine: well-known as psychotropic substance, but little as immunomodulator. *Immunobiology.* 2018;818-25.
16. Li S, Chen ML, Drucker AM, et al.: Association of caffeine intake and caffeinated coffee consumption with risk of incident rosacea in women. *JAMA Dermatol.* 2018;1394-400.
17. Yildirim AM, Fang W, Kolodney MS: Correlation of rosacea with hot beverage intake. *Skin Health Dis.* 2022;e154.
18. Wang B, Yan B, Zhao Z, et al.: Relationship between tea drinking behaviour and rosacea: A clinical case-control study. *Acta Derm Venereol.* 2021;adv00488.
19. Li S, Cho E, Drucker AM, et al.: Alcohol intake and risk of rosacea in US women. *J Am Acad Dermatol.* 2017;1061-67.
20. Higgins E, du Vivier A: Alcohol intake and other skin disorders. *Clin Dermatol.* 1999;437-41.
21. Adaszek Ł, Gadomska D, Mazurek Ł, et al.: Properties of capsaicin and its utility in veterinary and human medicine. *Res Vet Sci.* 2019;14-9.
22. Moran MM, Szallasi A: Targeting nociceptive transient receptor potential channels to treat chronic pain: current state of the field. *Br J Pharmacol.* 2018;2185-203.
23. Friedman M, Kozukue N, Harden LA: Cinnamaldehyde content in foods determined by gas chromatography-mass spectrometry. *J Agric Food Chem.* 2000;5702-9.
24. Khare P, Jagtap S, Jain Y, et al.: Cinnamaldehyde supplementation prevents fasting-induced hyperphagia, lipid accumulation, and inflammation in high-fat diet-fed mice. *Biofactors.* 2016;201-11.
25. Yuan X, Huang X, Wang B, et al.: Relationship between rosacea and dietary factors: a multicenter retrospective case-control survey. *J Dermatol.* 2019;219-25.
26. Li S, Cho E, Drucker AM, et al.: Obesity and risk for incident rosacea in US women. *J Am Acad Dermatol.* 2017;1083-7.
27. Yamane T, Kobayashi-Hattori K, Oishi Y: A high-fat diet reduces ceramide synthesis by decreasing adiponectin levels and decreases lipid content by modulating HMG-CoA reductase and CPT-1 mRNA expression in the skin. *Mol Nutr Food Res.* 2011;186-92.
28. Searle T, Ali FR, Carolides S, et al. Rosacea and diet: what is new in 2021? *J Clin Aesthet Dermatol.* 2021;49-54.
29. Zuo Z, Wang B, Shen M, et al.: Skincare habits and rosacea in 3,439 Chinese adolescents: a university-based cross-sectional study. *Acta Derm Venereol.* 2020;00081.
30. Li G, Wang B, Zhao Z, et al.: Excessive cleansing: an underestimating risk factor of rosacea in Chinese population. *Arch Dermatol Res.* 2012;225-34.
31. Huang YX, Li J, Zhao ZX, et al.: Effects of skin care habits on the development of rosacea: a multi-center retrospective case-control survey in Chinese population. *PLoS One.* 2020;e0231078.
32. van Zuuren EJ: Rosacea. *N Engl J Med.* 2017;1754-64.
33. Santoro F, Lachmann N: An open-label, intra-individual study to evaluate a regimen of three cosmetic products combined with medical treatment of rosacea: cutaneous tolerability and effect on hydration. *Dermatol Ther.* 2019;775-84.
34. Erdogan HK, Bulur I, Saracoglu ZN, et al.: The evaluation of contact sensitivity with standard and cosmetic patch test series in rosacea patients. *Ann Dermatol.* 2018;290-5.

35. Dreno B, Araviiskaia E, Berardesca E, et al.: Microbiome in healthy skin, update for dermatologists. *J Eur Acad Dermatol Venereol.* 2016;2038-47.
36. Kim HS: Microbiota in rosacea. *Am J Clin Dermatol.* 2020;25:S35.
37. Kubanov A, Gallyamova Y, Kravchenko A: Clinical picture, diagnosis and treatment of rosacea, complicated by demodex mites. *Dermatol Reports.* 2019;11:7675.
38. Baima B, Sticherling M: Demodicidosis revisited. *Acta Derm Venereol.* 2002;82:3-6.
39. O'Reilly N, Menezes N, Kavanagh K: Positive correlation between serum immunoreactivity to demodex-associated *Bacillus* proteins and erythematotelangiectatic rosacea. *Br J Dermatol.* 2012;167:1032-6.
40. Porta Guardia CA: Demodex folliculorum: Its association with oily skin surface rather than rosacea lesions. *Int J Dermatol.* 2015;54:14-7.
41. Turan N, Kapicioglu Y, Sarac G: The effect of skin sebum, pH, and moisture on demodex infestation in acne vulgaris and rosacea patients. *Türkiye Parazitol Derg.* 2017;41:143-7.
42. Jarmuda S, McMahon F, Zaba R, et al.: Correlation between serum reactivity to Demodex-associated *Bacillus oleronius* proteins, and altered sebum levels and Demodex populations in erythematotelangiectatic rosacea patients. *J Med Microbiol.* 2014;63:258-62.
43. Ünal E, Akçınar Güvendi U, Doğruman F, Parlak N: Rozase ile Demodeks spp., sigara ve alkol arasındaki ilişki: vaka-kontrol çalışması. *Sağ Aka Derg.* 2021;8:323-9.
44. Wedi B, Kapp A: *Helicobacter pylori* infection in skin diseases: a critical appraisal. *Am J Clin Dermatol.* 2002;3:273-82.
45. Gravina A, Federico A, Ruocco E, et al.: *Helicobacter pylori* infection but not small intestinal bacterial overgrowth may play a pathogenic role in rosacea. *United European Gastroenterol J.* 2015;3:17-24.
46. Parish LC, Witkowski JA: Acne rosacea and *Helicobacter pylori* betrothed. *Int J Dermatol.* 1995;34:236-7.
47. Yang X: Relationship between *Helicobacter pylori* and rosacea: Review and discussion. *BMC Infect Dis.* 2018;18:318.
48. Tutka K, Zychowska M, Reich A: Diversity and composition of the skin, blood, and gut microbiome in rosacea: a systematic review of the literature. *Microorganisms.* 2020;8:1756.
49. Chen Q, Shi X, Tang Y, et al.: Association between rosacea and cardiometabolic disease: a systematic review and meta-analysis. *J Am Acad Dermatol.* 2020;83:1331-40.
50. Holmes AD, Steinhoff M: Integrative concepts of rosacea pathophysiology, clinical presentation and new therapeutics. *Exp Dermatol.* 2017;26:659-67.
51. Clanner-Engelshofen BM, Bernhard D, Dargatz S, et al.: S2k Guideline: Rosacea. *J Dtsch Dermatol Ges.* 2022;20:1147-65.
52. Rainer BM, Kang S, Chien AL: Rosacea: epidemiology, pathogenesis, and treatment. *Dermatoendocrinol.* 2017;9:e1361574.
53. Holmes AD, Steinhoff M: Integrative concepts of rosacea pathophysiology, clinical presentation and new therapeutics. *Exp Dermatol.* 2017;26:659-67.
54. Clanner-Engelshofen BM, Bernhard D, Dargatz S, et al.: S2k Guideline: Rosacea. *J Dtsch Dermatol Ges.* 2022;20:1147-65.
55. Rainer BM, Kang S, Chien AL: Rosacea: epidemiology, pathogenesis, and treatment. *Dermatoendocrinol.* 2017;9:e1361574.

11. Rozasede tanısal testler

Diagnostic tests in rosacea

Aslan Yürekli, Murat Durdu*

Sağlık Bilimleri Üniversitesi, Gülhane Eğitim ve Araştırma Hastanesi, Deri ve Zührevi Hastalıklar Kliniği, Ankara, Türkiye

*Başkent Üniversitesi, Adana Dr. Turgut Noyan Uygulama ve Araştırma Merkezi, Deri ve Zührevi Hastalıklar Kliniği, Adana, Türkiye

Giriş

Rozase kronik enflamatuvar bir deri hastalığıdır. Etiyolojisi tam olarak bilinmeyen bu hastalığın tanısı genellikle klinik bulgulara dayanır. Ancak, son yıllarda rozase etiyolojisinde rol aldığı düşünülen demodeks parazitlerinin gösterilmesi için bazı tanısal yöntemler kullanılmaktadır. Gövde ve kuyruk olmak üzere iki kısımdan oluşan ve 4 çift bacağı bulunan bu parazitler yaşam döngüsünü pilosebace ünitede sürdürür (Resim 1). Fotofobik olan ve gece deri yüzeyine göç eden demodeks parazitlerinin çoğalması başta rozase olmak üzere çok farklı dermatolojik hastalıklarla ilişkilendirilmiştir¹. Çok sayıda (>40) alt türü olmasına rağmen insanda *Demodex follicularum* ve *Demodex brevis* türleri bulunur. Burada demodeks parazitlerini saptamak için kullanılan dermoskopi, yüzeysel deri biyopsi tekniği ve histopatoloji gibi tanısal yöntemlerde saptanan tanısal bulgulara değinilmektedir. Tanı yöntemleri Tablo 1’de özetlenmiştir.



Resim 1. Kıl folikülü içerisinde yerleşim gösteren çok sayıda küme yapmış demodeks parazitleri (x100)

Dermoskopi

Dermoskopi demodeks paraziti tespitinde kullanılabilir hızlı ve non-invaziv bir görüntüleme yöntemidir. Kseroz, eritem, papüler veya püstüler lezyonu olan bölgeye dermoskopi ile bakıldığında demodeks kuyrukları küçük beyaz noktalar şeklinde görülür (Resim 2). Kıl foliküllerinde yoğunlaşan bu küçük beyaz noktalar folikülde çok sayıda parazit olduğunda daha net izlenir. Yüzeysel skuamlar da benzer görüntü vermesine karşın demodeksle kıyaslandığında daha uzun ve daha büyük beyaz renkli artefaktlardır. Demodikozise özgü bu belirtiler dışında rozasenin farklı dönemlerine özgü farklı dermoskopik belirtiler de gözlenir.

Tablo 1. Rozasede tanısal yöntemler

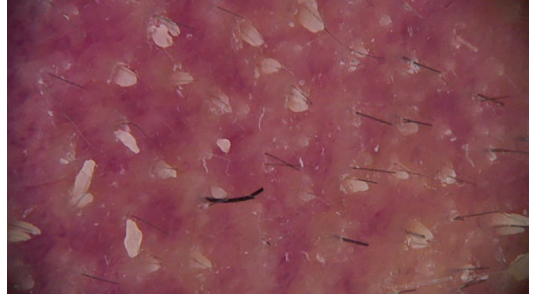
Tanı yöntemi	Metot	Değerlendirme	Ek bilgi
Histopatoloji	Lezyonel bölgeden punch biyopsi alınır.	Hastalık evresine göre farklı bulgular gözlenmekle birlikte genellikle non-spesifik bulgular izlenir.	-
Dermoskopi/ UV dermoskopi	Lezyonel bölge dermoskopi ile incelenir.	Demodeks kuyrukları beyaz noktalar şeklinde izlenebilir.	UV dermoskopide demodeksler pembe-kırmızı refle verir.
Standart yüzeyel deri biyopsi tekniği	Lezyonel bölgeden örnek alınır.	cm ² 'de 5 ve üzeri demodeks tespit edilmesi anlamlı kabul edilir.	Aynı bölgeden üst üste iki örnek alınması daha doğru demodeks yoğunluğu tespit edilmesini sağlamaktadır.
Akıllı telefon entegre lens	- Telefon kamerasına lens takılır - Doğrudan hasta derisi incelenebileceği gibi, SDYB de bu cihazla incelenebilir.	Deri doğrudan incelendiğinde dermoskopide görülen beyaz renkli demodeks kuyrukları daha büyük şekilde izlenir SYDB örneği incelendiğinde demodeks akarları görülebilir.	Net görüntü elde etmek için cihaz deriye yaklaştırılıp uzaklaştırılmalıdır. Bu sayede mikroskop ince ayar düğmesinin yaptığı görüntü netleştirmesi taklit edilmiş olur.

UV: Ultraviyole, SDYB: Standart yüzeyel deri biyopsi

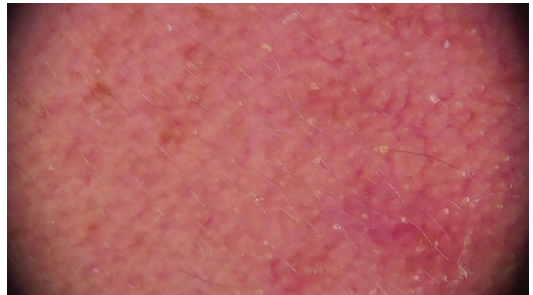
Eritematotelenjektatik rozase hastalarında poligonal damarlar oluşturma eğiliminde olan belirgin ve çok sayıda lineer damarlar saptanır (Resim 3). Ayırıcı tanıda yer alan diğer hastalıklarla karşılaştırıldığında, poligonal damarların varlığının hastalığın çok sık görülen bir bulgusu olduğu ve ayrıca oldukça spesifik olduğu öne sürülmüştür. Papülopüstüller rozase lezyonlarında ise poligonal damarlara ek olarak püstüller gözlenir (Resim 4). Glandüler rozase hastalarında sebumla dolu dilate foliküler açıklıklar ortaya çıkar (Resim 5). Granülatöz formda altta yatan granülomlara karşılık gelen turuncu renkli yamalar bulunur (Resim 6).

Histopatolojik inceleme

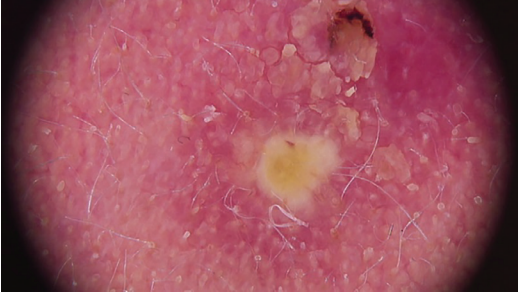
Rozase hastalarında yapılan histopatolojik incelemede saptanan bulgular lezyon tipine göre değişkenlik gösterir. Eritematotelenjektatik rozase hastalarında foliküler infundibulada aşırı demodeks parazitleri ile birlikte dermal vasküler yapılarda genişlemeler saptanırken püstüler formda yoğun perivasküler ve perifoliküler lenfositik infiltratlar, sıklıkla bol miktarda nötrofil ve bazen çok çekirdekli histiyositler tespit edilir (Resim 7). Granülatöz formda ise bu bulgulara kazeifikasyon nekrozu gözlenmeyen granülom yapıları eşlik eder.



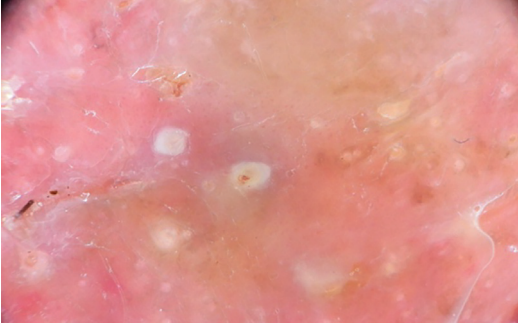Resim 2. Dermoskopik incelemede kıl foliküllerinde saptanan demodeks kuyrukları



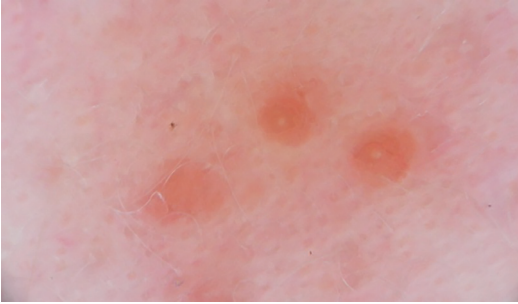
Resim 3. Dermoskopik incelemede kıl foliküllerinde saptanan demodeks kuyrukları ve poligonal damar yapıları



Resim 4. Dermoskopik incelemede demodeks kuyrukları ve püstül



Resim 5. Glandüler rozase hastasında yapılan dermoskopik incelemede saptanan sebumla dolu dilate foliküler açıklıklar



Resim 6. Granülomatöz rozase hastasında yapılan dermoskopik incelemede granülom yapılarına bağlı gelişen turuncu yamalar

Yüzeysel deri biyopsi tekniği

Demodeks paraziti kıl foliküllerinde yaşayan ve sebum artıkları ile beslenen bir mikroorganizmadır. Normal florada bulunması nedeniyle hastalık oluşturması için sayısının artması gerekmektedir. Demodeks yoğunluğunu saptamak için yüzeysel deri biyopsi tekniği ve reflektans konfokal mikroskopi kullanılır². Konfokal mikroskopinin pahalı olması ve her klinikte bulunmaması nedeniyle en sık yüzeysel deri biyopsi tekniği tercih edilir. Aynı bölgeden ardışık iki örnek alınmasının daha doğru bir demodeks yoğunluğu vereceği bazı otörler tarafından vurgulanmaktadır³. Bu yöntemde kullanılan malzemeler kolayca bulunabilir.

a. Gerekli malzemeler

Demodeks yoğunluğunu saptamak için lam, lamel, siyanoakrilat yapıştırıcı, cetvel veya mezura, kalem ve immersiyon yağı gerekir (Resim 8).

b. Teknik

Yüzeysel biyopsi tekniği aşağıda belirtilen yöntemle uygulanır:

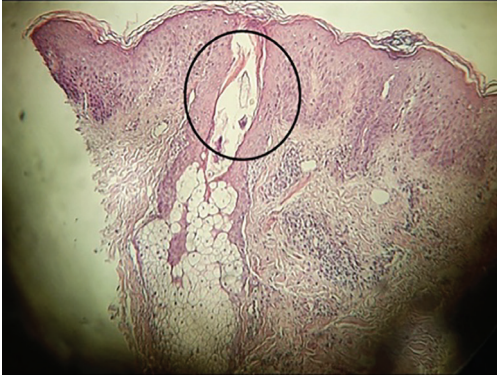1. Bir cm²'de beşten fazla demodeks görülmesi anlamlı olarak kabul edildiğinden lam üzerine 1 cm² alanında bir kare çizilir (Resim 9a)⁴.
2. Kalem boyası ve yapıştırıcının etkileşime girip artefakt oluşturmasını engellemek için işaretleme yapılan alanın diğer yüzüne siyanoakrilat yapıştırıcı damlatılır (Resim 9a).
3. Örnek alınacak bölgeye lam yapıştırılır. Lezyon içeren bir bölgeden örnek almıyorsak demodeks yoğunluğunun en çok olduğu malar bölge tercih edilir (Resim 9b). Lamın deride 1 dakika boyunca beklemesi sağlanır⁵.
4. Bu süre sonunda lam yavaşça deriden uzaklaştırılır. Bu işlem esnasında bir elimizle lamı yavaşça kaldırırken diğer elimizin işaret parmağı

ile lamın altındaki deriye nazikçe basınç uygulanır (Resim 9c). Bu sayede hem lamın deriden ayrılmasını kolaylaştırır hem de birden çekmediğimiz için daha sağlıklı bir örnek alınması sağlanır.

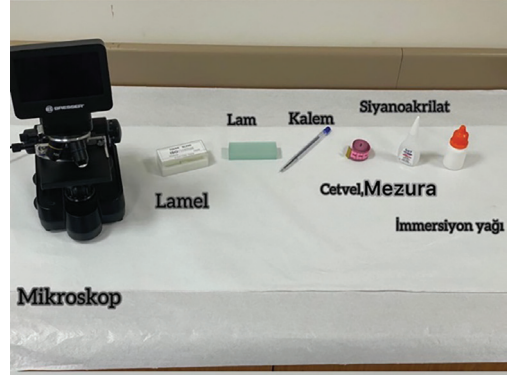
5. Lam üzerine birkaç damla immersiyon yağı damlatılır (Resim 9d) ve üzerine lamel kapatılır. Örnek bu haliyle mikroskop altında incelenir.

c. Mikroskopik inceleme ve değerlendirme

Hazırlanan örnek sırasıyla 40X, 100X ve 400X büyütme altında incelenir. 40X büyütmede özellikle kıl foliküllerine yerleşmiş uzun solucana benzer yapılar görmek hedeflenir. Bu büyütmede demodeks net olarak



Resim 7. Histopatolojik incelemede kıl folikülü içerisinde yer alan demodeks paraziti ve perifoliküler lenfohistiyoitik infiltrasyon (H&E, x100)

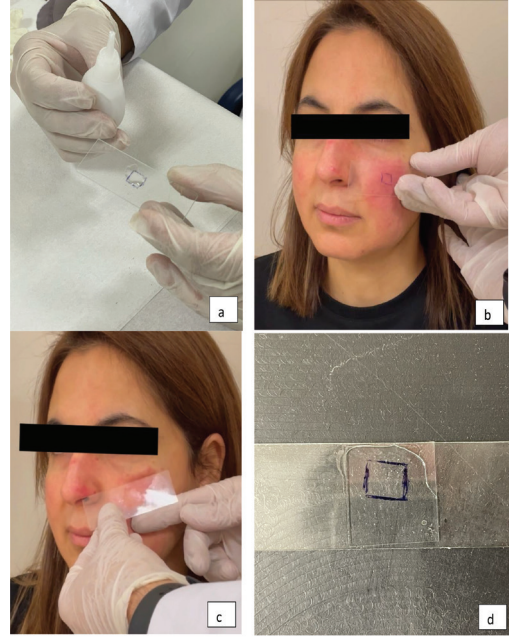


Resim 8. Demodeks yoğunluğunu saptamak kullanılan yüzeyel biyopsi tekniği için gerekli malzemeler


görülemeyebilir. Parazitin bacakları testereyi andıran tırtıklı bir görünüme sahiptir. 40X büyütmede bu tırtıklar dikkat çeker. Sonrasında alana 100X büyütme ile bakılır. Bu büyütmede demodeks net olarak görülür ve hareketleri izlenebilir. Daha yakın bir görüntü elde edilmek isteniyorsa 400X büyütme kullanılabilir (Resim 10). Kalemle işaretlediğimiz alanda 5 ve üzeri demodeks tespit edilmesi anlamlı olarak yorumlanır⁶.

Akıllı telefon bazlı görüntüleme yöntemi

Teknolojinin gelişmesi ile birlikte görüntüleme yöntemleri de hızla artmaktadır. Son zamanlarda akıllı telefonlara entegre görüntüleme yöntemleri üzerine yapılan çalışmalar artış göstermektedir. Literatürde oftalmoloji alanında akıllı telefon bazlı intraoküler lens mikroskop kullanılmıştır⁷. Bunun yanı sıra dermatoloji pratiğinde akıllı telefona entegre bir lens ile deri kanserleri incelenmiştir⁸. Biz de demodeks görüntülemesi için 400X büyütme yapabilen bir mikroskopik bir lens kullandık. Telefon kılıfı şeklinde tasarlanan bu aparata telefonu yerleştirip kamerayı kullandığımızda mikroskopun 40'lık lensi ile aldığımız görüntüyü elde ettik. Kullandığımız lensin özelliği 400X büyütme yapabilmesi ve incelenen bölgeyi ışık kaynağı sayesinde aydınlatması idi (Resim 11). Bu yöntem sayesinde mikroskopik inceleme yapabilmek için pahalı bir mikroskop ihtiyacına da gerek kalmamıştır. Aynı zamanda bu yöntem sayesinde lezyonu incelerken telefon ile fotoğraf veya video çekilebilmektedir (Resim 12).



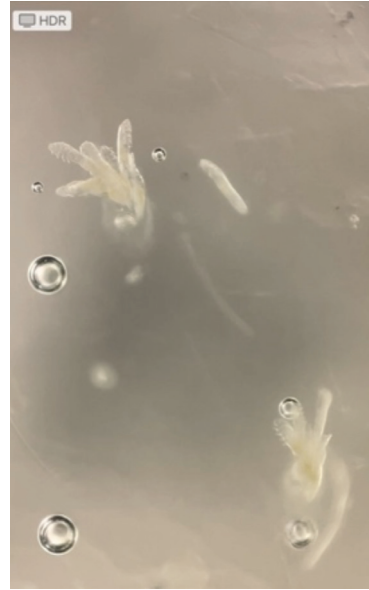Resim 9. Yüzeyel biyopsi alma tekniği



Resim 10. Mikroskopik incelemede saptanan demodeks parazitleri [(a), x100; (b), x400]



Resim 11. x400 digital lens



Resim 12. Akıllı telefon entegre lens ile demodeks görünümü

Sonuç

Rozase hastalığında tanı klinik olarak koyulmakla birlikte tanısal spesifik bir laboratuvar testi bulunmamaktadır. Ancak son zamanlarda demodeks akarları hastalık aktivitesi ve etyoloji ile ilişkilendirilmektedir. Rozase hastalarının tedavi takipleri esnasında etiyolojide yer alan demodeks parazitlerinin tespiti için bazı tanısal testler kullanılabilir. Rozasenin atipik formlarında bazen histopatolojik inceleme yapılabilmesine karşın hastaların takiplerinde kolayca tekrarlanabilir olan dermoskopi ve yüzeysel deri biyopsi tekniği kullanılabilir.

Kaynaklar

1. Aktaş Karabay E, Aksu Çerman A: Demodex folliculorum infestations in common facial dermatoses: acne vulgaris, rosacea, seborrheic dermatitis. *An Bras Dermatol.* 2020;95:187-93.
2. Yun CH, Yun JH, Baek JO, Roh JY, Lee JR: Demodex Mite density determinations by standardized skin surface biopsy and direct microscopic examination and their relations with clinical types and distribution patterns. *Ann Dermatol.* 2017;29:137-42.
3. Forton FM, De Maertelaer V: Two consecutive standardized skin surface biopsies: an improved sampling method to evaluate demodex density as a diagnostic tool for rosacea and demodicosis. *Acta Derm Venereol.* 2017;97:242-8.
4. Huang HP, Hsu CK, Lee JY: A new superficial needle-scraping method for assessing demodex density in papulopustular rosacea. *J Cosmet Dermatol.* 2020;19:896-900.
5. Aşkin U, Seçkin D: Comparison of the two techniques for measurement of the density of demodex folliculorum: standardized skin surface biopsy and direct microscopic examination. *Br J Dermatol.* 2010;162:1124-6.
6. Turgut Erdemir A, Gurel MS, Koku Aksu AE, et al: Reflectance confocal microscopy vs. standardized skin surface biopsy for measuring the density of demodex mites. *Skin Res Technol.* 2014;20:435-9.
7. Chandrakanth P, Chandrakanth KS: Smartphone-based intraocular lens microscope. *Indian J Ophthalmol.* 2020;68:2213-5.
8. Jahan-Tigh RR, Chinn GM, Rapini RP: A Comparative study between smartphone-based microscopy and conventional light microscopy in 1021 dermatopathology specimens. *Arch Pathol Lab Med.* 2016;140:86-90.

12. Rozase ayırıcı tanısı

Differential diagnosis of rosacea

Kamer Gündüz

Manisa Celal Bayar Üniversitesi Tıp Fakültesi, Deri ve Zührevi Hastalıklar Anabilim Dalı, Manisa, Türkiye

Giriş

Rozase farklı klinik bulgularla seyreden, sık görülen kronik enflamatuvar bir dermatozdur. Eritem, telenjektazi, papül, püstül, nodül, fimatöz değişiklikler ve göz tutulumu görülebilir. Erişkinlerde 30-60 yaş arasında daha sıktır. Kadınlarda erkeklere göre 2-3 kat daha fazla olmasına karşılık, erkeklerde semptomlar daha şiddetlidir ve fimatöz değişiklikler daha çok görülür¹.

Rozasede özellikle yüzün orta kısmı etkilenir. Lezyonlar daha çok burun, yanaklar, çene, alın ve glabellar bölgede yerleşir, perioral ve periorbital alanlar tipik olarak korunmuştur. Daha az olarak boyun, göğüs V bölgesi, skalp ve kolların proksimal kısımlarında da görülebilir².

Rozase farklı klinik tiplerde karşımıza çıktığı için, ayırıcı tanıyı her bir klinik tipe göre yapmak uygun olacaktır (Tablo 1).

Eritematelenjektazik rozasede ayırıcı tanı

Rozase hastalarında sıcaklık hissi ile birlikte eritem atakları gözlenir. Bu ataklar ultraviyole, sıcak veya soğuk maruziyeti, kimyasal iritasyon, emosyonel stres, alkol ve baharatlar ile tetiklenir. Rozasede gelişen eritem inatçıdır, saatler hatta günlerce sürebilir. Birkaç dakikalık kısa süreli eritemlerde diğer flaşing nedenleri düşünülmelidir. Sempatik sistem aktivasyonu ile oluşan eritema pudoris ve peri/post menapozal sıcak basmaları ayırıcı tanıya girer². Rozasede flaşing daha çok yüzde gelişir. Başka anatomik bölgelerde de flaşing gözleniyorsa veya taşikardi, terleme, diare gibi başka semptomlar eşlik ediyorsa tümör-ilişkili durumlar (karsinoid sendrom, feokromositoma, mastositoz) akla getirilmelidir³. Flaşing nedenleri Tablo 2'de, flaşinge neden olan ilaçlar Tablo 3'te yer almaktadır⁴.

Kalıcı eritem ve telenjektazilerin varlığında ayırıcı tanıda kronik fotohasar, seboreik dermatit, kontakt dermatit, lupus eritematozus (LE), dermatomiyozit ve uleritema ofriyogenez akla gelir³⁻⁵.

Kronik fotohasarda deri kalın ve kabadır, kırışıklıklar, lentigolar vardır; eritem ve telenjektaziler yüzün daha çok lateral kısmında görülür^{1,6,7}.

Seboreik dermatitte (Resim 1) soluk eritemli yamaların üzerinde yağlı skuamlar vardır. Daha çok kaşlar, nazolabial kıvrımlar, dış kulak yolu, retroauriküler bölge ve skalp tutulur. Dermoskop ile bakıldığında rozasede poligon oluşturan ağ şeklinde damar yapıları gözlenirken seboreik dermatitte yama şeklinde dağılım gösteren

noktasal damarlar görülür. Bazen rozase ve seboreik dermatit bir arada bulunabilir^{1,3}.

Kontakt dermatitte (Resim 2) alerjenle temas öyküsünün olması ve lezyonların alerjenle temasın olduğu alanlarda, alerjenin şekil ve boyutuna uyması ayırıcı tanıda yardımcıdır. Kaşıntı değişmez bir bulgudur. Histopatolojide rozaseden farklı olarak spongiöz, parakeratoz, şiddetli olgularda epidermal nekroz görülür⁵.

LE'nin (Resim 3) akut, subakut ve kronik formları rozase ile karışabilir. Akut LE'de malar bölgelerde keskin sınırlı eritemli plaklar görülür, nazolabial kıvrımlar ve perioküler alanlar korunmuştur. Buna karşılık rozasenin diğer bulguları olan flaşing, püstüller ve telenjiektaziler görülmez. Sistemik bulguların da eşlik etmesi, diğer alanlarda da fotosensitivitenin olması rozaseden ayırmada yardımcıdır. LE'nin malar eriteminin dermoskopik muayenesinde beyaz halo ile çevrili kırmızı/somon rengi foliküler noktalar (invers çilek görünümü) tanımlanmıştır. Histopatoloji ve serolojik testler LE tanısında yardımcıdır^{5,7,8}.

Dermatomiyoitte de LE'dekine benzer eritem vardır, fakat rengi mora yakındır ve periorbital bölge de tutulur. Diğer deri lezyonları ve sistemik bulguların olması rozaseden ayırmada yardımcıdır^{5,7}.

Uleritema ofriyogenezde yüzde eritem vardır, fakat foliküler keratozların varlığı ve kaşların dış yarısının dökülmesi ayırıcı tanıda yardımcıdır⁶.

Papülopüstüler rozasede ayırıcı tanı

Papülopüstüler rozasede yüzün orta kısmında izole veya grup halinde, simetrik bir dağılım gösteren inflamme kırmızı papüller ve püstüller vardır. Flaşing, telenjiektaziler, oküler enflamasyon ve fimatöz değişiklikler eşlik edebilir⁹.

Ayırıcı tanıda akne vulgaris, perioral dermatit, demodeks folikülit, Gram-negatif folikülit, tinea faciei, Jessner'in lenfositik infiltrasyonu, lenfositoma kutis, granuloma faciale ve ilaçlara bağlı rozase-benzeri dermatoz yer alır⁶. Akne vulgaris (Resim 4) rozase ile sık karışan hastalıklardan birisidir. Özellikle geç başlangıçlı akneyi rozaseden ayırt etmek daha zor olabilir. Derinin yağlı olması, açık ve kapalı komedonların, kistler ve skarların varlığı akne vulgaris lehine bulgular iken flaşing, telenjiektaziler ve göz bulgularının olması rozase lehine bulgulardır. Rozase lezyonları daha çok yüzün orta kısmında yerleşir. Akne vulgariste genellikle tüm yüz etkilenir, ayrıca göğüs ve sırtta da lezyonlar olabilir^{1,5,6}.

Tablo 1. Rozase ayırıcı tanısı

Eritematelenjiektazik rozase	Kronik fotohasar
	Seboreik dermatit
	Kontakt dermatit
	Lupus eritematozus
	Dermatomiyoit
Papülopüstüler rozase	Uleritema orifiyogenez
	Akne vulgaris
	Perioral dermatit
	Demodeks folikülit
	Gram-negatif folikülit
	Tinea faciei
	Jessner'in lenfositik infiltrasyonu
	Lenfositoma kutis
	Granuloma faciale
	İlaçlara bağlı rozase-benzeri dermatoz
Fimatöz rozase	Lupus pernio
	Solid fasiyal lenfödem (Morbihan hastalığı)
	Diskoid lupus eritematozus
	Granuloma faciale
	Deri tüberkülozu (lupus vulgaris)
	Maligniteler (skuamöz karsinoma, lenfoma, anjiyosarkom, metastazlar)
Oküler rozase	Blefarokonjonktivit (stafilokoksik ve seboreik)
	Sebase bez kanseri

Tablo 2. Flaşing nedenleri

Termoregulatuvar-sıcak maruziyeti, egzersiz, ateş
Gıdalar, içecekler, ilaçlar, alkol
Menapoz
Rozase
Karsinoid tümör
Feokromositoma
Mastositoz
Anaflaksi
Polisitemi
Kolinerjik ürtiker
Nörolojik hastalıklar
Parkinson hastalığı
Migren
Beyin tümörleri
Multiple skleroz
Spinal kord lezyonları
Ortostatik hipotansiyon
Horner sendromu
Trigeminal sinir hasarı
Otonomik epilepsi
Otonomik hiperrefleksi
Frey sendromu
Harlequin sendromu
Renal hücreli karsinom
Tiroidin medüller karsinomu
Cerrahi sonrası (mide/prostat/orşidektomi)
Rovsing sendromu
Tirotoksikoz
Pankreas kanseri
Psikiyatrik hastalıklar
Dumping sendromu
POEMS sendromu (polinöropati, organomegali, endokrinopati, monoklonal gamopati ve deri bulguları)
Bazofilik granulositik lösemi
Malign histiyositoma

Tablo 3. Flaşinge neden olan ilaçlar

5-hidroksitriptamin (5-HT) 3 reseptör antagonistleri: Ondansetron, ramosetron, tropisetron
Anjiyotensin dönüştürücü enzim inhibitörleri: Kaptopril, enalapril, lisinopril, perindopril, ramipril
β 3 adrenoseptör agonistleri: Fluvoksamin, mirtazapine
Kalsiyum kanal blokerleri: Nifedipin, verapamil
Oral veya intrasinoviyal triamsinolon
Fumarik asit esterleri
Hidralazin
Metronidazol
Nikotik asit
Nitratlar: İso sorbin mononitrat/dinitrat, gliseril trinitrate
Fentolamin
Pilocarpin
Prostasiklin
Prostaglandin E
Sildenafil, tadalafil, vardenafil, mirodenafil (fosfodiesteraz inhibitörleri)
Tamsulosin
Venlafaksin
Yüksek doz pulse metilprednisolon
Morfin ve diğer opiatlar
Metrifona
Bromokriptin
Tamoksifen
Vankomisin
Rifampisin
Isofloran ve fentanil ile kombinasyon anestezisi
Kontrast maddeler
Alkol ile birlikte
Antimalaryaller
Disulfiram
Klorpropamid
Kalsiyum karbonat
Fentolamin
Griseofulvin
Metronidazol
Ketokonazol
Takrolimus merhem

Perioral dermatit topikal veya inhaler kortikosteroid kullanımı sonrasında ortaya çıkar. Ağız çevresinde küçük papüller ve kepeklenme vardır, vermilyon sınırı korunmuştur. Komedon görülmez¹.

Demodeks folikülitinde (Resim 5) yüz bölgesinde yanma, kepeklenme, küçük foliküler papüller görülür. İnsan bağışıklık yetmezliği virüsü, diabetes mellitus ve hematolojik maligniteler gibi immünsüpresyon durumunda daha sık ve yaygın olarak gözlenir. Rozaseden ayırımında yüzeysel deri biyopsisinde 5/cm²'den daha çok sayıda demodeks akarlarının gösterilmesi gerekmektedir^{1,5}.

Gram-negatif folikülit akne vulgaris veya rozase tedavisinde uzun süreli antibiyotik kullanımı sonrasında Gram-negatif organizmaların çoğalmasına bağlı olarak gelişir. Hastalarda tedavi altındayken akne lezyonlarında ani bir alevlenme ortaya çıkar¹.

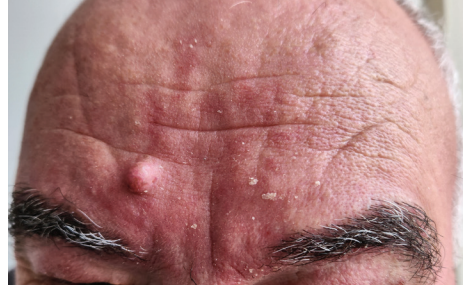Tinea faciei papül ve püstüllerin varlığı ile rozaseyi taklit edebilir. Kaşıntı, asimetrik yerleşim ve kenarda skuamaların olması ile ayrılır^{3,6}.

Jessner'in lenfositik infiltrasyonu, lenfositoma kutis ve granuloma facialede (Resim 6) yüzde papüller ve nodüller görülür, püstül yoktur. Histopatoloji ile tanı konur⁶.

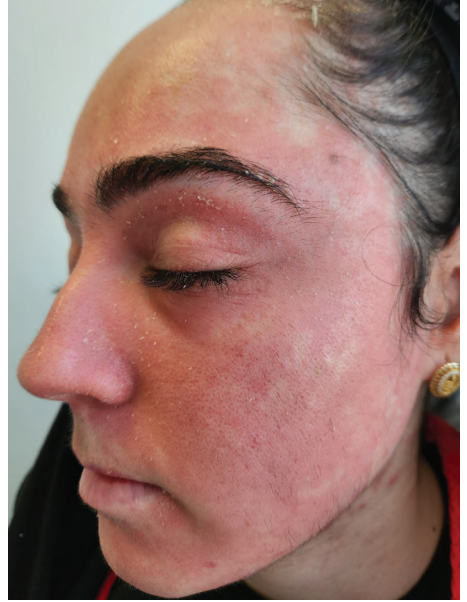İlaçlara bağlı rozase-benzeri dermatoz (Resim 7) özellikle epidermal büyüme faktörü reseptörü ve tirozin kinaz inhibitörlerinin kullanımı ile ortaya çıkar. Ani başlangıçlı olması ve lezyonların daha enflamatuvar karakterde olması ayırımında yardımcıdır^{3,6}.

Fimatöz rozasede ayırıcı tanı

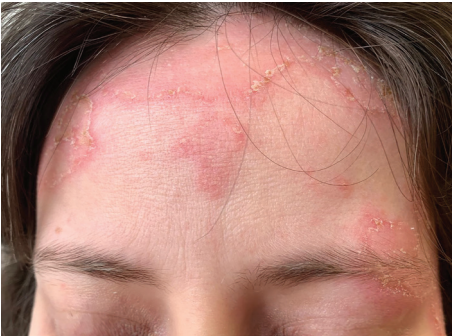Fimatöz rozasede deride kalınlaşma, kabalaşma, porlarda belirginleşme ve yüzeyde düzensiz nodüler oluşumlar vardır. Fimatöz değişiklikler, rozasenin diğer bulguları ile



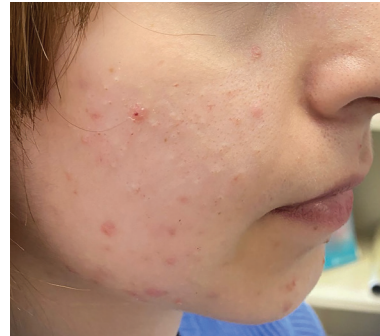Resim 1. Seboreik dermatit



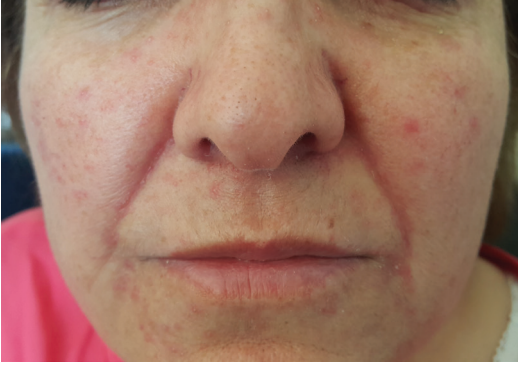Resim 2. Kontakt dermatit



Resim 3. Subakut kutanöz lupus eritematozus



Resim 4. Akne vulgaris



Resim 5. Demodeks folikülit

birlikte olabilir. Erkeklerde ve burunda (rinofima) daha sık görülür. Çenede (gnatofima), alında (metofima), kulaklarda (otofima) ve göz kapaklarında (blefarofima) da olabilir⁹.

Ayırıcı tanıda lupus pernio, solid fasiyal lenfödem (Morbihan hastalığı), diskoid LE, granuloma faciale, deri tüberkülozu (lupus vulgaris) ve maligniteler (skuamöz karsinoma, lenfoma, anjiyosarkom, metastazlar) yer alır. Lupus perniada (burunda deri sarkoidozu) foliküler açıklıklar belirgin değildir. Palpasyonla sert ve indüre hissedilir, oysa rinofima palpasyonla yumuşaktır⁶.

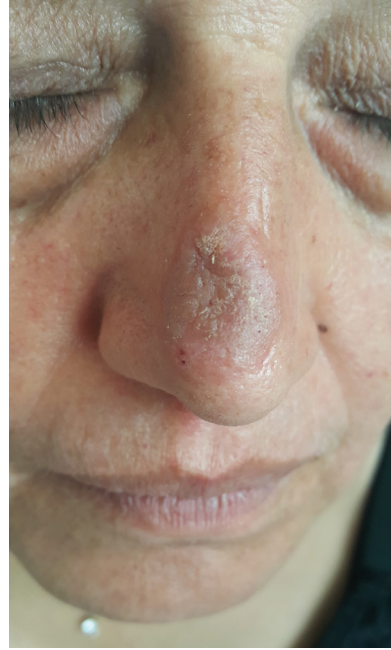Solid fasiyal lenfödemde (Morbihan hastalığı) yüzün üst orta kısmında asemptomatik, progresif, eritem ve gode bırakmayan ödem vardır^{3,6}.

Diskoid LE lezyonların üzerinde yapışık skuamların bulunması, pigment değişikliklerinin, atrofi ve skarların eşlik etmesi ile rozaseden ayrılabilir⁵.

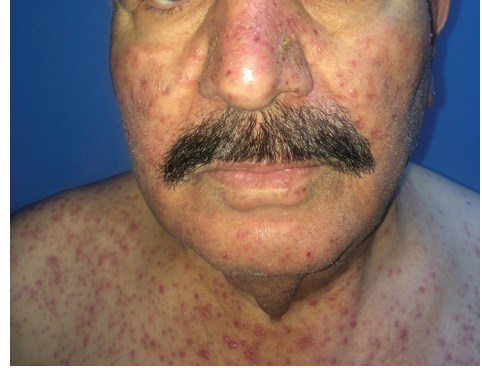Deri tüberkülozu (lupus vulgaris) (Resim 8) baş-boyun bölgesinde özellikle burun, yanaklar ve kulak memelerinde sıktır. Basmakla elma jölesi rengi veren kırmızı-kahverengi papulonodüller görülür³. Maligniteler de fimatöz rozaseyi taklit edebilir. Biyopsi ve histopatoloji ile ayırım yapılır.

Oküler rozasede ayırıcı tanı

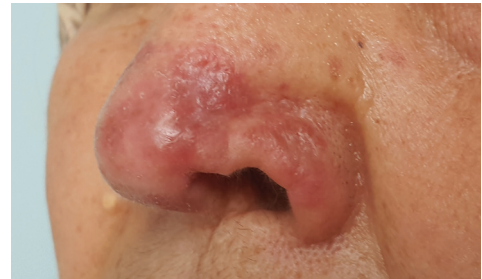Oküler rozasede gözde sulanma, yanma, batma, kuruluk, kaşıntı, göz kapağında ve perioküler eritem olabilir. Ek olarak ön blefarit, meibomian bezi disfonksiyonu ve göz kapağı kenar düzensizliği de bulunabilir. Ayırıcı tanıda öncelikle blefarokonjonktivit (stafilokoksik ve seboreik) ve sebace bez kanseri düşünülmalıdır¹⁰.



Resim 6. Granuloma faciale



Resim 7. İlaça bağlı rozase benzeri dermatoz



Resim 8. Lupus vulgaris

Sonuç

Rozasenin farklı klinik tiplerinde eritem, telenjektazi, papül, püstül, nodül, fimatöz değişiklikler ve göz tutulumu gibi farklı bulgular görülebilir. Her bir rozase tipinin ayırıcı tanısında çok sayıda farklı hastalık yer almaktadır.

Kaynaklar

1. Johnson SM, Berg A, Barr C: Recognizing rosacea: tips on differential diagnosis. *J Drugs Dermatol.* 2019;18:888-94.
2. Plewig G, Melnik B, Chen W: Rosacea: clinic and classification. In: Plewig G, Kligman AM, editors. *Acne and rosacea.* Cham: Springer; 2019. p. 517-57.
3. Powell FC, Raghallaigh SN: Rosacea and related disorders. In: Bologna JL, Schaffer VL, Cerroni L, editors. *Dermatology.* Online edition. China: Elsevier; 2018. p. 604-14.
4. Raghallaigh SN, Powell FC: Flushing and blushing. In: Griffiths CEM, Barker J, Bleiker T, Chalmers R, Creamer D, editors. *Rook's Textbook of dermatology.* Online edition. West Sussex: Blackwell Publishing; 2016. Chapter 106.1.
5. Ekiz Ö: Rozase ayırıcı tanısı. In: Sarıcaoğlu H, Ünal İ, Karaman G, Ferahbaş Kesikoğlu A, Karadağ AS, Şıkar Aktürk A, Kalkan G, editors. *Akne ve Rozase. Tanı ve Tedavi.* İstanbul: Galenos Yayınevi; 2018. p. 398-407.
6. Powell FC: Rosacea. *Rook's Textbook of Dermatology.* Ed. Griffiths CEM, Barker J, Bleiker T, Chalmers R, Creamer D. Online edition, West Sussex, Blackwell Publishing 2016:Chapter 91.9
7. Saleem MD, Wilkin JK: Evaluating and optimizing the diagnosis of erythematotelangiectatic rosacea. *Dermatol Clin.* 2018;36:127-34.
8. Errichetti E, Lallas A, De Marchi G, et al.: Dermoscopy in the differential diagnosis between malar rash of systemic lupus erythematosus and erythematotelangiectatic rosacea: an observational study. *Lupus.* 2019;28:1583-8.
9. İkizoğlu G: Rozase: klinik özellikler. In: Sarıcaoğlu H, Ünal İ, Karaman G, et al., editors. *Akne ve Rozase. Tanı ve Tedavi.* İstanbul: Galenos Yayınevi; 2018. p. 360-9.
10. Karadağ R, Çakıcı Ö: Oküler rozase. In: Sarıcaoğlu H, Ünal İ, Karaman G, et al., editors. *Akne ve Rozase. Tanı ve Tedavi.* İstanbul: Galenos Yayınevi; 2018. p. 370-86.

13. Rozase hastaları nelere inanıyor?

What do rosacea patients believe?

Sezin Ünlü Açıkl, Düriye Deniz Demirseren*

Ankara Yıldırım Beyazıt Üniversitesi, Ankara Bilkent Şehir Hastanesi, Deri ve Zührevi Hastalıklar Kliniği, Ankara, Türkiye

* Sağlık Bilimleri Üniversitesi, Ankara Şehir Hastanesi, Deri ve Zührevi Hastalıklar Kliniği, Ankara, Türkiye

Giriş

Rozase, sıklıkla yüzün orta kısmını etkileyen kronik, tekrarlayan, enflamatuvar bir deri hastalığıdır¹. Kişinin dış görüntüsünü belirleyen en önemli faktörlerden biri derinin yapısı ve sağlığıdır². Yüz bölgesinin özellikle sosyal etkileşimde ön planda olması nedeni ile rozase gibi yüz derisini etkileyen bir hastalığın psikososyal etkileri daha da önem kazanır. Bu makalede yüz bölgesini etkileyen bir hastalık olan rozasenin hastalarının kendileri ve hastalıkları hakkında inandıkları ile ve bunların psikolojik etkileri üzerinde durulacaktır.

Rozase Hastaları Nelere İnanıyor?

Rozase hastalarında, derilerindeki problemin yalnızca deri bakım rutinleri sırasındaki yanlış uygulamalardan kaynaklandığına dair bir düşünce bulunabilmektedir. Aslında hastaların bir kısmında gerçekten yanlış uygulamalar rozaseyi tetikleyebilmektedir. Birçok kişi bu durumun bir deri hastalığından ziyade kozmetik bir sorun olduğunu düşünmektedir. Üniversite tabanlı çok merkezli bir çalışmada; aşırı yüz temizliği, güzellik salonlarından veya marketlerden alınan ürünlerin kullanılması gibi bazı deri bakımı uygulamalarının rozaseyi alevlendirebileceği veya tetikleyebileceği bildirilmiştir. Yine aynı çalışmada rozase hastalarının güzellik salonlarını ziyaret etme eğilimlerinin daha fazla olduğu ve içeriği çokta iyi bilinmeyen deri bakım maskelerini kullanmayı daha sıklıkla tercih ettikleri vurgulanmıştır³.

Rozaseli hastalardaki yanlış uygulamaların çoğu sosyal medyada önerilmiş deri bakım ürünlerinin doktor kontrolü olmadan kullanılmasından kaynaklanmaktadır. Rozase gibi kronik deri rahatsızlıklarından muzdarip hastalar; hastalıklarını, tedavi seçeneklerini anlamak ve benzer semptomlara sahip bireylerle bağlantı kurmak için çevrimiçi arama motorlarını kullanma eğilimindedirler. Rozaseli birçok hasta tıbbi endişelerini gidermek için çevrimiçi platformları kullandıkça; son dönemde geleneksel yüz yüze hasta hekim ilişkileri yerini sosyal medyadaki etkileşimlere bırakıyor gibi görünmektedir⁴. Video tabanlı sosyal medya web siteleri, şu anda hem hastalar hem de tıp uzmanları tarafından sağlık bilgilerinin ücretsiz olarak görüntülenmesi ve paylaşılması için yaygın olarak kullanılan popüler çevrimiçi platformlardır. Örneğin, 2020 yılı verilerine bakıldığında YouTube'un 2,1 milyardan fazla kullanıcısı olduğu, günde bir milyar saatten fazla videonun görüntülenmiş olduğu ve YouTube gibi çevrimiçi ağların erişkinlerin %74'ünden fazlasının kullandığı görülmektedir⁵. Bu videoların önemli bir kısmı dermatoloji konularıyla ilgili tedavi ve kişisel bakım ipuçlarına odaklanan içeriklerden

oluşmaktadır^{6,7}. YouTube videoları izleyici kitleye kişiselleştirilmiş ve özgün gibi görünse de sunulan bilgilerin doğruluğu ve kalitesiyle ilgili sorunlar vardır⁴. Doğru ve yanlış bilgi kaynakları arasında ayırım yapmak, bu videolardan doğru bilgileri seçmek çoğu hasta için zor olabilir. Ayrıca tıbbi uzmanlar tarafından video içerikleri ile ilgili yapılan çalışmalar, birçok YouTube videosunun yanıltıcı veya klinik yönergelerle çelişen bilgiler içerdiğini göstermektedir⁴. Sosyal medyadaki rozase videolarını inceleyen bir çalışmada videoların %56,6'sının sağlık profesyoneli olmayan kişiler, %20,8'inin sağlık profesyonelleri, %15,1'i sıradan medya, %5,7'sinin endüstri ve %1,9'unun üniversite/mesleki kuruluşlar tarafından oluşturulduğu saptanmıştır. Ayrıca izlenme oranlarına bakıldığında sağlık profesyoneli olmayan kişiler tarafından oluşturulan videolar en yüksek izlenme oranına sahip iken, üniversite/mesleki kuruluşlar tarafından oluşturulan videolar en düşük izlenme ve beğeni oranına sahip bulunmuştur. Sağlık profesyoneli olmayan kişiler tarafından oluşturulan videoların bilimsel kanıtlara dayanmayan doğal takviyeler, ticari ürünler veya diyet önerilerini içerdiği görülmektedir⁸. Sağlık dışı kaynakların daha ilgi çekici olmasının nedeni, kişisel anekdotları içeriyor olması ve hikayesel anlatımı olabilir. Sağlık profesyonelleri tarafından kullanılan hastalık yükü, tedavi istatistikleri ve genel tanımlamalar izleyici açısından ilgi çekici durmuyor gibi görünmektedir. Hastalık ve tedaviler hakkında yanlış veya asılsız bilgilerin yayılması halk sağlığı açısından da ciddi bir sorun teşkil etmektedir. Hastaları kanıt dayalı ve kanıt dayalı olmayan tıbbi bilgileri nasıl ayırt edecekleri konusunda eğitmek hekim tarafından uygulanan tedavilerin başarı oranlarını ve hastaların tedavi memnuniyetlerini etkileyecektir⁸.

Rozase hastalarının hastalıklarına dair olduğu gibi, hekim tarafından uygulanan tedaviye karşı da bir ön yargıları olduğu görülmektedir. Hastaların çoğunda hekimin verdiği tedavinin hastalık kontrolünü sağlamada etkisiz olacağına veya topikal tedavilerin deride yanma, batma, kaşıntı gibi yan etkilere yol açacağına dair düşünceler bulunabilmektedir⁹. Rozase hastalarında tedavi kesildikten sonra lezyonlarında hızlı bir alevlenme olacağına dair endişeler de bulunabilmektedir. Ayrıca daha önce kullandıkları pek çok ürüne karşı derilerinde hassasiyet yaşamaları sebebiyle hastaların çoğunda tedavilerden fayda görmeyeceklerine dair bir ör yargı bulunmaktadır. Bu ön yargılar hastalarda çaresizlik hissinin oluşmasına yol açmaktadır. Bu ön yargılar ve endişeler; hastaların tedaviyi hekimin önerdiği şekliyle uygulaması veya tedaviye devamlılık konusunda sorunlar yaratabilmektedir. Bu durum hem hastalığın kontrolünü zorlaştırmakta hem de dolaylı olarak hastaların, hastalıkları ve uygulanan tedavilerle ilgili yanlış inanışlarını daha da artırmaktadır. Bir çalışmada rozase hastalarının topikal tedaviler ile alakalı kaygıları ve tedavi memnuniyetleri araştırılmış ve tedavinin etkinliği, tanımlanmamış yan etkiler, yanma, kuruluk, uygulama tekniği, ağrı, kaşıntı ve maliyet ile ilgili endişelerin rozase hastalarında en sık görülen endişeler olduğu bildirilmiştir. Yine aynı çalışmada tedaviye yönelik kaygı düzeyinin yüksek olmasının kişinin yaşam kalitesini olumsuz etkilediği ve tedavi memnuniyetinin bu kişilerde daha düşük olduğu vurgulanmıştır¹⁰. Ayrıca bu çalışmada rozase hastalarında tedavi veya kamuflej amacıyla reçetesiz ürünleri satın alma davranışlarının sık görüldüğü ve bu kişilerin tavsiye arayışı ile sosyal medyayı sıklıkla kullandıkları belirtilmektedir¹⁰.

Johnston ve ark.¹⁰ tarafından yapılan bir çalışmada bireysel deneyimsel açıklamalara odaklanan ve hastalık deneyimini araştırmak için kullanılan bir yaklaşım olan yorumlayıcı fenomenolojik analiz kullanılarak rozaseye sahip bireylerin bu hastalık ile yaşama ve tedavi arama deneyimleri araştırılmıştır. Bu çalışma rozaseli hastaların hastalıkları ile ilgili duygu, düşünce ve inançları konusunda son derece çarpıcı bilgiler sunmaktadır. Çalışmaya katılanların çoğu hastalığın yol açtığı dış görünüş sebebiyle utanç yaşadıklarını, semptomların ortaya çıkması ile dış görünüşlerine ait imajlarının zedelenmesine dair endişe yaşadıklarını dile getirmişlerdir. Bu endişeyle paralel olarak hastaların birçoğu makyaj ile lezyonlarını gizleme ihtiyacı duyduklarını ve dış görünüşleri nedeniyle kaba yorumlara maruz kalabildiklerini belirtmişlerdir. Rozase hastalarındaki bu dış görünüşten duyulan rahatsızlık hissi beraberinde özgüven kayıplarına ve bu kişilerin sosyal ortamlardan kaçınmalarına da neden olabilmektedir. Yine aynı çalışmada, rozase hastalarının yaşadıkları bu olumsuz duygularla başa çıkabilmek için bir takım savunma mekanizmalarına başvurduğundan bahsedilmektedir. Sosyal ortamlardan

kaçınma bu savunma mekanizmalarından bir tanesidir. Bazı hastalar hastalıkları ve dış görünüşleri ile ilgili “yaz mevsiminde kötüleştiği” veya “güneş koruyucu sürmeyi unuttuğu” gibi bir takım detaylı açıklamalar yaparak bu konuda yaşadıkları içsel stresi azaltmaya çalışmaktadırlar. Bazı hastaların ise başa çıkma mekanizması olarak, görüntülerine yönelik mizahi bir dil kullandıkları veya diğer insanların yorumlarına mizahi karşılıklar verdikleri belirtilmektedir¹⁰.

Rozasenin psikiyatrik hastalıklar veya alkol kötü kullanımı gibi yaşam tarzı değişiklikleri ile ilişkilendiriliyor olması sosyal stigmatizasyona yol açabilmekte ve kişilerde utanç, duygusal sıkıntı, düşük benlik saygısı ve sosyal ortamlardan kaçınmaya yol açabilmektedir. Bu stigmatizasyon duygusu genç hastalarda ve erkeklerde daha yaygın görülmektedir. Rozaseli hastalarda stigmatizasyon duygusunu araştıran bir çalışmaya 827 rozase tanılı hasta dahil edilmiş ve bu hastaların %33,3’ünün stigmatizasyona uğradığı, %28,4’ünün deri görüntüsü nedeniyle kendilerini kirli/çirkin hissettikleri ve %19,3’ünün hastalıkları nedeniyle yargılayıcı bakışlara, kaba yorumlara veya rahatsızlık verici şakalara maruz kaldıkları bildirilmiştir².

Rozase son derece karmaşık etyopatogeneze sahip bir hastalık olmakla birlikte, rozase hastalarında bazı gıdaların semptomları tetikleyebileceği veya var olan semptomları artırabileceği bilinmektedir. Güncel literatürde; alkol, baharatlı gıdalar, kapsaisin, sinnamealdehit içeren gıdalar (domates, çikolata, bazı meyveler vb.), histaminden zengin gıdalar (yılanmış peynirler, şarap, işlenmiş et ürünleri vb.), süt ürünleri ve yağlı gıdaların rozase semptomlarını tetikleyebileceği veya şiddetlendirebileceğinden bahsedilmektedir¹¹. Ayrıca omega-3, B vitamini, çinko ve probiyotik takviyelerinin rozase semptomlarını kontrol altına almada fayda sağladığına dair yayınlar bulunmaktadır¹¹. Rozase ile gıda ilişkisi konusunda da hastalarda kafa karışıklığı bulunabilmektedir. Bazı hastalarda mevcut deri durumlarının yalnızca tükettikleri gıdalarla ilişkili bir alerjik reaksiyon olabileceğine dair inanışlar ve kaygılar bulunabilmektedir. Her ne kadar hekimler tarafından tetikleyiciler konusunda hastalara bilgilendirme yapılsa da hastalar gerek kendi kişisel tecrübeleri, gerek konuyla alakalı inanışları, gerekse sosyal medya veya kendi sosyal çevrelerinden edindikleri yanlış bilgiler nedeniyle tetikleyicilerden kaçınmak konusunda sorunlar yaşayabilmektedir. Tetikleyicilerden yeterince kaçınılması durumunda da, hastalar her ne kadar doğru tedaviyi alıyor veya doğru deri bakım ürünlerini kullanıyor olsalar da meydana gelebilecek kızarıklık, yanma ataklarının önüne tam anlamıyla geçmek mümkün olmamaktadır. Rozase hastalarında bulunan yaygın inanışlardan bir tanesi de hastalıklarının ailesel olduğu ve bu sebeple semptomlarının ve lezyonlarının iyileşmeyeceğidir. Rozasenin ikiz eşlerinde eş zamanlı görülebilmesi, otoimmün bozukluklarla birlikteliğinin sık olması genetik bir zemini olabileceğini düşündürmekle birlikte yapılan çalışmalarda şimdiki dek yalnızca tek bir nükleotid polimorfizmi tanımlanmış ve rozasenin genetik zemini tam olarak ortaya konulamamıştır¹².

Eritema-telenjektatik, papülopüstüller ve rinofima dahil olmak üzere farklı rozase alt tiplerinde lazer ve yoğun atımlı ışık tedavileri etkin olarak kullanılmaktadır¹³. Rozase ile ilişkili persistan fasiyal eritemde lazer tedavilerine ilişkin hastaların bakış açılarının değerlendirildiği bir çalışmada; yüksek üye sayısına sahip, rozase ile ilişkili bir forumda konu başlıkları, gönderiler ve yorumlar incelenmiştir. Çalışmada hastaların lazer ve ışık sistemlerinin etkinliği ve yan etkilerin yönetimi ile ilgili büyük ölçüde anekdotal deneyimlere güvendiği ve çoğu kişisel tavsiyenin doğruluğu kanıtlanmış güncel bilgiler ile örtüşmediği saptanmıştır¹⁴. Online platformlar psikososyal destek için kullanışlı olmasına rağmen, bulundukları yanlış bilgiler nedeniyle hastalarda gerçekle örtüşmeyen önyargılar oluşturabilmektedir. Tedaviye dair bu önyargılar hastaların tedaviye uyumlarını bozmakta ve hekimleri süreci yönetmekle konusunda zorlayabilmektedir.

Rozase hastalarında deri hassasiyetlerinden kaynaklı kozmetik uygulamalar yaptıramayacakları ve kozmetik ürünleri kullanamayacaklarına dair kaygılar bulunabilmektedir. Yapılan bir çalışmada hassas bir deri temizleme ürünü, günlük güneş koruyucu krem ve gece kreminde oluşan bir deri bakım rutininin derinin nemini ve deri bariyer fonksiyonunu iyileştirdiği, hastaların %90’ından fazlasında bu uygulamanın etkili olduğu ve bu günlük rutin ile hastaların semptomlarının büyük oranda hafiflediği bildirilmiştir¹⁵. Rozase tedavisinde uygulanan deri bakım ürünlerinin bileşimi ve özellikleri, etkilenen cildin ihtiyaçlarına uygun olmalıdır. Anti-

enflamatuvar, damar stabilize edici etkiye sahip, içeriğinde vitaminler ve antioksidanlar bulunan topikal ürünler rozasede deri hasarından koruyabilir ve derinin yapısını düzeltebilir¹⁶. Rozasede doğru kozmetik ürün kullanımı tedavide tamamlayıcı etkiye sahiptir. Pek çok hasta mevcut hastalığına bağlı deri görüntüsünden rahatsız olup bunu makyajla kamufle etmek istemesine rağmen, makyaj ürünlerinin semptomlarını ve hastalığın şiddetini artıracağı endişesi ile makyajdan kaçınabilmektedir. Parfüm ve koruyucu içermeyen mineral içerikli renkli makyaj ürünleri rozaseli hastalarda kamuflej amacıyla kullanıma uygun ürünlerdir¹⁷. İhtiyaç duyan hastalarda bu tarz ürünlerle kamuflej sağlanması hastaların özgüvenlerini artırarak, hastalıkları nedeni ile bozulan yaşam kalitelerinde iyileşme sağlayabilmektedir.

Günümüzde sıklıkla tercih edilen kozmetik uygulamalardan bir tanesi botulinum toksin A enjeksiyonlarıdır. Yakın tarihli bir derlemede; rozase hastalarında bulunan fasiyal eritemin tedavisinde ve deri kalitesinin artırılmasında botulinum toksin A enjeksiyonunun etkili ve güvenilir bir tedavi yöntemi olduğu bildirilmiştir¹⁸. Her ne kadar rozase hastalarının kozmetik prosedürlere dair ön yargıları bulunsa da kişilerin değişen ihtiyaçlarına göre bireyselleştirilmiş kozmetik uygulamalar, farmakolojik tedavilerin etkinliğini artırmada fayda sağlamaktadır.

Detaylı bilgilendirmeye dayalı, yapılandırılmış bir hekim hasta ilişkisi ve hastalığa bütüncül yaklaşım ile rozase hastalarındaki yanlış inanışların önüne geçmek ve hastaların tedaviye uyumunu artırmak mümkündür. Tedaviye uyumun artması ve hastaların hekimle iş birliği içinde olması, tedavi başarısına katkı sağlamaktadır.

Sonuç

Rozasenin yüz görünümü üzerindeki etkileri, psikososyal strese ve hastaların beden imajı ile benlik saygılarında bozulmalara neden olabilmektedir. Hastalar hastalıkları ile ilgili ön yargılar ve endişeler taşıyabilmekte, bilgiyi internet üzerinden, yanlış kaynaklardan alarak birçok yanlış inanca sahip olabilmektedir. Rozase hastalarında özgüven problemleri, hastalıklarına karşı umutsuzluk ve çaresizlik hisleri sık görülmektedir. Hastalığın tedavisi planlanırken sadece dermatolojik açıdan tedavi planlamak tedavi başarısızlıklarına yol açabilir. Rozase hastaları psikiyatrik açıdan da değerlendirilmeli ve ihtiyacı olan hastalara psikiyatrik tedavi ve destek sağlanmalıdır. Tedavi kadar önemli olan bir diğer husus; deri bakım ürünleri ve uygulanabilecek kozmetik işlemler konusunda hastaların bilgilendirilerek yanlış önyargılarından arındırılmasıdır. Detaylı bilgilendirme tedavi uyumu ve motivasyonunu artırırken hastaların çevrimiçi ağlardaki yanlış bilgi ve tavsiyelerden korunmasını da sağlar.

Kaynaklar

1. Two AM, Wu W, Gallo RL, Hata TR: Rosacea: part I. Introduction, categorization, histology, pathogenesis, and risk factors. *J Am Acad Dermatol.* 2015;72:749-58; quiz 759-60.
2. Halioua B, Cribier B, Frey M, Tan J: Feelings of stigmatization in patients with rosacea. *J Eur Acad Dermatol Venereol.* 2017;31:163-8.
3. Huang YX, Li J, Zhao ZX, et al.: Effects of skin care habits on the development of rosacea: A multi-center retrospective case-control survey in Chinese population. *PLoS One.* 2020;15:e0231078.
4. Madathil KC, Rivera-Rodriguez AJ, Greenstein JS, Gramopadhye AK: Healthcare information on YouTube: A systematic review. *Health Informatics J.* 2015;21:173-94.
5. Osman W, Mohamed F, Elhassan M, Shoufan A: Is YouTube a reliable source of health-related information? A systematic review. *BMC Med Educ.* 2022;22:382.
6. Lenczowski E, Dahiya M: Psoriasis and the digital landscape: YouTube as an information source for patients and medical professionals. *J Clin Aesthet Dermatol.* 2018;11:36-8.
7. Mueller SM, Hongler VNS, Jungo P et al.: Fiction, falsehoods, and few facts: cross-sectional study on the content-related quality of atopic eczema-related videos on YouTube. *J Med Internet Res.* 2020;22:e15599.
8. Chen AY, Azizi B, Borba AJ, Armstrong AW: Rosacea videos on social media: A comparison of accuracy, quality, and viewer engagement. *Dermatol Online J.* 2021;27:13030/qt55c0g9wz.

9. Williamson T, Cheng WY, McCormick N, Vekeman F: Patient preferences and therapeutic satisfaction with topical agents for rosacea: a survey-based study. *Am Health Drug Benefits*. 2018;11:97-106.
10. Johnston SA, Krasuska M, Millings A, Lavda AC, Thompson AR: Experiences of rosacea and its treatment: an interpretative phenomenological analysis. *Br J Dermatol*. 2018;178:154-60.
11. Searle T, Ali FR, Carolides S, Al-Niimi F: Rosacea and diet: what is new in 2021? *J Clin Aesthet Dermatol*. 2021;14:49-54.
12. Awosika O, Oussedik E: Genetic predisposition to rosacea. *Dermatol Clin*. 2018;36:87-92.
13. Zhang H, Tang K, Wang Y, Fang R, Sun Q: Rosacea treatment: review and update. *Dermatol Ther (Heidelb)*. 2021;11:13-24.
14. McGinley M, Alinia H, Kuo S, Huang KE, Feldman SR: Patient perspectives on low level light therapy and laser therapies for rosacea-associated persistent facial redness. *Dermatol Online J*. 2014;21:13030/qt2q39x891.
15. Santoro F, Lachmann N: An open-label, intra-individual study to evaluate a regimen of three cosmetic products combined with medical treatment of rosacea: cutaneous tolerability and effect on hydration. *Dermatol Ther (Heidelb)*. 2019;9:775-84.
16. Sobkowska D, Szałapska A, Pawlaczek M, et al.: The role of cosmetology in an effective treatment of rosacea: a narrative review. *Clin Cosmet Investig Dermatol*. 2023;16:1419-30.
17. Cole C, Shyr T, Ou-Yang H: Metal oxide sunscreens protect skin by absorption, not by reflection or scattering. *Photodermatol Photoimmunol Photomed*. 2016;32:5-10.
18. Hanna E, Xing L, Taylor JH, Bertucci V: Role of botulinum toxin A in improving facial erythema and skin quality. *Arch Dermatol Res*. 2022;314:729-38.

14. Rozaseye genel yaklaşım

İdil Ünal

15. Rozaseye psikososyal yaklaşım

İlknur Kıvanç Altunay, İltiş Oğuz Topal

16. Rozasede diyet

Serap Utaş

17. Rozasede kullanılan topikal tedaviler

Hatice Şanlı, Merve Alizada

18. Rozasede sistemik tedavi

Ferdi Öztürk, Hayriye Sarıcaoğlu

19. Demodikoziste tedavi

Sema Aytekin

20. Rozasede lazer ve ışık tedavileri

Hande Ulusal, Ayşe Serap Karadağ

21. Rozasede deri bakımı ve dermokozmetik-kozmetik kullanımı

Pelin Koçyiğit, Merve Alizada

22. Rozasede kozmetik tedavi yöntemleri: Neler uygulanabilir? Neler uygulanmamalı?

Selami Aykut Temiz, Arzu Ataseven

23. Fimatöz rozase tedavisi

Burhan Engin, Yusuf Demir

24. Rozasede idame tedavi

Ayten Ferahbaş Kesikoğlu

25. Rozase'de algoritmik yaklaşım

Nilsel İter, Berkay Temel

26. Rozasede korunma

Ayşegül Yalçınkaya İyidal, Seray Külcü Çakmak

14. Rozaseye genel yaklaşım

General approach to rosacea

İdil Ünal

Ege Üniversitesi Tıp Fakültesi, Deri ve Zührevi Hastalıkları Anabilim Dalı, İzmir, Türkiye

Giriş

Rozase başlıca yanakları, burnu, gözleri, çene ve alını tutan kronik enflamatuvar bir dermatozdur. Tekrarlayıcı flaşing atakları veya geçici eritem, kalıcı eritem, papül, püstül ve telenjektazi ile karakterizedir^{1,2}.

Rozasenin ilk sınıflaması 2002’de yayınlanmıştır ve eritematelenjektazik, papülopüstüler, fimatöz ve oküler subtipleri ile tanımlanmıştır. Bu sınıflama rozase tedavisinde ilerleme ve pratiklik kazandırdıysa da subtiplerin birbirine progresyonu hatta birlikte görülmesi nedeniyle hastaya özgü bulguların tanımlanmasının daha doğru bir yaklaşım olacağını düşündürmüştür. 2016’da güncellenmiş sınıflama daha fazla hasta odaklı, fenotipik bir yaklaşımı içermektedir. Yeni tanımlanan rozase klasifikasyonu her rozase bulgusunun önemini vurgulamakta ve tanısal bulguları, majör ve sekonder bulgulardan ayırmaktadır. Özetle fimatöz değişiklikler ve kalıcı sentro-fasiyal eritem tek tanısal bulgu olarak belirtilirken flaşing, telenjektazi, enflamatuvar papül ve püstüller majör semptomlar olarak kabul edilmektedir ve ancak kombinasyon durumlarında rozase tanısını düşündürecekleri belirtilmektedir. Batıcı veya yanıcı ağrı, ödem, kuruluk hissi de rozasenin sekonder bulguları olarak tanımlanmaktadır^{3,6}.

Rozasede izlenen subtipler birbiri arasında geçiş gösterebilmektedir. Bu nedenle klinik görünüm “fenotip” terimi ile daha açık olarak ifade edilebilmektedir. Bu bireyin hastalığının genetik veya çevresel faktörlerle etkilenen karakteristik özelliklerini tanımlamaktadır. Subtip sınıflaması klinik görünüm çeşitliliğini tam olarak kapsamayabilmekte, şiddet değerlendirmesini yanıltabilmektedir. Subtiplere yönelik önceki klasifikasyonlar subtiplerin birden çok sayıda belirti, bulgu ve semptom gösterme potansiyeli nedeni ile bireysel özelliklerin değerlendirilmesini ve tedavisini sınırlamaktadır. Tedavi planlamasında fenotipik temelli yaklaşım tanı ve tedaviyi kişinin bulgularına dayandırarak oluşturur ve tedavinin hedefini en şiddetli ve etkili olana yöneltmeyi kolaylaştırır^{2,7}.

Rozasenin yüz merkezli yerleşimi sıklıkla bozuk özgüven, sosyalizasyon problemleri hastanın duygu, düşünme ve başa çıkma yetilerinde değişiklikler ile kendini gösterebilmektedir⁶. Rozasenin etkilenmiş bireylerin emosyonel, sosyal ve mesleki iyilik hallerine anlamlı etkisi vardır. Değişik fasiyal bulgular nedeniyle genellikle toplum içinde damgalanma riski ile karşı karşıya kalmaktadırlar. Rozasede klinik şiddet psikososyal etki ile doğru orantılı değildir. Bazen çok hafif seyreden olgulara da şiddetli psikososyal etkiler eşlik edebilmektedir. Eritem genellikle en rahatsız edici semptom olsa da tedavi hastaların bulgularına göre düzenlenmeli ve

isteklerini karşılayıcı özellikte olmalıdır. Kullanılan farmakolojik ajanların yanı sıra sosyal destek, empati ve psikolojik danışmanlık psikososyal yükü azaltmada yardımcı olmaktadır^{8,9}.

Rozaseyi tedavi ederken uzun süreli tedavi gerektiren kronik bir hastalık olduğu unutulmamalıdır. Bununla birlikte uzun süreli, tedavi ile ilgili veri azlığı veya kılavuz eksiklikleri nedeniyle pek çok klinisyen bir kez tedavi başarısını elde edince idame tedavisi yerine tedaviyi kesmeyi tercih etmektedir. Rozase her ne kadar nöks ve ataklarla karakterize kronik bir hastalık olsa da genellikle çoğu klinik çalışmanın önerdiği gibi 12-16 haftalık bir sürede tedavi edilmektedir. Bu da 12-16 haftadan uzun süren tedavilerin sonuçları ile ilgili gerçek yaşam verisi eksikliği oluşturmaktadır. Rozase konsensüs paneli (ROSCO) rozase tedavisinde tam temizlenmeyi hedeflemeyi önermektedir. Bununla birlikte otoriteler ve tedavi kılavuzları genellikle tedavi başarısını "temiz" (IGA 0) veya "neredeyse temiz" (IGA 1) olarak değerlendirmektedir. Sonuçta çalışmada tedavi başarısı tamamen temizlenmeyi hedeflemediği zaman tam temizlenme için gereken zaman ve yöntem çalışılmamaktadır. Rozase tedavisi, tedavi başarısının yanma, batma, ağrı, kaşınma gibi hastanın yaşam kalitesini önemli ölçüde etkileyen bulgularını da içine alacak şekilde daha kapsamlı bir ölçümle değerlendirilmesi ile daha çok ilerleme kaydedecektir. Amerikan Akne ve Rozase Derneği ve ROSCO panelini de içeren expert gruplar rozase tanı ve tedavisinde tüm bulguların değerlendirilmesini temel alan fenotipik yaklaşımı desteklemektedir. Her hastanın hastalık seyrinin ve çevrelerinin bireysel değişkenliği nedeniyle tedavi seçiminde hastaların tercihleri, komorbiditeleri, bütçe ve yan etki kaygıları ve önceki tedavileri göz önünde tutulmalıdır. Hastaların ihtiyaçlarının öncelendiği tedavi yaklaşımı tedaviye uyumu, tedavi başarısını ve hasta tatminini artıracaktır. Sistemik tedavinin gerekiyorsa gecikmeden başlanması ve sadece şiddetli hastalıkta veya topikal tedaviye yanıtız hastalarda düşünülmemesi gerekmektedir. Günlük hayatta kolay uygulanabilen doz rejimlerinin planlanması, düzenli ve kısa aralıklı verilen izlem randevuları, hastayı tedavi hedefleri, hastalığın kronik doğası ve uzun süreli tedavinin gerekliliği, deri bakımı ve tetikleyici faktörlerden kaçınmanın önemi konusunda bilgilendirmek önemlidir⁹⁻¹¹.

Tedavi başarısı elde edildikten sonra amaç remisyonu uzatmak ve nöksü olabildiğince ötelemek olmalıdır. Bunun için tedavinin uzatılması, hemen kesilmemesi gerekmektedir. Elli iki haftaya kadar olan tedavi sürelerinin nöksü azalttığı ve tam düzleme oranlarını artırdığı gösterilmiştir. Optimal sonuçlar elde edildikten sonra doz azaltılarak düşülmeli, herhangi bir artışta tekrar yükseltilmelidir. Kombinasyon tedavilerinde ise fenotipik özelliklere, hastanın tolerabilitesine göre doz düşme ayrı ayrı yapılmalıdır⁹.

Rozase anamli morbidite hatta mortalite ile gidebilecek sistemik hastalıkların bir bulgusu olarak ortaya çıkabilmektedir. Obezite, *Helikobakter pilori* enfeksiyonu, sigara içmek, enflamatuvar bağırsak hastalıkları rozase gelişimi için anlamlı bir risk oluşturmaktadır. Metabolik, psikiyatrik bozukluklar, solunum yolu hastalıkları, hepatobilier sistem bozuklukları nörolojik hastalıklar ve kanserin belli tipleri ile rozase arasında anlamlı ilişki saptanmıştır. Kardiyovasküler olaylar ile aralarındaki olası ilişki tartışmalıdır, ancak rozaseli hastalarda dislipidemi, hipertansiyon ve açlık kan şekeri yüksekliği daha fazla sıklıkta bulunmuştur. Rozaseye kırmızı saçlı deri sendromu, oküler rozase ve migren gibi fasyal bölge ve deri dışında bulgular da eşlik edebilmektedir¹²⁻¹⁴. Rozase tedavisine başlamadan önce hastaların çoğunda yüz derisinde artmış duyarlılık olduğu, tedavi süresi ve hedefi, hastalığın kronik seyri, hastalığın fenotiplerinden diğerine geçişin olası olduğu konusunda kapsamlı olarak bilgilendirilmelidir¹⁵.

Rozasenin ataklar ve remisyonlarla karakterize bir seyri olduğu için tedavisinde yaşam tarzı düzenlemeleri ve deri bakımı önemli yer tutmaktadır. Bazı rozase atakları çevresel etkiler ve yaşam tarzı özellikleri ile başlayabilmektedir. Bu faktörlerden kaçınmak remisyonda kalışı uzatabilmektedir. Yaşam tarzları ve hastalıklarını etkileyen çevresel faktörler ile ilgili günlük tutmaları hastaların kişisel tetikleyicilerden kaçınmalarına yardımcı olacaktır. Çalışmalar en etkin tetikleyici faktörlerin güneş maruziyeti, duygusal stres, sıcak hava, rüzgar, ağır egzersiz, alkol tüketimi, sıcak banyo, soğuk hava, baharatlı yiyecekler, nem, oda ısı, bazı deri bakım ürünleri, sıcak içecekler, bazı ilaçlar, bazı meyveler, marine edilmiş etler ve süt ürünleri olduğunu göstermiştir⁶⁻¹⁶.

Sonuç

Rozase tedavisi hastaya çok yönlü bir yaklaşımı gerektirmektedir. Uzun süreli bir tedavi gerektirdiği için hastanın doğru ve kapsamlı bilgilendirilmesi tedavi uyumunu ve başarısını olumlu olarak etkileyecektir. Hastanın fenotipik özelliklerine göre düzenlenen ilaç ve ışık tedavilerinin kombinasyonu, tetikleyici faktörler ve komorbiditeler gözetilerek planlanmalıdır.

Kaynaklar

1. van Zuuren EJ, Fedorowicz Z, Tan J, et al.: Interventions for rosacea based on the phenotype approach: an updated systematic review including GRADE assessments. *Br J Dermatol.* 2019;181:65-79.
2. Kang CN, Shah M, Tan J: Rosacea: an update in diagnosis, classification and management. *Skin Therapy Lett.* 2021;26:1-8.
3. Zhang H, Tang K, Wang Y, Fang R, Sun Q: Rosacea treatment: review and update. *Dermatol Ther (Heidelb).* 2021;11:13-24.
4. Thiboutot D, Anderson R, Cook-Bolden F, et al.: Standard management options for rosacea: the 2019 update by the National Rosacea Society Expert Committee. *J Am Acad Dermatol.* 2020;82:1501-10.
5. van Zuuren EJ, Arents BWM, van der Linden MMD, et al.: Rosacea: new concepts in classification and treatment. *Am J Clin Dermatol.* 2021;22:457-65.
6. Buddenkotte J, Steinhoff M: Recent advances in understanding and managing rosacea. *F1000Res.* 2018;7:F1000 Faculty Rev-1885.
7. Tan J, Almeida LM, Bewley A, et al: Updating the diagnosis, classification and assessment of rosacea: recommendations from the global ROSacea COnsensus (ROSCO) panel. *Br J Dermatol.* 2017;176:431-8.
8. Oussedik E, Bourcier M, Tan J: Psychosocial burden and other impacts of rosacea on patients' Quality of Life. *Dermatol Clin.* 2018;36:103-13.
9. Schaller M, Tan J, Webster G: How to optimize rosacea treatment for better patient outcomes: an opinion piece. *J Clin Aesthet Dermatol.* 2022;15:E60-2.
10. Schaller M, Almeida LMC, Bewley A, et al.: Recommendations for rosacea diagnosis, classification and management: update from the global ROSacea COnsensus 2019 panel. *Br J Dermatol.* 2020;182:1269-76.
11. Del Rosso JQ, Tangheiti E, Webster G, Stein Gold L, Thiboutot D, Gallo RL: Update on the management of rosacea from the american Acne & Rosacea Society (AARS). *J Clin Aesthet Dermatol.* 2019;12:17-24.
12. Wollina U: Is rosacea a systemic disease? *Clin Dermatol.* 2019;37:629-35.
13. Chen Q, Shi X, Tang Y, et al.: Association between rosacea and cardiometabolic disease: a systematic review and meta-analysis. *J Am Acad Dermatol.* 2020;83:1331-40.
14. Aksoy B, Ekiz Ö, Unal E, et al.: Systemic comorbidities associated with rosacea: a multicentric retrospective observational study. *Int J Dermatol.* 2019;58:722-8.
15. Clanner-Engelshofen BM, Bernhard D, Dargatz S, et al.: S2k Guideline: rosacea. *J Dtsch Dermatol Ges.* 2022;20:1147-65.
16. Anzengruber F, Czernielewski J, Conrad C, et al.: Swiss S1 Guideline for the treatment of rosacea. *J Eur Acad Dermatol Venereol.* 2017;31:1775-91.

15. Rozaseye psikososyal yaklaşım

Psychosocial approach to rosacea

İlknur Kıvanç Altunay, İleriş Oğuz Topal*

Sağlık Bilimleri Üniversitesi, Şişli Hamidiye Etfal Eğitim ve Araştırma Hastanesi, Deri ve Zührevi Hastalıklar Kliniği, İstanbul, Türkiye

*Sağlık Bilimleri Üniversitesi, Prof. Dr. Cemil Taşcıoğlu Şehir Hastanesi, Deri ve Zührevi Hastalıklar Kliniği, İstanbul, Türkiye

Giriş

İnsan vücudunun çekiciliği, sosyoloji, psikoloji ve dermatoloji alanında her zaman önemli bir konu olmuştur. Vücudumuzun dış örtüsü olan deri bu açıdan özel bir öneme sahiptir. Deri hastalıklarının bulaşıcı olduklarının düşünüldüğü eski çağlarda çoğu zaman bu hastalar toplumdan izole edilmiştir¹. Derideki renk değişiklikleri, görünümü bozan lezyonlar olumsuz tepki ve duygulara neden olur. Bu durum onaylanmama, reddedilme, dışlanma ve ayrımcılığa yol açabilir¹⁻³. Özellikle yüz şeklini bozan hastalıklar bireyde utanç duygusuna ve duygudurum bozukluklarına neden olabilir. Yüz görünümü kişinin kendine güveni ve diğer insanlarla etkileşiminde önemli bir rol oynar. Örneğin psoriasis, vitiligo gibi hastalıklarda, yüz tutulumu varsa hastalarda damgalanma duygusu kolaylıkla ortaya çıkabilmektedir^{4,5}. Yüz kusurlarının psikolojik sorunlara yol açma ihtimali daha yüksektir.

Rozase yüz bölgesini tutan kronik enflamatuvar bir hastalıktır. Rozasenin klinik bulguları olan eritem, telenjektaziler, papülopüstüler ve fimatöz değişiklikler görünümü bozarak kişinin yaşam kalitesinde ciddi bozulmalara ve psikososyal negatif etkilere neden olmaktadır. Rozasenin bireyin iyilik hali ve günlük yaşam işleyişindeki bu olumsuz etkileri ile ilgili giderek artan veriler bulunmaktadır². Birey kendini damgalanmış hissedebilmekte, utanma duygusu sosyal izolasyona yol açabilmekte ve yalnızlıkla beraber anksiyete ve depresyon gibi duygudurum bozuklukları ortaya çıkabilmektedir⁶. Stres ve anksiyete hastalığı aktif hale getirerek alevlenmesine ve bir kısır döngüye girmesine neden olur. Toplumda hastalığın alkolle bağımlılığı ve sıcaklık ile ilişkili olduğuna dair yanlış inanışlar vardır. Bu yanlış inanışlar hastayı olumsuz yönde etkiler⁷⁻⁹.

Psikososyal komorbiditeler ve yaşam kalitesi

Yaşam kalitesi denilince kişinin fiziksel, psikolojik, sosyal, cinsel ve mesleki hayatıyla ilgili pek çok alanı içeren durumlar anlaşılmaktadır. Rozase'deki ağrı, irritasyon, yanma hissi, kuruluk gibi semptomlar ve göz bulguları fiziksel etkilenmeye neden olur. Depresyon, utanma duygusu, kendine güvenmeme, damgalanma, endişe, sosyal fobi hastalığın psikososyal etkileridir. Hastaların tedavi nedeniyle işlerine gidememeleri veya görünümleri nedeniyle kaçırdıkları iş fırsatları olumsuz ekonomik yönleri oluşturmaktadır¹⁰.

Psikososyal etki her zaman klinik şiddet ile korele değildir. Bazen hastanın yaş ve duygudurumu gibi faktörler daha fazla etkilenmeye yol açar. Ulusal Rozase Derneği'nin yaptığı bir ankette hastaların %75'i kendine öz güveni olmadığını, %70'i utandığını, %69'u düş kırıklığı içinde olduğunu paylaşmışlardır¹¹.

Stigmatizasyon (damgalanma)

Stigmatizasyon ile ilgili 807 rozaseli hastada yapılan bir çalışmada damgalanma duygusu ile ilgili bir anket doldurularak sosyodemografik özellikler ve klinik bulgularla ilişkisi araştırılmıştır. Toplamda 275 hastanın (%33,3) damgalanma duygusu yaşadığı, 235 hastanın kendilerini derilerinden dolayı çirkin hissettiği, 160'ının (%19,3) hastalıkları nedeniyle kaba yorum ve şakalara maruz kaldıkları saptanmıştır. Üç yüz elli dört hasta damgalanma hissetmediğini, 198 hasta kararsız kaldıklarını söylemiştir. Damgalanma yaşayan hastaların daha genç oldukları, erkeklerin daha fazla bu duyguyu tecrübe ettikleri belirlenmiştir. Papül, telenjektazi gibi yüz lezyonlarının, uzun hastalık süresinin ve aile öyküsünde stigmatizasyon varlığının hastalarda anlamlı derecede fazla olduğu görülmüştür. Erkeklerin damgalanma hissini daha çok yaşadıkları tespit edilmiş ve bu durum erkeklerde hastalığın daha şiddetli belirti ve bulgularla seyretmesine bağlanmıştır.

Damgalanma yaşayan kişilerin sosyal etkileşimlerden uzak durduğu ve yüksek depresyon oranlarına sahip olduğu görülmüştür⁹.

Yüz eritemi ile ilgili beş binden fazla kişi ile yapılan bir anket çalışmasında yüz eriteminin bireyleri olumsuz etkilediği daha gergin, sağlıklı hissettirdiği belirlenmiştir¹².

Stigmatizasyon yaşayan hastaların yaşamayanlarla kıyaslandıklarında deri görünümülerinden etkilendiklerinden, derideki yanma, batma gibi semptomlardan, çevrelerinden utanma ve kendilerini kötü hissettiklerinden dolayı daha fazla doktora başvurma ihtiyacı hissettikleri görülmüştür^{13,14}.

Anksiyete ve depresyon

Rozasede en sık görülen psikososyal komorbiditeler depresyon, sosyal anksiyete ve sosyal fobidir. Özellikle anksiyete ve fobi strese neden olarak proenflamatuvar sitokinlerin salınımına ve yüzde eriteme yol açar¹⁰. Stres matriks metalloproteinaz, reaktif oksijen türleri, toll-like reseptör sinyalleri, nöropeptitleri tetikler ve immün sistem aktif hale gelir¹⁵. Selektif serotonin geri alım inhibitörlerinin kızarıklık tedavisinde etkili olduğunu gösteren kanıtlar vardır^{16,17}. Ancak hastalık gelişiminde depresyonun rolü olmadığı düşünülmektedir.

Çin'de gerçekleştirilen bir çalışmada 774 rozase hastasında jeneralize anksiyete ölçeği, sağlık anketi, dermatoloji yaşam kalite anketi gibi ölçeklerle hastalardaki psikososyal morbiditeler araştırılmıştır. Hastaların ekonomik durumları ayrıca sorgulanmıştır. Dört yüz kırk yedi hastada (%53,9) anksiyete, 450 hastada (%58,1) depresyon olduğu görülmüştür. Anksiyetesi olanların %20'sinde orta veya şiddetli semptomlar belirlenmiştir. Depresyonu olanlarda bu oran %25,8 olarak belirtilmiştir. Genç olmanın ve kadın cinsiyetin anksiyete ile ilişkili faktörler olduğu belirlenmiştir. Depresyon ise daha sık olarak gençlerde ve bekarlarda saptanmıştır. Rozase bulgularının özellikle anksiyete ile olan ilişkisinden bahsedilmiştir. Hastalar günlük yaşamlarında hastalıklarını alevlendirecek faktörlerden kaçınarak adaptif davranışlar edindiklerini belirtmişlerdir. Flaşing, yanma, batma, eritem gibi semptom ve bulgular anksiyete ve depresyon ile pozitif yönde ilişkilidir. Anksiyete ve depresyon şiddeti VAS skorları ile bağlantılı olarak artmıştır.

Çalışmada yaşam kalitesinde orta-şiddetli etkilene belirlenmiştir (hastaların %73,9'unda Dermatoloji Yaşam Kalite skoru (DYK) skoru ≥ 6). Hastalık yükü ve anksiyete/depresyon arasında pozitif korelasyon saptanmıştır. Bu çalışmada özellikle anksiyetesi ve depresyonu olan kişilerin hastalık kürü için daha fazla para harcamaya istekli oldukları saptanmıştır¹⁸.

Rozase ve anksiyete-depresyon ilişkisinin araştırıldığı ve 50,000'nin üzerinde hasta içeren bir çalışmada her 1,000 kişi için insidans oranı hesaplanmış ve hastalık şiddetine bağlı olarak riskin arttığı sonucuna varılmıştır¹⁹.

Fasiyal dermatozlu 545 hastanın dahil edildiği bir çalışmada rozase hastalarının %30'unda depresif semptomlar olduğu saptanmıştır. Depresyonun erkeklerde istatistiksel olarak kadınlardan daha fazla olduğu saptanmıştır. Bu hastaların %36,7'sinde anksiyete ve %5,8'inde intihar düşüncelerinin olduğu belirlenmiştir. İntihar düşüncelerinin genç hastalarda daha fazla olduğu görülmüştür²⁰.

Yakın zamanda gerçekleştirilen bir meta-analiz çalışmasında hastaların %19,6'sında depresyon, %15,6'sında anksiyete olduğu belirlenmiştir²¹.

İki yüz bir rozase hastası ve sağlıklı kontrol grubunu kapsayan bir çalışmada hasta grubunda DYK skorlarının kontrollerden daha yüksek olduğu görülmüştür. Yaş ve cinsiyetin DYK skorlarını etkilediği saptanmıştır. Hastalığı daha kısa süreli olanlarda skorların yüksek olduğu belirlenmiştir. Anksiyete ve depresyon skorlarının hasta grubunda daha fazla olduğu görülmüştür. DYK skorlarının depresyon ve anksiyete ile ilişkili olduğu belirlenmiştir. Gençlerde utanma duygusu ve özgüvenin yaşlılardan daha az olduğu görülmüştür²². Hung ve ark.²³ Taiwan'lı rozase hastalarında psikiyatrik hastalık riskini araştırmış, 7,881 rozase hastası psikiyatrik komorbidite açısından 30,000 üzeri kişiden oluşan kontrol grubu ile kıyaslanmıştır. Hasta grubunda psikiyatrik hastalığın %39 oranında görüldüğü saptanmıştır. Depresyon, anksiyete, fobik bozukluklar ve obsesif kompulsif bozukluk kontrollerle kıyaslandığında hasta grubunda daha fazla oranda görülmüştür. Hastalarda 2,76 kat artmış bir psikiyatrik hastalık riskinden bahsedilmektedir. Bu çalışmada daha genç hastalarda daha düşük risk olduğu söylenmiştir²³.

Türkiye'de 194 hasta ile yapılan kontrollü bir çalışmada anksiyete ve depresyon hasta grubunda daha fazla oranda saptanmıştır. Kadınlarda, düşük eğitim seviyesi olanlarda, fimatöz tipte ve tedavisiz hastalarda anksiyete riskinin artmış olduğu görülmüştür. Hastalık şiddetinin diğer çalışmalardan farklı olarak anksiyeteyi etkilemediği belirlenmiştir. Yazarlar psikosomatik stratejinin bir parçası olarak psikolojik desteğin sağlanması gerektiğini vurgulamışlardır²⁴.

Uyku bozuklukları

Davranışsal faktörlerin deri hastalıklarının alevlenmesinde beyin-deri aksı aracılığıyla temel rol oynadığı rapor edilmiştir. Derideki immün disfonksiyon aksdaki kutanöz stres cevap yollarının neden olduğu önemli mekanizmalardan biridir. İmmün cevap çoğu nörolojik hastalıkta önemli bir rol oynayabilir. Kötü uyku kalitesi veya uykudan yoksunluk sinir sistemi ve immün sistem üzerinde önemli etkisi olan davranışsal hastalıklardan biridir. Kötü uyku kalitesi bölgesel immün fonksiyonu düzenleme aracılığıyla deri hastalıklarını kötüleştirir²⁵. Rozase'de uyku kalitesinin araştırıldığı bir çalışmada 608 hasta kontrol grubuyla kıyaslanmış; hasta grubunda kötü uyku kalitesinin (%52,3) kontrol grubundan (%24) istatistiksel olarak daha fazla oranda olduğu görülmüştür. Bu durumun hastalık şiddeti ile ilişkili olduğu belirtilmiştir. Hastalarda yanma, kaşıntı, iğnelenme gibi semptomlar uykuyu bozabilir. Ayrıca görünümünden dolayı öz güven eksikliği, anksiyete, depresyon ve mental stres uyku kalitesinde bozulmalara neden olabilir. Kötü uyku hastada gerginlik ve strese yol açarak semptom ve bulguların artışına neden olur ve bir kısır döngü başlar. Bu nedenle hastalarda uyku düzeni ve kalitesi de sorgulanmalı ve gerekli önlemler alınmalıdır²⁶.

Tedavi ve öneriler

Rozase tedavisinde çok sayıdaki yeni medikal tedavi seçeneklerine psikososyal destek ve tedavileri de dahil etmek gerekir (Tablo 1). Bu tedaviler özellikle hastalarda anksiyete ve depresyonu da önlemesi açısından önemlidir. Sosyal anksiyetenin önlenmesi için yüz eriteminin vasküler

Tablo 1. Rozase hastalarına psikolojik tedavi önerileri

Kognitif davranışsal terapiler
Hipnoz
Relaksasyon tedavisi
Sosyal destek gruplarına dahil edilmeleri
Psikofarmakoterapi

lazer, topikal vazokonstriktör ajanlarla tedavisi önem arz etmektedir. Diğer taraftan stresi ve stres kaynaklı olumsuz azaltmak için kognitif-davranışsal terapi, relaksasyon tedavisi, hipnoz gibi psikolojik tedavilerin faydası olabılır^{27,28}.

Damgalanma duygusu önemli bir faktör olduğundan tedavide göz önüne alınmalıdır. Psikolojik stres hastalığı olumsuz etkilemektedir. Deri bakımı ve medikal tedavi ile birlikte psikolojik desteğin daha başarılı tedavi sonuçları sağlayabileceğini bilmek gerekir. Genç hastalarda, şiddetli semptomu olanlarda, yüksek hastalık yükü ve anksiyete-depresyon olasılığı daha fazla olanlarda psikolojik destek sağlama konusunda hekimler istekli olmalıdır.

Hasta eğitimi genel olarak kronik nükseden deri hastalıklarında yaşam kalitesini düzeltir. Rozase hastalarına tedaviye bağlılığı artırmak ve gerçekçi tedavi hedefleri koymak amacıyla eğitim materyalleri sağlanabilir. Hastalar ayrıca hekimleri ile paylaşmadıkları bazı konuları internetteki sosyal gruplar ve forumlarda paylaşarak kronik bir hastalıkla başa çıkma yetilerini artırabilirler^{29,30}.

Sonuç

Rozasenin önemli ölçüdeki psikososyal yükü günlük pratikte tanınmalı ve gerekli müdahaleler tedavi seçeneklerine dahil edilmelidir. Medikal tedavilere rağmen arada nükslerin olabileceği akılda tutularak hastaların bu konudaki endişe ve kaygılarının giderilmesi ile hasta yönetimi en iyi düzeye çıkarılmalıdır.

Kaynaklar

1. Koblenzer CS. The emotional impact of chronic and disabling skin disease: a psychoanalytic perspective. *Dermatol Clin.* 2005;23:619-27.
2. Gupta MA, Gupta AK, Watteel GN. Perceived deprivation of social touch in psoriasis is associated with greater psychologic morbidity: an index of the stigma experience in dermatologic disorders. *Cutis.* 1998;61:339-42.
3. Ginsburg IH, Link BG. Feelings of stigmatization in patients with psoriasis. *J Am Acad Dermatol.* 1989;20:53-63.
4. Chaturvedi SK, Singh G, Gupta N. Stigma experience in skin disorders: an Indian perspective. *Dermatol Clin.* 2005;23:635-42.
5. Little AC, Jones BC, DeBruine LM. Facial attractiveness: evolutionary based research. *Philos Trans R Soc Lond B Biol Sci.* 2011;366:1638-59.
6. Jones B, Little AC, Penton-Voak IS, Tiddeman BP, Burt DM, Perret DI. Facial symmetry and judgements of apparent health: support for a "good genes" explanation of the attractiveness-symmetry relationship. *Evol Hum Behav.* 2001;22:417-29.
7. Zebrowitz LA, Montepare JM. Social psychological face perception: why appearance matters. *Soc Personal Psychol Compass.* 2008;2:1497.
8. Drummond PD, Quah SH. The effect of expressing anger on cardiovascular reactivity and facial blood flow in Chinese and Caucasians. *Psychophysiology.* 2001;38:190-6.
9. Halioua B, Cribier B, Frey M, Tan J. Feelings of stigmatization in patients with rosacea. *J Eur Acad Dermatol Venereol.* 2017;31:163-8.
10. Huynh TT. Burden of disease: the psychosocial impact of rosacea on a patient's Quality of Life. *Am Health Drug Benefits.* 2013;6:348-54.
11. EuroQol Group. EuroQol—a new facility for the measurement of health-related quality of life. *Health Policy.* 1990;16:199-208.
12. Dirschka T, Micali G, Papadopoulos L, Tan J, Layton A, Moore S. Perceptions on the psychological impact of facial erythema associated with rosacea: results of international survey. *Dermatol Ther (Heidelb).* 2015;5:117-27.
13. Wolf JE Jr, Del Rosso JQ. The CLEAR trial: results of a large community-based study of metronidazole gel in rosacea. *Cutis.* 2007;79:73-80.
14. National Rosacea Society. Coping with Rosacea. Tips on Lifestyle Management for Rosacea Sufferers: National Rosacea Society. Available at: <https://www.rosacea.org/patients/materials/coping-with-rosacea-brochure>
15. Gerber PA, Bühren BA, Steinhoff M, Homey B. Rosacea: the cytokine and chemokine network. *J Investig Dermatol Symp Proc.* 2011;15:40-7.
16. Pelle MT, Crawford GH, James WD. Rosacea: II. Therapy. *J Am Acad Dermatol.* 2004;51:499-512; quiz 513-4.
17. Culp B, Scheinfeld N. Rosacea: a review. *P T.* 2009;34:38-45.

18. Chen M, Deng Z, Huang Y, Li J. Prevalence and risk factors of anxiety and depression in rosacea patients: a cross-sectional study in China. *Front Psychiatry*. 2021;12:659171.
19. Egeberg A, Hansen PR, Gislason GH, Thyssen JP. Patients with rosacea have increased risk of depression and anxiety disorders: a danish nationwide cohort study. *Dermatology*. 2016;232:208-13.
20. Lukaviciute L, Ganceviciene R, Navickas P, Navickas A, Grigaitiene J, Zouboulis CC. Anxiety, depression, and suicidal ideation amongst patients with facial dermatoses (acne, rosacea, perioral dermatitis, and folliculitis) in lithuania. *Dermatology*. 2020;236:314-22.
21. Dai R, Lin B, Zhang X, Lou Y, Xu S. Depression and anxiety in rosacea patients: a systematic review and meta-analysis. *Dermatol Ther (Heidelb)*. 2021;11:2089-105.
22. Wu Y, Fu C, Zhang W, Li C, Zhang J. The dermatology life quality index (DLQI) and the hospital anxiety and depression (HADS) in Chinese rosacea patients. *Psychol Health Med*. 2018;23:369-74.
23. Hung CT, Chiang CP, Chung CH, Tsao CH, Chien WC, Wang WM. Risk of psychiatric disorders in rosacea: a nationwide, population-based, cohort study in Taiwan. *J Dermatol*. 2019;46:110-6.
24. Incel Uysal P, Akdogan N, Hayran Y, Oktem A, Yalcin B. Rosacea associated with increased risk of generalized anxiety disorder: a case-control study of prevalence and risk of anxiety in patients with rosacea. *An Bras Dermatol*. 2019;94:704-9.
25. Sá-Nunes A, Bizzarro B, Egydio F, et al.: The dual effect of paradoxical sleep deprivation on murine immune functions. *J Neuroimmunol*. 2016;290:9-14.
26. Wang Z, Xie H, Gong Y, Ouyang Y, Deng F, Tang Y, Li J. Relationship between rosacea and sleep. *J Dermatol*. 2020;47:592-600.
27. Garnis-Jones S: Psychological aspects of rosacea. *J Cutan Med Surg*. 1998;2:54-16-9.
28. Drake L: Stress management can play key role in rosacea control. Newsletter of the National Rosacea Society. Available at: <https://www.rosacea.org/rr/2017/winter/stress-management-can-play-key-role-in-rosacea-control>. Accessed November 24, 2017
29. Cardwell LA, Nyckowski T, Uwakwe LN, Feldman SR: Coping mechanisms and resources for patients suffering from rosacea. *Dermatol Clin*. 2018;36:171-4.
30. Rosacea Support Group. Available at: <https://www.facebook.com/rosaceasupportgroup/>. Accessed September 6, 2017.

16. Rozasede diyet

Diet in rosacea

Serap Utaş

Acıbadem Sağlık Grubu, Fulya ve Ataşehir Hastaneleri, Deri ve Zührevi Hastalıklar Bölümü, İstanbul, Türkiye

Giriş

Rozase, genellikle kadınlarda ve açık deri tiplerinde görülen kronik, enflamatuvar bir deri hastalığıdır^{1,2}. Hastalığın patogenezi tam olarak anlaşılamamıştır, ama çeşitli gıdaların rozaseyi alevlendirdiği uzun zamandır bilinmektedir. Bu konu hakkında yeterli sayıda araştırma olmamasına rağmen, diyet tetikleyicileri hastalar tarafından sıklıkla dile getirilmektedir. Rozasede diyetin rolü daha çok tetikleyici olarak kabul edilmektedir. Hastalığı tetiklediği bildirilen gıdaların başında alkol, acı ve baharatlı yiyecekler, domates, narenciye, çikolata, vanilya, tarçın, marine edilmiş etler, çok sıcak içecekler ve histaminden zengin gıdalar gelmektedir¹⁻⁴.

Amerika Ulusal Rozase Derneği'nin rozaseli hastalarla yaptığı anketler, rozase ve diyet konusunda önemli bilgiler sağlamıştır. Bin altmış altı rozase hastası ile yapılan bir ankette, katılımcılar alkol (%52), baharatlı gıdalar (%45), bazı meyveler (%13), marine edilmiş etler (%10), bazı sebzeler (%9) ve süt ürünlerinin (%8) hastalığı tetiklediğini bildirmişlerdir. Katılımcılar diyetle yaptıkları değişikliklerle semptomlarında düzelme olduğunu belirtmişlerdir⁵. Aynı derneğin 400'den fazla rozase hastasıyla yaptığı bir diğer ankette, hastaların %78'i hastalık alevlenmelerini önlemek için diyetlerini değiştirmek zorunda kaldıklarını belirtmişlerdir. Bu grupta belirli yiyecek ve içecekleri diyetlerinden çıkardıklarını söyleyen hastaların %95'i bunun alevlenmeleri azaltmaya yardımcı olduğunu ifade etmişlerdir⁶. Burada özellikle, sıcak içecekler; sıcak kahve (%33) ve sıcak çay (%30), alkollü içecekler; şarap (%52), damıtılmış içkiler (%42) ve bira (%30) tetikleyiciler olarak bildirilmiştir. Hastaların %75'i baharatları, %54'ü acılı sosları, %47'si acı biberi, %37'si kırmızı biberi, %30'u domatesi, %23'ü çikolatayı %22'si narenciye dahil olmak üzere sinmaldehit içeren yiyecekleri, %23'ü marine edilmiş etleri, %11'i de peynir ve diğer süt ürünlerini alevlenmelerin sorumlusu olarak bildirmişlerdir⁶. Rozase ve diyet faktörleri arasındaki ilişkinin araştırıldığı 1.347 hasta ve 1.290 kontrolden oluşan çok merkezli, geriye dönük, olgu kontrol çalışmasında; fazla yağlı yiyecekler ve aşırı çay tüketimi ile rozase arasında anlamlı bir ilişki olduğu, buna karşın süt ürünlerinin fazlaca tüketilmesi ile rozase arasında anlamlı olarak ters ilişki olduğu bulunmuştur. Çin'de yapılan bu çalışmada; Çin'de ılık ya da soğuk çay içiminin daha yaygın olması nedeniyle, çayın risklerinin sıcaktan ziyade çayın kendi özelliklerinden kaynaklandığı ileri sürülmüştür. Çalışmada fazla yağlı gıda alımının eritematelenjiyektazik rozase ve fimatöz rozase ile ilişkili olduğu, aşırı çay alımının ise sadece eritematelenjiyektazik rozase ile ilişkili olduğu görülmüştür. Ayrıca süt ürünlerinin fazla alımı ile eritematelenjiyektazik ve papülopüstüler rozase arasında negatif bir ilişki gösterilmiştir Bu çalışmanın

sonuçları yağlı gıdaların rozaseyi tetikleyebileceğine ve süt ürünlerinin hastalıktan koruyucu olabileceğine dair kanıtlar sunmaktadır⁷.

Rozaseli hastalarda, hastalığı alevlendirdiği belirtilen tetikleyiciler; ısıyla ilgili, alkolle ilgili, kapsaisinle ilgili ve sinmaldehit ile ilgili olanlar şeklinde dört gruba ayrılabilir (Tablo 1). Kapsaisin çeşitli baharat ve biberlerde bulunan bir maddedir. Sinmaldehit, domates, narenciye, tarçın ve çikolata gibi gıdalarda bulunur^{1,8}. Bildirilen bu tetikleyicilerin altında yatan patofizyolojik mekanizma tam olarak bilinmemekle beraber geçici reseptör potansiyel/*transient receptor potential* (TRP) kanalları rol oynayabilir. TRP iyon kanalları deri bariyerinin düzenlenmesi, deri hücrelerinin proliferasyonu ve farklılaşmasında, deri immünolojisinde önemli rol oynarlar. Çeşitli uyaranlar TRP kanallarını aktive ederek flaşing ve yanma semptomlarına yol açan nörojenik vazodilatasyon yoluyla deri kan akımının artmasına neden olabilir. Duyu sinirleri ve keratinositlerde bulunan geçici reseptör potansiyel vanilloid (TRPV1) reseptörleri, baharatlı gıdalar, sıcak içecekler, vanilya, tarçın, kafein ve alkol ile aktifleşirler. Kanallar aktive olduklarında substans P ve kalsitonin geni ile ilişkili peptid/caltininin gene related peptid (CGRP) salarlar. Bu enflamasyona, vazodilatasyona, flaşing ve ödeme neden olur. Substance P ve CGRP, rozaseli hastalarda, özellikle eritematelenjektazik ve hassas cildi olanlarda yüksek bulunmuştur^{1,2}.

Isı/sıcaklık

Sıcak içecekler ve yiyecekler rozaseli hastalarda iyi bilinen tetikleyicilerdendir. Uzun süreli ve tekrarlayan sıcak maruziyeti doğrudan vazodilatasyonu başlatarak rozasenin başlamasına veya alevlenmesine neden olur. Isı vazodilatasyon yanı sıra TRPV1 katyon kanallarını uyararak hassas deriye, flaşing ve yanma hissine neden olabilir. Bu nedenle hastaların içecekleri çok sıcak tüketmemeleri önerilmektedir^{2,3}.

Kafein

Kafein alımı ve rozase arasındaki ilişki tam anlaşılammıştır. Kafeinin vazodilatasyonu azalttığı ve potansiyel olarak rosaze riskini azaltabilecek immünsüpresan etkileri olduğu bilinmektedir. Bununla birlikte, sıcak kahveden gelen ısı rozase alevlenmeleri için bir tetikleyici olabilir^{2,3}.

Li ve ark.⁹, 4.945 kadın rozase hastasında kafein alımını değerlendirdikleri çalışmalarında; rozase riski ile kafeinli kahve tüketimi arasında anlamlı bir ters ilişki bulmuşlardır. Daha yüksek kafein alımı düşük rozase riski ile ilişkili görünürken aynı ilişki kafeinsiz kahve ve kafein içeren diğer içecekler ile gözlenmemiştir.

Rozaseli hastalarda kafein kısıtlaması önerilmesi konusunda yeterli kanıt yoktur.

Alkol

Alkol tüketimi doza bağlı olarak artmış rozase riski ile ilişkilidir. Alkol periferik vazodilasyona yol açar, enflamasyon ve oksidatif hasarı artırır, immün sistemi modüle eder ve barsak mikrobiyomunda değişikliklere neden olur. Asetaldehid ve asetik asit gibi alkol yıkım ürünleri histamin salınımına yol açarak rozasedeki flaşing ve ödemin tetiklenmesine, şiddetlenmesine neden olur³. Alkolle bağlı kızarıklığın bir diğer nedeni de enkefalinin opiatlara benzer etkisi ile ilişkilidir. Şarap (özellikle kırmızı) ve damıtılmış

Tablo 1. Rozaseli hastalarda, hastalığı alevlendirdiği belirtilen tetikleyiciler	
Isı ile ilişkili	Sıcak çay ve kahve
Alkol	Şarap, damıtılmış içkiler ve bira
Kapsaisin içeren besinler	Çeşitli baharat ve biberler
Sinmaldehit içeren besinler	Domates, havuç, ıspanak, marul, kereviz, salatalık, narenciye, elma, tarçın, çikolata

içkiler en sık bildirilen rozase tetikçileridir². Alkol tüketimine devam edilmesi hastalığı artırabilir ve tedavi direncinin gelişmesini hızlandırabilir.

Flaşingin iyi bilinen bir tetikleyicisi olmasına rağmen, alkol alımı ile rozase gelişimi ve şiddeti arasındaki ilişki tartışmalı ve sorgulanır olmaya devam etmektedir^{2,3}. Alkol tüketimi ve rozase arasındaki ilişkiyi araştıran yeni bir sistematik derleme ve metaanalizde alkol tüketiminin rozase için bir risk faktörü olmadığı, buna karşın fimatöz rozase gelişimi için bir risk faktörü olduğu gösterilmiştir¹⁰.

Alkol ve rozase arasındaki ilişkiyi aydınlatacak, hastaların cinsiyeti, alkol alım düzeyleri ve tüketilen alkollü içecek türlerini de araştıran daha fazla kontrollü çalışmaya ihtiyaç vardır.

Kapsaisin

Kapsaisin birçok acı biber çeşidinde bulunan ve bu bitkilerdeki baharatlı tattan sorumlu organik bir bileşiktir. Acı olmayan biberler de bir miktar kapsaisin içerir. Kapsaisin keratinosit ve dermal sinir uçlarındaki TRPV1 reseptörlerine bağlanarak rozase belirtilerinin artışına neden olur. TRPV1 kanallarının aktivasyonu nöron uçlarından substans P ve CGRP salınımını başlatır. Bu maddeler deri kan damarlarını genişletir ve metabolik aktivite artışına yol açarak ısı oluşumuna neden olur^{2,3,11}.

Yuan ve ark.⁷ çalışmasında; baharatlı gıdalarla rozase arasında nedensel bir bağlantı gözlenmemiştir. Bu gıdaların neden olmaktan ziyade flaşing, yanma ve batma gibi semptomları şiddetlendirebileceği ileri sürülmüştür. Çalışmada baharatlı yiyecekler ile rozase alt tipleri arasında da bir ilişki gösterilememiştir. Bu konuda daha kapsamlı araştırmalara ihtiyaç vardır².

Sinnamaldehyd

Sinnamaldehyd aromatik tarçın bitkilerinden köken alan bir bileşiktir. Domates, havuç, ıspanak, marul, kereviz, salatalık gibi birçok bitkide, çikolatada, portakal, elma ve narenciye gibi meyvelerde ve gıda takviyelerinde bulunur. Hazır market ürünleri içerisinde tahıllar, puding, elma sosları, meyve suları, kurabiyeler ve ekmekler gibi birçok ürün sinnamaldehyd içerir. Sinnamaldehyd termosensitif reseptörlerin, TRPA1'in güçlü bir aktivatörüdür ve bu rozase belirtilerinin artışından sorumlu tutulan ana yolaktır. Tarçın içeren gıdaların rozaseyi artırması olasıdır ve hastaların bu tür gıdalardan sakınması önerilir^{2,3}.

Formaldehid

Formaldehid elma, papaya, armut, portakal, erik, üzüm, muz gibi meyvelerde; ıspanak, karnabahar, soğan, şitake mantarı gibi sebzelerde; balık, et ve kümes hayvanları etlerinde, bazı deniz ürünlerinde, kahve, süt, şeker ve kahvede doğal olarak az miktarlarda bulunur. Formaldehyd ayrıca gıdaların hazırlama aşamasında ve raf ömrünü uzatmak için koruyucu olarak da kullanılmaktadır. Formaldehyd suda çözüldüğü için gıdanın yıkanması ve uygun şekilde pişirilmesi gıdalardan uzaklaştırılması için yeterlidir. Fazla miktarlarda toksik olabilece de gıdalarda bulunan miktar genellikle güvenli seviyeler içindedir. TRPA1 reseptörleri yoluyla substans P, histamin ve katelisin artışına neden olarak rozasedeki enflamasyon ve kaşıntıdan sorumlu olduğu ileri sürülmektedir. Ayrıca duyuusal nöronlardaki nosiseptörleri tahriş ederek batma hissine neden olur^{2,3,11,12}. Formaldehydin rozasedeki rolü ve diyetten çıkarılması konusunda daha fazla kanıt gereksinim vardır.

Histamin

Histamin derideki damarların genişlemesine neden olur. Rozaseli hastaların derisinde histamin reseptörlerinden H2R ve H3R upregüledir ve derideki duyarlılığa, ödem ve yüzdeki flaşinge katkıda bulunurlar. Histamin içeriği yüksek belirli yiyecekler rozasede tetikleyici görevi görebilir. Histamin zengin gıdalar; avokado, ananas,

papaya, muz gibi meyveler; kurutulmuş kayısı, hurma, üzüm, incir gibi atıştırmalıklar, domates, patlıcan, ıspanak gibi sebzeler, kabuklu kuruyemişler, çikolata, inek sütü, eski peynirler, fermente gıdalar, işlenmiş etler, tütsülenmiş balıklardır^{2,3}. Hastaların bu gıdalardan kaçınması yararlı olabilir ama rozasede histamin intoleransının rolü halen tartışılmalı olup daha fazla araştırılması gereklidir.

Niasin

Nikotinik asit veya B3 vitamini olarak da bilinen niasin rozasedeki flaşingin iyi bilinen tetikleyicilerinden biridir. Keratinosit ve dermal duyuşal sinir uçlarından TRPV1 kanallarının aktivasyonu ile deride vazodilatasyona neden olur. Niasin ayrıca Langerhans hücrelerindeki niasin reseptör G protein bağılı reseptör 109A ile eritemi ve yanma hissini artırır. Karaciğer, tavuk göğsü, ton ve somon balıkları, kabuklu deniz ürünleri, hindi, ançüz, domuz, dana eti, fıstık, esmer pirinç, mantar, maya, avokado, ıspanak patates niasinden zengin gıdalardır. Çok kesin kanıtlar olmasa da hastalar niasinden fakir bir diyetle beslenirlerse yarar görebilirler^{2,3,11}.

Sonuç

Yakın zamanda yapılan araştırmalar, rozase tedavisinde diyetin rolünü ortaya çıkartsa da bu tetikleyici gıdalarla beslenen birçok sağlıklı kişide rozase semptomları gelişmez. Beslenmenin hastalıklarla ilişkisi ve gıdaların tedavideki yeri hakkında daha fazla sayıda ve hasta sayısının fazla olduğu, benzer nitelikteki hastaları içeren daha geniş çalışmalara ihtiyaç vardır. Rozase hastalarının kendi belirtilerini artırdıklarını bildikleri tetikleyicilerden kaçınmaları gereklidir. Dermatologların hastalara diyet konusunda danışmanlık yaparken, bir hastayı etkileyen tetikleyicilerin diğerini etkilemeyebileceğini vurgulamaları önemlidir.

Kaynaklar

1. Weiss E, Katta R: Diet and rosacea: the role of dietary change in the management of rosacea. *Dermatol Pract Concept*. 2017;7:31-7.
2. Searle T, Ali FR, Carolides S, Al-Niaimi F: Rosacea and diet: what is new in 2021? *J Clin Aesthet Dermatol*. 2021;14:49-54.
3. Alia E, Feng H: Rosacea pathogenesis, common triggers, and dietary role: the cause, the trigger, and the positive effects of different foods. *Clin Dermatol*. 2022; 40:122-7.
4. Drake L, ed; National Rosacea Society. Survey: Avoiding dietary triggers may reduce rosacea flare-ups. *Rosacea Review*. Spring 2018. <https://www.rosacea.org/rosacea-review/2018/spring/survey-avoiding-dietary-triggers-may-reduce-rosacea-flare-ups>
5. Drake L, ed; National Rosacea Society. New survey pinpoints leading factors that trigger symptoms. *Rosacea Review*. Summer 2002. <http://www.rosacea.org/rosacea-review/2002/summer/new-survey-pinpoints-leading-factors-that-trigger-symptoms>
6. Drake L, ed; National Rosacea Society. Hot Sauce, Wine And Tomatoes Cause Flare-Ups, Survey Finds. *Rosacea Review*. Fall 2005. <https://www.rosacea.org/rosacea-review/2005/fall/hot-sauce-wine-and-tomatoes-cause-flare-ups-survey-finds>
7. Yuan X, Huang X, Wang B, et al.: Relationship between rosacea and dietary factors: a multicenter retrospective case-control survey. *J Dermatol*. 2019;46:219-25.
8. Katta R, Kramer MJ: Skin and diet: an update on the role of dietary change as a treatment strategy for skin disease. *Skin Therapy Lett*. 2018;23:1-5.
9. Li S, Chen ML, Drucker AM, et al.: Association of caffeine intake and caffeinated coffee consumption with risk of incident rosacea in women. *JAMA Dermatol*. 2018;154:1394-400.
10. Liu L, Xue Y, Chen Y, et al.: Alcohol consumption and the risk of rosacea: a systematic review and meta-analysis. *J Cosmet Dermatol*. 2022;21:2954-61.
11. Drake L, ed; National Rosacea Society. Different foods trigger rosacea flare-ups in different ways. *Rosacea reviews*. Summer 2021. <https://www.rosacea.org/rosacea-review/2021/summer/different-foods-trigger-rosacea-flare-ups-in-different-ways>
12. Choi JE, Di Nardo A: Skin neurogenic inflammation. *Semin Immunopathol* 2018;40:249-59.

17. Rozasede kullanılan topikal tedaviler

Topical treatments in rosacea

Hatice Şanlı, Merve Alizada*

Ankara Üniversitesi Tıp Fakültesi, Deri ve Zührevi Hastalıklar Anabilim Dalı, Ankara, Türkiye

*Mamak Devlet Hastanesi, Deri ve Zührevi Hastalıklar Kliniği, Ankara, Türkiye

Giriş

Rozase yüz bölgesini etkileyen, ataklar ve remisyonlarla seyreden, kronik, enflamatuvar bir deri hastalığıdır. Sıklıkla 30-40 yaş aralığındaki kadın hastaları etkiler¹⁻³. Yüzde flaşing atakları, zamanla kalıcı hale gelen eritem, enflamatuvar papülopüstüler lezyonlar, fimatöz değişiklikler ile hastaların %20'sinde oküler rozase (OR) bulgular ile seyreder. Rozase, klasik olarak eritema-telenjektazik tip (ETR), papülopüstüler tip (PPR), rinofimatöz tip ve OR olmak üzere 4 klinik alt tipe ayrılmıştır¹. Ancak günümüzde rozaseyi bu klasik 4 alt tipe ayırmak yerine, hastayı baskın klinik bulguları ve eşlik eden yanma, batma, kaşıntı gibi tüm fenotipik özellikleriyle birlikte tanımlamak önerilmektedir^{4,5}. Hastalık şiddetini belirlemede ise Wilkin ve ark. tarafından geliştirilen *Rozase Klinik Skorlama Ölçeği* kullanılmaktadır.

Rozase patogenezinin temelinde endojen ve ekzojen faktörlerle tetiklenen nörovasküler disregülasyon ve enflamasyon rol oynamaktadır⁶. Derideki serbest sinir uçlarında yer alan geçici reseptör potansiyeli (TRP) reseptörleri stres, sıcaklık değişimleri, baharatlı yiyecekler ve UV ışınlarıyla aktive olur, sinir uçlarından dokuya kalsitonin gen ilişkili peptit, substant P gibi mediyatörler salınır ve bunun sonucunda gelişen nörojenik enflamasyon deride flaşing, eritem ve enflamasyon ile yanma, batma, kaşıntı gibi subjektif semptomlara neden olur⁷. Mast hücrelerinin de aracılık ettiği, oksidatif stres, doğal immünite ve matriks metalloproteazların (MMP) da katkı sağladığı enflamatuvar süreçler papülopüstüler lezyonlara sebep olur⁷. PPR'de derideki demodeks enfestasyonu da bu enflamatuvar süreçleri tetiklemektedir^{6,7}.

Yüz bölgesini etkileyerek hastaların yaşam kalitesini olumsuz etkileyen rozasenin topikal, sistemik ve prosedürel tedavi seçenekleri olsa da hastalık için henüz küratif bir tedavi yoktur^{8,9}. Tedavi seçiminde hastaya özgü bütüncül yaklaşım önemlidir. Öncelikle baskın rozase alt tipi belirlenmeli, eşlik eden tüm fenotipik özellikler tanımlanmalı ve hastalık şiddeti belirlenmelidir. Topikal, sistemik ve prosedürel tedavi seçeneklerinin uygun kombinasyonu tedavi başarısını artırmaktadır. Bununla birlikte hastaların, rozasede en sık tetikleyici faktörler olan ultraviyole ışınları, emosyonel stres ve ısı artışından kaçınması tedavinin temelini oluşturmaktadır (Tablo 1)^{4,8,10,11}.

Tablo 1. Rozasede tetikleyici faktörler

Ultraviyole ışınları (UVA, UVB)
Isı artışı, soğuk ve rüzgar
Sıcak banyolar, yüzü tahriş eden kozmetikler
Emosyonel stres, egzersiz
Baharatlı ve sıcak yiyecekler, sıcak çay, kahve, çikolata
Alkol
Menstrüasyon
UVA: Ultraviyole A, UVB: Ultraviyole B

Rozase klinik tipleri ve topikal tedavi seçenekleri

Bu bölümde; Schaller ve ark.'nın¹¹ "Rozase Tedavisinde Topikal Tedavilerin Düzenlenmesi", Rozase Konsensus Paneli'nin tedavi önerileri ve İsviçre Rozase Tedavi Kılavuzu önerileri öncelikle dikkate alınarak, rozasede baskın klinik alt tiplere göre topikal tedavi kılavuzu oluşturulmuştur^{4,8,10}.

Eritema-telenjektazik rozasede topikal tedavi seçenekleri

ETR patogenezinde nörovasküler disregülasyon belirgindir. Flaşing atakları ile başlayan hastalığı geçici eritem, zamanla yerini kalıcı eritem ve telenjektazilere bırakır. ETR'de klinik bulgulara göre hazırlanan tedavi algoritması Tablo 2'de özetlenmiştir. Bu algoritma van Zuuren ve ark.'nın¹³ 106 randomize kontrollü çalışmayı içeren derlemesi ile Schaller ve ark.'nın¹¹ rozasede güncel tedavi yaklaşımlarını değerlendirdikleri çalışmalar temel alınarak düzenlenmiştir^{11,13}.

ETR'de tedavi seçimi klinik bulgulara göre yapılmalıdır. Tedavi seçiminde dikkat edilecek temel noktalar özetlenecek olursa; flaşing atakları olan hastalar öncelikle tetikleyici faktörlerden kaçınmalıdır. Bu hastalarda ataklar sırasında brimonidin tartarat (BT) ve oksimetazolin hidroklorid (OH) içeren topikal ajanlar kullanılabilir^{12,14}. Telenjektazilerin belirgin olduğu ETR'de ise ışık bazlı lazer tedavilerden IPL, PDL tedavileri öncelikle tercih edilmelidir¹⁵. Kalıcı eritemin eşlik ettiği, orta ve şiddetli ETR'de topikal %0,33-1, 3mg/g dozda, jel formunda BT ile topikal %1 OH kremi günde 1 kez kullanımı FDA tarafından onaylanmıştır^{12,16-18}. Bununla birlikte bu hastalarda IPL, PDL ile sistemik beta blokörler (karvedilol) de tedavi seçeneği olabilir^{15,19}.

Tablo 2. ETR'de tedavi seçenekleri^{11,13}

	Flaşing	Kalıcı eritem	Telenjektazi
FDA onaylı tedavi ajanları		Topikal alfa adrenerjikler - Brimonidin tartarat %0,33-1 jel, günde 1 kez - Oksimetazolin hidroklorid %1 krem, günde 1 kez	
FDA onayı olmayan tedavi ajanları	Topikal alfa adrenerjikler - Brimonidin tartarat - Oksimetazolin hidroklorid Sistemik beta blokörler - Karvedilol	Sistemik beta blokerler - Karvedilol Işık bazlı lazer tedavileri	Işık bazlı lazer tedavileri

ETR: Eritema-telenjektazik rozase, FDA: Gıda ve İlaç İdaresi

Eritema-telenjektazik rozase tedavisinde kullanılan topikal ajanlar

Brimonidin tartarat %0,33-0,5 jel: Brimonidin yüksek afiniteli, selektif α_2 -adrenerjik reseptör agonisti olup, özellikle rozaseye bağlı fasiyal eritemin semptomatik tedavisinde kullanılan, FDA onaylı ilk topikal ajandır²⁰. Oksimetazolin gibi diğer topikal vazokonstriktörlere kıyasla α_1 -adrenerjik reseptörlere 1000 kat daha seçici olması, daha spesifik bir etki profili sergilemesini sağlamaktadır^{20,21}. Klinik olarak, günde bir kez uygulanması önerilen brimonidin jelin yüzdeki eritemi belirgin şekilde azalttığı ve tedavi sürecinde bazal eritem seviyesinin düşmesini sağlayarak uzun vadede de fasiyal eritem üzerinde etkili olduğu gösterilmiştir^{20,21}.

Brimonidin, α_2 -adrenerjik reseptör aktivasyonu yoluyla, derideki yüzeysel damarlarda vazokonstriktif etki gösterir^{20,21}. Yapılan histolojik ve biyokimyasal analizler, brimonidin transendotelial hücre göçünü inhibe ederek enflamatuvar hücre birikimini azalttığını, mast hücrelerinin sayısını ve aktivitesini düşürdüğünü göstermektedir^{20,21}. Bu etki, eritemde azalmaya ek olarak rozasedeki enflamatuvar yanıtı modüle edebileceğini de düşündürmektedir^{22,23}. EGFR ve VEGF ekspresyonunu azaltarak epidermal hiperplaziye

baskıladığı ve ultraviyole ışınlarına bağlı eritemi azalttığı da gösterilmiştir^{22,23}. UVR sonrası deri tümörlerini baskılayıcı etkisi hayvan modellerinde gözlemlenmiş olmasına rağmen, bu etkinin insanlarda klinik anlamda değerlendirilmesine yönelik ek çalışmalara ihtiyaç duyulmaktadır^{22,23}.

Klinik çalışmalarda, brimonidin jelin ilk uygulamadan itibaren 3-6 saat içinde belirgin bir etki gösterdiği, günlük kullanım ile 12. aya kadar etkinliğini koruduğu ve taşıfaksi gelişmediği bildirilmiştir²³. Bununla birlikte, ilacın yan etki profili dikkatle değerlendirilmelidir. Paradoksal eritem, uygulamadan yaklaşık 3-6 saat sonra ortaya çıkabilen ve başlangıçtaki kızarıklıktan daha şiddetli olabilen bir reaksiyon olup, hastaların yaklaşık %10-15'inde gözlemlenmiştir²³. Bu durum, brimonidin aşırı reseptör doygunluğuna neden olarak α -adrenerjik reseptör alt tipleri arasında "spillover" etkisi oluşturmasıyla ilişkilendirilmiştir²³. Rebound eritem, ilacın etkisi azaldığında kızarıklığın başlangıç seviyesine veya daha yüksek bir düzeye geri dönmesi ile karakterizedir²³. Ayrıca, kontakt dermatit, deride yanma ve nadiren sistemik emilime bağlı santral sinir sistemi depresyonu gibi yan etkiler de bildirilmiştir²³.

Brimonidin jelin rozasede optimal kullanımı için hasta eğitimi büyük önem taşımaktadır. İlk uygulamanın, hastanın reaksiyonlarını gözlemleyebileceği bir günde yapılması, öncesinde deri bariyerini destekleyen nemlendiricilerin uygulanması ve tedavi süresince rozaseyi tetikleyen faktörlerden kaçınılması önerilmektedir²³. Paradoksal eritem gelişen hastalarda uygulama sıklığı azaltılmalı, hastalar antienflamatuvar topikal ajanlarla desteklenmeli veya alternatif tedavilere geçilmelidir²³. Sonuç olarak, günde bir kez kullanılan brimonidin jel %0,33, rozaseye bağlı fasiyal eritemin yönetiminde etkili bir seçenek olup dikkatli hasta seçimi ve yan etki yönetimi ile güvenli ve uzun vadeli kullanım potansiyeline sahiptir²³.

Oksimetazolin hidroklorid: Nazal dekonjestan olup alfa adrenerjik reseptör agonistidir ve topikal %1 OH kremin günde 1 kez kullanımı orta ve şiddetli eritemi olan rozase hastalarında, 2017'de FDA tarafından onaylanmıştır^{16,17}. Yan etkileri dermatit, enflamatuvar rozase lezyonlarında kötüleşme, kaşıntı ve eritemdir. Orta ve şiddetli eritemi olan 440 rozase hastasını kapsayan 52 haftalık bir çalışmada uzun vadede etkili ve güvenli bulunmuştur¹⁷. Koroner arter hastalıklarında, depresyon, Raynaud fenomeni, ortostatik hipotansiyon, tromboanjitis obliterans, skleroderma, Sjögren sendromu ve ciddi kardiyovasküler hastalığı olanlarda dikkatli kullanılması gerekir.

Botulinum toksini: Bir nörotoksin olup deride kolinerjik sempatik aktiviteyi bloke ederek vazodilatasyonu azaltır ve rozase eritemini azaltır. Bununla birlikte nörojenik enflamasyon üzerine nöromodülatör etki ederek de vazodilatasyon ve enflamasyonu baskıladığı düşünülmektedir^{20,21}. Literatürde fasiyal eritemin botulinum toksin tip-A (BTX-A) ile tedavi edilmesine ilişkin çalışma sayısı azdır. Çalışmaların tümünde etkilenen bölgeye 1 cm-1 cm² aralığında toplamda 15-45 U olacak şekilde 2-10 IU/0,1 mL dozda intradermal ve intrakutanöz uygulama yapılmıştır. BTX, intradermal enjeksiyon yoluyla, farklı tedavi aralıklarıyla, 1-3 kez uygulanmış ve olumlu sonuç alınmıştır^{20,21}. Ancak bu alanda henüz randomize kontrollü bir çalışma bulunmamaktadır.

Topikal metronidazol ve azelaik asit: Antibakteriyel ve anti-enflamatuvar etkilere sahip bu ajanların PPR hastalarında eritemi azalttığı gösterilmiştir, ancak bu topikal ajanların ETR hastalarında eritem üzerine etkisini değerlendiren bir çalışma henüz yoktur²². Bu veriler ışığında kılavuzlarda kanıt düzeyi belirtilmeksizin topikal %0,75-1 krem veya jel formda metronidazol (MTZ) ile %15 AZA içeren jellerin ETR'de eritem tedavisinde önerilebileceği belirtilmiştir⁹.

Takrolimus ve pimekrolimus: Kalsinörin inhibitörleri olup, IL2 ve T hücre aktivasyonunu baskılayarak anti-enflamatuvar etki gösterir. %0,1 takrolimus krem ile ETR'si olan 10 hastanın 6'sında eritemin azaldığı bildirilmiştir. Tedavi sırasında hastalarda yanma, batma şikayeti bildirilmiş ve etanol tüketimi ile yüzde paradoksal eritem gelişebileceğinin altı çizilmiştir²³. %1 pimekrolimus krem, PPR hastalarında eritemi azaltmakta etkili bulunmuştur, ancak ETR hastalarında yapılmış bir çalışma henüz yoktur²⁴. Kalsinörin inhibitörlerinin rozase benzeri bir dermatiti indükleyebileceği ve demodikozaya sebep olabileceği akılda tutulmalıdır^{25,26}. ETR'de eritemi olan seçilen hastalarda özellikle de eş zamanlı seboreik dermatiti olan hastalarda topikal takrolimus ve pimekrolimus tedavisi denenebilir.

Papülopüstüler rozasede topikal tedavi seçenekleri

PPR patogenezinde oksidatif stres, doğal immünite ve MMP aktivasyonu ile hastaların yaklaşık yarısında görülen demodeks enfestasyonunun sebep olduğu enflamatuvar süreçler rol almaktadır. Yüzde eritem, papülopüstüler ve zaman zaman nodüler lezyonlar ile ödematöz değişikliklerin eşlik ettiği PPR'de hastalık şiddeti ve klinik bulgulara göre tedavi algoritması Tablo 3'te özetlenmiştir. Bu algoritma van Zuuren ve ark.'nın¹³ 106 randomize kontrollü çalışmayı içeren derlemesi ile Schaller ve ark.'nın¹¹ rozasede güncel tedavi yaklaşımlarını değerlendirdikleri çalışmalar temel alınarak düzenlenmiştir.

PPR'de tedavi seçiminde klinik bulgular ve hastalık şiddetli göz önünde bulundurulmalıdır. Tedavi seçiminde genel yaklaşım; hafif şiddette PPR'de topikal tedavilerden topikal MTZ, ivermektin (İVM), AZA, sülfasetamid-sülfür (SS) ile minosiklin veya doksisisiklinin öncelikle tercih edilmesi, şiddetli PPR'de ise sistemik ve topikal tedavilerin kombinasyonlarının önerilmesi olmalıdır^{4,8,10,11,13}.

Tablo 3. PPR'de tedavi seçenekleri^{11,13}

	Hafif-orta şiddette PPR	Şiddetli PPR
FDA onaylı tedavi ajanları	<ul style="list-style-type: none"> - %0,75-1 metronidazol jel/krem, günde 2 kez - %15 azelaik asit jel, günde 2 kez - %1 ivermektin krem, günde 1 kez - %5-%10 sülfasetamid sülfür krem/losyon/köpük, günde 1 kez - %1,5 minosiklin köpük, günde 1 kez 	<ul style="list-style-type: none"> - Topikal ivermektin 10 mg/g - Sistemik doksisisiklin 40 mg
FDA onayı olmayan tedavi ajanları	<ul style="list-style-type: none"> - Topikal permetrin, benzoil peroksit, retinoidler, kalsinörin inhibitörleri 	<ul style="list-style-type: none"> - Sistemik düşük doz izotretinoin, tetrasiklin, azitromisin - Şiddetli hastalıkta topikal ve sistemik tedavilerin kombinasyonu
PPR: Papülopüstüler rozase, FDA: Gıda ve ilaç İdaresi		

Papülopüstüler rozase tedavisinde kullanılan topikal ajanlar

Metronidazol: Anti-enflamatuvar ve antioksidan etkilere sahip, sentetik bir nitro-imidazol antibiyotiktir. PPR'de en sık kullanılan topikal tedavi ajanıdır. Rozasede, %0,75-1 MTZ krem/jel günde iki kez uygulanmalıdır^{27,28}. Tedavide en iyi yanıt 6. haftada alınmaktadır. Yapılan çift kör placebo kontrollü çalışmalarda topikal MTZ, PPR'de etkili bulunmuştur. %0,75 ile %1 MTZ ve jel-krem gibi formülasyonların tedavi etkinliği farklılık göstermemiştir²⁸. MTZ ile AZA'nın karşılaştırıldığı çalışmalarda PPR'de eritem üzerine etkilerinin benzer olduğunu bildiren çalışmalar olduğu gibi bazı çalışmalarda MTZ AZA'ya göre daha etkili bulunmuştur²⁹. Yine oral tetrasiklin ile topikal MTZ tedavisinin PPR'de etkinliğini karşılaştıran bir diğer çalışmada topikal MTZ, oral tetrasiklin ile benzer etkinlik göstermiştir³⁰. Tüm bu veriler ışığında, topikal MTZ iyi tolere edilebilir, etkili ve maliyet etkin bir ajan olarak PPR'de önerilebilir.

Azelaik asit: Doymuş bir dikarboksilik asittir. AZA, reaktif oksijen radikalleri ile proenflamatuvar sitokinlerin salınımını bloke eder, UV ilişkili NF-kB aktivasyonunu baskılar ve ERK1/2 ve p38'in fosforilasyonunu ile PPAR γ ilişkili enflamasyonu inhibe eder. Anti-enflamatuvar, antioksidan, antimikrobiyal ve az miktarda da keratinosit düzenleyici aktivitesi olan AZA, randomize, çift kör çalışmalarda PPR'de hem eritem hem de papülopüstüler lezyonlarda iyileşme sağlamış olup PPR'de etkili bir tedavi seçeneğidir^{22,31,32}. %15 AZA'nın jel formunda günde 2 kez uygulanması önerilmektedir. En sık görülen yan etkileri ise yanma, batma ve kaşıntıdır. Çalışmalarda 12 haftaya kadar kullanımının etkili ve güvenli olduğu gösterilmiştir. PPR'de topikal MTZ'a benzer etkinliği olan AZA, telenjektaziler üzerine etkisizdir²⁹.

Sülfasetamid-sülfür: Topikal süspansiyon, losyon, temizleyici, krem ve köpük formunda bulunur ve sıklıkla %5 sülfür ile %10 sülfasetamid kombinasyonunun günde 1 kez kullanımı önerilmektedir¹³. PPR'deki

enflamatuvar lezyonlara etkili olan bu kombinasyonun içeriğindeki sülfasetamidin antibakteriyel etkisi, sülfürün ise keratolitik ve anti-enflamatuvar etkisi vardır^{33,34}. MTZ ve AZA ile karşılaştırıldığında, SS'nin etkinliğine ilişkin veriler sınırlı olsa da 103 hastada yapılan çalışmada SS'nin enflamatuvar lezyonlar ve eritemi azalttığı gösterilmiştir³³. Seboreik dermatitin eşlik ettiği hastalarda faydalı bulunmuştur. SS kullanımıyla alerjik reaksiyonlar ve deride tahriş gelişebilir, keskin kokusu hastaları rahatsız edebilir. Ayrıca, sülfonamid aşırı duyarlılığı olan hastalarda topikal SS kullanımı kontrendikedir.

İvermektin: Demodeks enfestasyonuna etki eden, geniş spektrumlu bir antiparaziter ajandır. Proenflamatuvar sitokinleri ve nötrofil kemotaksisini baskılayarak anti-enflamatuvar etki de gösterir. Faz 3 çalışmaları dahil çalışmalarda %1 İVM kremin günde 1 kez uygulanması, %0,75 MTZ krem tedavisinden daha başarılı bulunmuştur ve FDA 2014 yılında PPR'de topikal İVM kullanımını onaylamıştır^{35,36}. Ayrıca topikal İVM diğer topikal ajanlara göre daha kolay tolere edilmektedir. Tüm bu özellikleriyle topikal İVM, demodeks enfestasyonunun eşlik ettiği PPR'de etkili bir tedavi seçeneğidir.

Minosiklin: MMP aktivitesini, serbest oksijen radikallerini, proenflamatuvar sitokinler ile katelidinin aktivasyonunu baskılayarak anti-enflamatuvar etki gösteren yarı sentetik, ikinci nesil bir tetrasiklin türevidir. Faz 2 ve 3 çalışmalarında günde 1 kez uygulanan topikal lipofilik %1,5-4 köpük ve %1-3 jel minosiklin formülasyonları orta ve şiddetli enflamatuvar lezyonların eşlik ettiği rozase tedavisinde başarılı olmuştur ve %1,5 minosiklin köpüğün, orta-şiddetli PPR'de kullanımı 2020'de FDA onayı almıştır^{37,38}. Formülasyonun soya yağı, hindistan cevizi yağı ve siklometikon ile zenginleştirilmiş olması sebebiyle nemlendirici etkisi vardır ve kullanımı kolaydır. Genellikle iyi tolere edilen bu ajanın en yaygın yan etkileri eritem, kuruluk ve kaşıntının eşlik ettiği egzema, yanma hissidir.

Aşağıda söz edilen topikal ajanlar rozase hastalarında henüz kullanım onayı almamış olup bu topikal ajanların kullanımına yönelik öneriler yapılan çalışmalar ve tedavi kılavuzları dikkate alınarak aşağıda özetlenmiştir.

Topikal takrolimus: Yapılan bir çalışmada topikal takrolimus tedavisinin ETR ve PPR'si olan 24 hastada kullanımı papül ve püstül sayısı üzerinde hiçbir etki göstermemiş, ancak eritemi azaltmıştır³⁹. Bu sebeple PPR'de topikal takrolimus tedavisi önerilmemektedir. Özellikle seboreik dermatitin eşlik ettiği hastalarda faydalı bulunmuştur.

Pimekrolimus: %1 pimekrolimus krem, randomize kontrollü bir çalışmada topikal MTZ'a benzer şekilde PPR'de etkili bulunmuştur^{24,40}. Granümatöz rozase tedavisinde de başarılı sonuçlar bildirilmiştir⁴¹. Öte yandan topikal pimekrolimus kullanımı ile gelişen rozase olguları da literatürde yer almaktadır²⁵. Tüm bu veriler ışığında PPR'de topikal pimekrolimus tedavisi seçilen hastalarda denenebilir. Seboreik dermatitin eşlik ettiği hastalarda faydalı bulunmuştur.

Topikal adapalen: Retinoidlerden topikal adapalen kullanımı anti-enflamatuvar ve keratolitik etkisiyle PPR'de etkili bulunmuştur. Topikal adapalen %0,1 jel ile topikal %0,75 MTZ kullanımı PPR'de enflamatuvar lezyonlar üzerine benzer etki göstermiştir, ancak topikal adapalen eritem ve telenjektazilere etkisizdir⁴². Bir diğer topikal retinoid olan %0,025 tretinoin kremin, 16 hafta kullanımıyla PPR'de etkili klinik yanıtlar elde edilmiştir⁴³. Rozase hastalarında retinoidlerle aşırı hassasiyet gelişebileceği akılda tutulmalıdır. %0,025 tretinoin, %0,05-0,1 tazoreten jel, %0,1 adapalen jel ve %0,05 retinaldehit krem PPR'de endike olmasalar da tolere eden hastalarda tedavi seçeneği olabilir⁴⁴.

Permetrin: Permetrin %5 krem, PPR-demodeks enfestasyonu ilişkisi gösterildikten bu yana kullanılan, topikal antiparaziter bir ajandır. Günde 2 kez uygulanan %5 permetrin kremin demodeks enfestasyonunu, topikal MTZ kullanımına göre belirgin olarak azalttığı gösterilmiştir^{45,46}. PPR'de eritem ve papüler lezyonları topikal MTZ'e benzer şekilde azaltmıştır, ancak püstüller veya telenjektaziler üzerinde topikal permetrin krem etkisizdir^{45,46}. Permetrin krem bu sebeplerle PPR'de etkili ve önerilebilir bir diğer topikal ajandır.

Benzoil peroksit ve klindamisin: Benzoil peroksit ve benzoil peroksit-klindamisin jel kombinasyonunun PPR'de etkinliğini değerlendiren çalışmalarda iki ajanın da benzer etkinlikte olduğu saptanmıştır⁴⁷⁻⁴⁹. Başka bir çalışmada ise %5 benzoil peroksit jelin, %1 benzoil peroksit jele göre daha etkili olduğu bildirilmiştir⁵⁰.

Benzoil peroksit-eritromisin jel kombinasyonunun ise demodeks enfestasyonunu azaltmada, topikal MTZ jele göre daha etkili olduğu bildirilmiştir⁴⁸. Benzoil peroksit %5 jel mevcut veriler ışığında PPR'de etkili bir tedavi seçeceği olabilir, ancak tahriş edici etkisi sebebiyle dikkatli kullanılmalıdır. Öte yandan benzoil peroksit deriyi tahriş ettiği için daha önce rozasede kullanımı araştırılmamıştır. Ancak benzoil peroksitin silika mikrokapsüllerde kapsüllenmesi tahriş edici etkisini azaltmıştır⁵⁰. Bu yeni mikrokapsüllü benzoil peroksit %5 kremin günde 1 kez uygulandığı Faz 3 çalışmasında, orta ve şiddetli PPR'de etkili tedavi yanıtı alınmıştır. Bunun üzerine FDA 2020'de %5 mikrokapsüllü benzoil peroksit kremi, rozase tedavisinde yeni aday ilaç olarak incelemeyi kabul etmiştir.

Brimonidin ve ivermektin kombinasyonu: Topikal brimonidin ve topikal İVM kombinasyonu orta ve şiddetli rozase hastalarında etkili tedavi seçenekleri arasında yer alabilir. Topikal BM eritem üzerine etkiliyken, topikal İVM enflamatuvar papülopüstüler lezyonları azaltmaktadır⁵¹. Sabah günde 1 kez %0,33 BM jel ile akşam %1 İVM krem kullanımı randomize çalışmada her iki ajanın da tek başına kullanımına göre daha etkili bulunmuş olup, topikal BM ve İVM iyi bir kombinasyon seçeneği olabilir⁵¹.

Eritromisin: PPR'de topikal %2 eritromisin jel kullanımının, %0,75 MTZ jele benzer şekilde klinik iyilik sağladığı bildirilmiştir⁴⁸. Benzoil peroksit ile kombine topikal eritromisin kullanımı PPR'de topikal MTZ ile karşılaştırıldığında daha etkin bulunmuş olup; PPR'de %2 eritromisin jel tedavisi etkili ve önerilebilir bir diğer tedavi seçeneği olabilir⁸.

Dapson: Dapson, antibakteriyel ve antienflamatuvar etkiye sahip bir sülfondur. Topikal %5 dapson jel kullanımının PPR'de %0,75 MTZ jel kadar etkili bulunması sebebiyle PPR'de topikal %5 dapson jel önerilebilir bir diğer tedavi seçeneğidir^{52,53}. En sık yan etkileri ise kuruluk ve eritemdir.

Diğer antiparazitik topikal ajanlar: Demodeks enfestasyonu olan enflamatuvar lezyonların belirgin olduğu PPR'de, %10 krotamiton krem/losyon, %1 lindan krem, %10 benzoil benzoat krem ve %3 prazikuantel merhem antiparaziter etkisiyle kullanımı düşünülebilir^{54,55}. Bu ajanların en sık görülen yan etkileri ise yanma, batma, kuruluk, eritem ve kaşıntıdır.

Granülatöz rozasede topikal tedavi seçenekleri

Granülatöz rozase, genellikle yanak, periorbital ve perioral bölgeye yerleşen sarı, kahverengi ve pembe papüler lezyonlarla karakterizedir ve yüzün lezyon olmayan bölgelerinde eritem görülmez. Biyopside karakteristik olarak kıl foliküllerine komşu epitelooid granülomlar görülür.

Granülatöz rozase tedavisi ile ilgili çalışmalar olgu serileri ve olgu raporlarıyla sınırlıdır. Topikal olarak uygulandığında yanıt alınabilecek topikal ajanlar arasında İVM, AZA, benzoil peroksit, topikal MTZ, topikal kortikosteroidler ile topikal dapson yer almaktadır⁵⁶. Lezyonlara günde iki kez uygulanan %1 pimekrolimus kreminin granülatöz rozasede etkili olduğu 2 olguda bildirilmiştir⁴¹. Bu hastaların biri günde iki kez güneş kremi ile birlikte pimekrolimus %1 topikal krem kullanmış ve 4 aylık tedaviden sonra lezyonların tamamının gerilediği bildirilmiştir⁴¹.

Granülatöz rozasede topikal tedaviler sıklıkla yetersiz kalır ve bu hastalarda öncelikle sistemik tedavi seçenekleri göz önünde bulundurulmalıdır.

Rozase fulminansta topikal tedavi seçenekleri

Piyoderma fasiyale (rozase fulminans) ile rozase ilişkisi belirsizdir. Hastalarda eritemli zeminde yoğun enflamatuvar, pürülan yüz plakları ve akıntılı sinüslerin eşlik ettiği nodüller görülür.

Vlemincx's solüsyonu (sublime sülfür ve kireç karışımından oluşan, kalsiyum sülfat içeren topikal), Nomland losyonu (rezorsinol, sodyum bborat, kolimin ve alkol karışımından oluşan topikal), Ayers merhemi (beta naftol, sublime sülfür, beyaz vazelin içeren topikal) gibi anti-enflamatuvar ve paraziter ajanlar, Benzoil peroksit ile yüz

masajı, sıcak kompresler ve sülfürlü kremler kullanılabilir. Topikal klindamisin %1 losyon ile oral antibiyotiklerin kombine edilebileceği bildirilmişse de rozase fulminansta sıklıkla sistemik tedavi gerekmektedir⁵⁷.

Rozase tedavisinde yeni geliştirilen topikal tedaviler

Mevcut rozase tedavileri flaşing ve geçici eritem, telenjektazi, Oküler bulgular ile yanma, batma, kaşıntı gibi semptomlar üzerinde yetersizdir^{5,13}. Rozase patogeneziye yönelik yapılan araştırmalar ışığında çok sayıda yeni topikal ve sistemik tedavi ajanı daha gelişim aşamasındadır. Bazılarının Faz 2 ve Faz 3 çalışmaları devam etmekte olan, Dall'Oglio ve ark.'nın⁵ rozasede geliştirilmekte olan topikal tedavileri derlediği çalışma göz önünde bulundurularak hazırlanan, gelecekte rozase tedavisinde kullanılmaya aday topikal ajanlar Tablo 4'te özetlenmiştir.

Tablo 4. Rozase tedavisinde geliştirilmekte olan topikal ajanlar ve etki mekanizmaları⁵

Etki mekanizması	Topikal ajanlar
Anti-enflamatuvar ajanlar	İzoprenilsistein türevleri, 1-metil nikotinamid jel, B244 sprej, omiganan, ACU-D1, anatabin, aminokaproik asit, DRM02, kromolin sodyum
Antianjiyogenik ajanlar	Timolol, B244 sprej, traneksamik asit, ACU-D1, aminokaproik asit
Nörojenik enflamasyona yönelik ajanlar	Asivatrep
Antioksidan ajanlar	Manganez (III) mezo-tetrakis (N-etilpiridinyum-2-yl) porfirin (MnE)

Rozase tedavisinde geliştirilmekte olan bu yeni topikal ajanlar

İzoprenilsistein türevleri: Akne tedavisinde etkili olduğu gösterilen bu küçük moleküller, IL8'i inhibe ederek anti-enflamatuvar, antioksidan ve antimikrobiyal etkiye sahiptir ve TLR aracılı enflamasyonu, IL6, TNF- α sinyal yolağını baskılayarak rozase ilişkili enflamasyonu azaltabilir⁵⁸.

Asivatrep: Rozasede deride nörojenik enflamasyona aracılık eden TRPV-1 reseptör antagonisti bu ajan atopik dermatit tedavisinde yakın zamanda patent almıştır⁵⁹. Bu topikal ajanın ETR ve PPR'de eritem ve enflamasyonu azaltıcı etkileri olabilir.

Timolol: Glukom tedavisinde kullanılan selektif olmayan bir beta blokör olup; deride vazokonstriksiyona sebep olur ve MMP gibi anjiyogenik etkisi olan mediyatörleri bloke ederek antianjiyogenik etki gösterebilir⁶⁰. Bu sebeple ETR'de telenjektazilerin tedavisinde etkili olabilir.

Manganez (III) mezo-tetrakis (N-etilpiridinyum-2-yl) porfirin (MnE): Reaktif oksijen radikallerini azaltarak antioksidan etki gösteren bu topikal ajan rozase ilişkili enflamasyonu azaltabilir⁶¹.

1-metil nikotinamid jel: İnflamasyonun belirgin olduğu PPR'de, anti-enflamatuvar etkiye sahip nikotinamid metaboliti olan, 1-metil nikotinamid %0,25 jelin kullanımı az sayıda çalışmada desteklenmiştir, ancak bu topikal ajanın kaşıntı ve iritasyon yan etkisi siktir⁶².

Bakteriyel biyofilm-B244 sprej: B244, deri mikrobiyomunu destekleyen *Nitrosomonas eutropha* D23 suşu içeren sprej formda bir üründür. *Nitrosomonas eutropha* amonyağı antibakteriyel nitrat ile enflamasyon ve vazodilatasyon üzerinde nöromodülasyon etkisi olan nitrik oksite çevirmektedir⁵. Deriye sprej olarak uygulanması orta ve şiddetli ETR'de etkili olabilir.

Traneksamik asit: Plazminojen plazmine dönüşümünün inhibisyonu ile antifibrinolitik aktiviteye sahip olan ve proteazla aktive edilmiş reseptör-2'nin inhibisyonu yoluyla derinin bariyerini güçlendiren, plazmin kaynaklı anjiyogenezi baskılayan sentetik bir moleküldür⁶³. ETR'de ıslak bir pansuman ile uygulanan traneksamik asitin (500 mg/5 mL) iyi tolere edildiği bildirilmiştir, ancak henüz yeterli çalışma yoktur⁶⁴.

Omiganan topikal jel: Sentetik, antimikrobiyal bir peptit olan omiganan pentahidroklorürün rozasede enflamasyonu azaltıcı etkisi olabilir⁶⁵.

ACU-D1, anatabin, ε-aminokaproik asit, DRM02, kromolin sodyum: ACU-D1, bir proteazom inhibitörü olup rozasede enflamasyon ve anjiyogenez inhibisyonu yapabilir⁵. Anatabin, NF-κB ve STAT-3 üzerine modülatör etki ederek rozasede enflamasyonu baskılayabilir⁶⁶. ε-Aminokaproik asit, proenflamatuvar ve anjiyogenik LL-37 salınımını azaltan bir serin proteaz inhibitörüdür ve enflamasyon ve anjiyogenezini inhibe edebilir⁶⁷. DRM02, fosfodiesteraz-4 inhibisyonu yaparak rozase ilişkili enflamasyonu baskılayabilir⁶⁸. Kromolin sodyum, MMP aktivasyonunu baskılayan bir mast hücre stabilizatörüdür ve ETR’de etkili olabilir⁶⁹. Klinik çalışmalarda değerlendirilen, rozase tedavisi için potansiyel aday olan diğer ilaçlar ise %5 itrakonazol merhem, antralin %0,05 jel ve kalsipotriol 50 µg/bethametazon 0,5 mg/g merhem olarak sıralanabilir⁵.

Sonuç

ETR tedavisinde FDA onaylı brimonidin tartrat ve oksimetazolin hidroklorürün yanı sıra sistemik beta blokerler ve ışık bazlı lazer tedaviler önerilmektedir. ETR’de tetikleyicilerden kaçınma ve eritem için brimonidin tartrat/ oksimetazolin hidroklorür kullanımı öncelikli tercih edilmelidir.

PPR tedavisinde MTZ, AZA, İVM, sülfasalazin, minosiklin, topikal İVM ve sistemik doksisiklin gibi FDA onaylı ajanlar kullanılmaktadır. Onaylanmamış seçenekler arasında topikal permetrin, benzil peroksit, retinoidler, kalsinörin inhibitörleri ve sistemik izotretinoin, tetrasiklin ve azitromisin bulunmaktadır. Şiddetli olgularda topikal ve sistemik tedavilerin kombinasyonu önerilmektedir.

Sonuç olarak; rozasede hastaya özgü tedavi seçilmeli ve gereken hastalarda topikal ve sistemik tedavi kombinasyonları tercih edilmelidir.

Kaynaklar

1. Kyriakis KP, Palamaras I, Terzoudi S, Emmanuelides S, Michailides C, Pagana G: Epidemiologic aspects of rosacea. *J Am Acad Dermatol.* 2005;53:918-9.
2. Spoenclin J, Voegel JJ, Jick SS, Meier CR: A study on the epidemiology of rosacea in the U.K. *Br J Dermatol.* 2012;167:598-605.
3. Draelos ZD: Cosmetics in acne and rosacea. *Semin Cutan Med Surg.* 2001;20:209-14.
4. Schaller M, Almeida LMC, Bewley A, et al.: Recommendations for rosacea diagnosis, classification and management: update from the global ROSacea COnsensus 2019 panel. *Br J Dermatol.* 2020;182:1269-76.
5. Dall’Oglio F, Nasca MR, Micali G: Emerging topical drugs for the treatment of rosacea. *Expert Opin Emerg Drugs.* 2021;26:27-38.
6. Marson JW, Baldwin HE: Rosacea: a wholistic review and update from pathogenesis to diagnosis and therapy. *Int J Dermatol.* 2020;59:e175-82.
7. van Zuuren EJ, Arents BWM, van der Linden MMD, Vermeulen S, Fedorowicz Z, Tan J: Rosacea: new concepts in classification and treatment. *Am J Clin Dermatol.* 2021;22:457-65.
8. Anzengruber F, Czernielewski J, Conrad C, et al.: Swiss S1 guideline for the treatment of rosacea. *J Eur Acad Dermatol Venereol.* 2017;31:1775-91.
9. Zhang H, Tang K, Wang Y, Fang R, Sun Q: Rosacea treatment: review and update. *Dermatol Ther (Heidelb).* 2021;11:13-24.
10. Del Rosso JQ, Tangheiti E, Webster G, Stein Gold L, Thiboutot D, Gallo RL: Update on the management of rosacea from the American Acne & Rosacea Society (AARS). *J Clin Aesthet Dermatol.* 2020;13(6 Suppl):S17-24.
11. Schaller M, Schöfer H, Homey B, et al.: Rosacea management: update on general measures and topical treatment options. *J Dtsch Dermatol Ges.* 2016;14(Suppl 6):17-27.
12. Fowler J Jr, Jackson M, Moore A, et al.: Efficacy and safety of once-daily topical brimonidine tartrate gel 0.5% for the treatment of moderate to severe facial erythema of rosacea: results of two randomized, double-blind, and vehicle-controlled pivotal studies. *J Drugs Dermatol.* 2013;12:650-6.
13. van Zuuren EJ, Fedorowicz Z, Carter B, van der Linden MM, Charland L: Interventions for rosacea. *Cochrane Database Syst Rev.* 2015;2015:Cd003262.
14. Fowler J, Jarratt M, Moore A, et al.: Once-daily topical brimonidine tartrate gel 0.5% is a novel treatment for moderate to severe facial erythema of rosacea: results of two multicentre, randomized and vehicle-controlled studies. *Br J Dermatol.* 2012;166:633-41.
15. Shim TN, Abdullah A: The effect of pulsed dye laser on the dermatology life quality index in erythematotelangiectatic rosacea patients: an assessment. *J Clin Aesthet Dermatol.* 2013;6:30-2.

16. Draelos ZD, Gold MH, Weiss RA, et al.: Efficacy and safety of oxymetazoline cream 1.0% for treatment of persistent facial erythema associated with rosacea: Findings from the 52-week open label REVEAL trial. *J Am Acad Dermatol.* 2018;78:1156-63.
17. Gold MH, Lebwohl M, Biesman BS, et al.: Daily oxymetazoline cream demonstrates high and sustained efficacy in patients with persistent erythema of rosacea through 52 weeks of treatment. *J Am Acad Dermatol.* 2018;79:e57-9.
18. Layton AM, Schaller M, Homey B, et al.: Brimonidine gel 0.33% rapidly improves patient-reported outcomes by controlling facial erythema of rosacea: a randomized, double-blind, vehicle-controlled study. *J Eur Acad Dermatol Venereol.* 2015;29:2405-10.
19. Hsu CC, Lee JY: Pronounced facial flushing and persistent erythema of rosacea effectively treated by carvedilol, a nonselective β -adrenergic blocker. *J Am Acad Dermatol.* 2012;67:491-3.
20. Fowler J Jr, Jackson M, Moore A: Efficacy and safety of once-daily topical brimonidine tartrate gel 0.5% for the treatment of moderate to severe facial erythema of rosacea: results of two randomized, double-blind, and vehicle-controlled pivotal studies. *J Drugs Dermatol.* 2013;12:650-6. (12. kaynak ile aynı)
21. Anderson MS, Nadkarni A, Cardwell LA, Alinia H, Feldman SR: Spotlight on brimonidine topical gel 0.33% for facial erythema of rosacea: safety, efficacy, and patient acceptability. *Patient Prefer Adherence,* 2017;11:1143-50.
22. Johnson AW, Johnson SM: The role of topical brimonidine tartrate gel as a novel therapeutic option for persistent facial erythema associated with rosacea. *Dermatol Ther (Heidelb).* 2015;5:171-81.
23. Moore A, Kempers S, Murakawa G, et al.: Long-term safety and efficacy of once-daily topical brimonidine tartrate gel 0.5% for the treatment of moderate to severe facial erythema of rosacea: results of a 1-year open-label study. *J Drugs Dermatol.* 2014;13:56-61.
24. Dayan SH, Ashourian N, Cho K: A pilot, double-blind, placebo-controlled study to assess the efficacy and safety of incobotulinumtoxina injections in the treatment of rosacea. *J Drugs Dermatol.* 2017;16:549-54.
25. Tong Y, Luo W, Gao Y, Liu L, Tang Q, Wa Q: A randomized, controlled, split-face study of botulinum toxin and broadband light for the treatment of erythematotelangiectatic rosacea. *Dermatol Ther.* 2022;35:e15395.
26. Liu RH, Smith MK, Basta SA, Farmer ER: Azelaic acid in the treatment of papulopustular rosacea: a systematic review of randomized controlled trials. *Arch Dermatol.* 2006;142:1047-52.
27. Garg G, Thami GP: Clinical efficacy of tacrolimus in rosacea. *J Eur Acad Dermatol Venereol.* 2009;23:239-40.
28. Kim MB, Kim GW, Park HJ, et al.: Pimecrolimus 1% cream for the treatment of rosacea. *J Dermatol.* 2011;38:1135-9.
29. Fujiwara S, Okubo Y, Irisawa R, Tsuboi R: Rosaceiform dermatitis associated with topical tacrolimus treatment. *J Am Acad Dermatol.* 2010;62:1050-2.
30. Yoon TY, Kim HJ, Kim MK: Pimecrolimus-induced rosacea-like demodicidosis. *Int J Dermatol.* 2007;46:1103-5.
31. van Zuuren EJ, Fedorowicz Z, Tan J, et al.: Interventions for rosacea based on the phenotype approach: an updated systematic review including GRADE assessments. *Br J Dermatol.* 2019;181:65-79.
32. Yoo J, Reid DC, Kimball AB: Metronidazole in the treatment of rosacea: do formulation, dosing, and concentration matter? *J Drugs Dermatol.* 2006;5:317-9.
33. Wolf JE Jr, Kerrouche N, Arsonnaud S: Efficacy and safety of once-daily metronidazole 1% gel compared with twice-daily azelaic acid 15% gel in the treatment of rosacea. *Cutis.* 2006;77(4 Suppl):3-11.
34. Nielsen PG: A double-blind study of 1% metronidazole cream versus systemic oxytetracycline therapy for rosacea. *Br J Dermatol.* 1983;109:63-5.
35. Thiboutot DM, Fleischer AB Jr, Del Rosso JQ, Graupe K: Azelaic acid 15% gel once daily versus twice daily in papulopustular rosacea. *J Drugs Dermatol.* 2008;7:541-6.
36. Thiboutot D, Thieroff-Ekerdt R, Graupe K: Efficacy and safety of azelaic acid (15%) gel as a new treatment for papulopustular rosacea: results from two vehicle-controlled, randomized phase III studies. *J Am Acad Dermatol.* 2003;48:836-45.
37. Torok HM, Webster G, Dunlap FE, Egan N, Jarratt M, Stewart D: Combination sodium sulfacetamide 10% and sulfur 5% cream with sunscreens versus metronidazole 0.75% cream for rosacea. *Cutis.* 2005;75:357-63.
38. Trumbore MW, Goldstein JA, Gurge RM: Treatment of papulopustular rosacea with sodium sulfacetamide 10%/sulfur 5% emollient foam. *J Drugs Dermatol.* 2009;8:299-304.
39. Ebbelaar CCF, Venema AW, Van Dijk MR: Topical ivermectin in the treatment of papulopustular rosacea: a systematic review of evidence and clinical guideline recommendations. *Dermatol Ther (Heidelb).* 2018;8:379-87.
40. Ali ST, Alinia H, Feldman SR: The treatment of rosacea with topical ivermectin. *Drugs Today (Barc).* 2015;51:243-50.
41. Gold LS, Del Rosso JQ, Kirck L, et al.: Minocycline 1.5% foam for the topical treatment of moderate to severe papulopustular rosacea: Results of 2 phase 3, randomized, clinical trials. *J Am Acad Dermatol.* 2020;82:1166-73.
42. Webster G, Draelos ZD, Graber E, et al.: A multicentre, randomized, double-masked, parallel group, vehicle-controlled phase IIb study to evaluate the safety and efficacy of 1% and 3% topical minocycline gel in patients with papulopustular rosacea. *Br J Dermatol.* 2020;183:471-9.
43. Bamford JT, Elliott BA, Haller IV: Tacrolimus effect on rosacea. *J Am Acad Dermatol.* 2004;50:107-8.

44. Weissenbacher S, Merkl J, Hildebrandt B, et al.: Pimecrolimus cream 1% for papulopustular rosacea: a randomized vehicle-controlled double-blind trial. *Br J Dermatol.* 2007;156:728-32.
45. Gül U, Gönül M, Kiliç A, et al. A case of granulomatous rosacea successfully treated with pimecrolimus cream. *J Dermatolog Treat.* 2008;19:313-5.
46. Altinyazar HC, Koca R, Tekin NS, Eştürk E: Adapalene vs. metronidazole gel for the treatment of rosacea. *Int J Dermatol.* 2005;44:252-5.
47. Freeman SA, Moon SD, Spencer JM: Clindamycin phosphate 1.2% and tretinoin 0.025% gel for rosacea: summary of a placebo-controlled, double-blind trial. *J Drugs Dermatol.* 2012;11:1410-4.
48. Vienne MP, Ochando N, Borrel MT, Gall Y, Lauze C, Dupuy P: Retinaldehyde alleviates rosacea. *Dermatology.* 1999;199(Suppl 1):53-6.
49. Signore RJ: A pilot study of 5 percent permethrin cream versus 0.75 percent metronidazole gel in acne rosacea. *Cutis.* 1995;56:177-9.
50. Koçak M, Yağlı S, Vahapoğlu G, Ekşioğlu M: Permethrin 5% cream versus metronidazole 0.75% gel for the treatment of papulopustular rosacea. A randomized double-blind placebo-controlled study. *Dermatology.* 2002;205:265-70.
51. Breneman D, Savin R, VandePol C, Vamvakias G, Levy S, Leyden J: Double-blind, randomized, vehicle-controlled clinical trial of once-daily benzoyl peroxide/clindamycin topical gel in the treatment of patients with moderate to severe rosacea. *Int J Dermatol.* 2004;43:381-7.
52. Öztürkcan S, Ermertcan AT, Sahin MT, Afsar FS: Efficiency of benzoyl peroxide-erythromycin gel in comparison with metronidazole gel in the treatment of acne rosacea. *J Dermatol.* 2004;31:610-7.
53. Leyden JJ, Thiboutot D, Shalita A: Photographic review of results from a clinical study comparing benzoyl peroxide 5%/clindamycin 1% topical gel with vehicle in the treatment of rosacea. *Cutis.* 2004;73(6 Suppl):11-7.
54. Leyden JJ: Randomized, phase 2, dose-ranging study in the treatment of rosacea with encapsulated benzoyl peroxide gel. *J Drugs Dermatol.* 2014;13:685-8.
55. Gold LS, Papp K, Lynde C, et al.: Treatment of rosacea with concomitant use of topical ivermectin 1% cream and brimonidine 0.33% gel: a randomized, vehicle-controlled study. *J Drugs Dermatol.* 2017;16:909-16.
56. Faghihi G, Khosravani P, Nilforoushzadeh MA, et al. Dapsone gel in the treatment of papulopustular rosacea: a double-blind randomized clinical trial. *J Drugs Dermatol.* 2015;14:602-6.
57. Merlo G, Cozzani E, Russo R, Parodi A: Dapsone for unresponsive granulomatous rosacea. *Am J Ther.* 2020;27:e304-6.
58. Jacob S, VanDaele MA, Brown JN: Treatment of demodex-associated inflammatory skin conditions: a systematic review. *Dermatol Ther.* 2019;32:e13103.
59. Bribeche MR, Fedotov VP, Gladichev VV, Pukhalskaya DM, Kolitcheva NL: Clinical and experimental assessment of the effects of a new topical treatment with praziquantel in the management of rosacea. *Int J Dermatol.* 2015;54:481-7.
60. Lee GL, Zirwas MJ: Granulomatous rosacea and periorificial dermatitis: controversies and review of management and treatment. *Dermatol Clin.* 2015;33:447-55.
61. Walsh RK, Endicott AA, Shinkai K: Diagnosis and treatment of rosacea fulminans: a comprehensive review. *Am J Clin Dermatol.* 2018;19:79-86.
62. Fernández JR, Webb C, Rouzard K, et al.: SIG1459: A novel phytol-cysteine derived TLR2 modulator with in vitro and clinical anti-acne activity. *Exp Dermatol.* 2018;27:993-9.
63. Park CW, Kim BJ, Lee YW, et al.: Asivatrep, a TRPV1 antagonist, for the topical treatment of atopic dermatitis: phase 3, randomized, vehicle-controlled study (CAPTAIN-AD). *J Allergy Clin Immunol.* 2022;149:1340-7.e4.
64. Li YF, Chen XY, Lei TC: Inhibitory effect of timolol on topical glucocorticoid-induced skin telangiectasia. *Mol Med Rep.* 2018;18:2823-31.
65. Stover K, Fukuyama T, Young AT, et al.: Topically applied manganese-porphyrins BMX-001 and BMX-010 display a significant anti-inflammatory response in a mouse model of allergic dermatitis. *Arch Dermatol Res.* 2016;308:711-21.
66. Wozniacka A, Wiczorkowska M, Gebicki J, Sysa-Jedrzejowska A: Topical application of 1-methylnicotinamide in the treatment of rosacea: a pilot study. *Clin Exp Dermatol.* 2005;30:632-5.
67. Daadaa N, Litaïem N, Karray M, et al.: Intradermal tranexamic acid microinjections: a novel treatment option for erythematotelangiectatic rosacea. *J Cosmet Dermatol.* 2021;20:3324-9.
68. Bagegourg F, Vasalou V, Tzanetakou V, Kontochristopoulos G: The new therapeutic choice of tranexamic acid solution in treatment of erythematotelangiectatic rosacea. *J Cosmet Dermatol.* 2019;18:563-7.
69. Lanier RK, Cohen AE, Weinkle SH: Effects of a facial cream containing the minor alkaloid anatabine on improving the appearance of the skin in mild to moderate rosacea: an open-label case series study. *Case Rep Dermatol.* 2013;5:347-56.
70. Two AM, Hata TR, Nakatsui T, et al.: Reduction in serine protease activity correlates with improved rosacea severity in a small, randomized pilot study of a topical serine protease inhibitor. *J Invest Dermatol.* 2014;134:1143-5.
71. Thompson BJ, Furniss M, Zhao W, Chakraborty B, Mackay-Wiggan J: An oral phosphodiesterase inhibitor (apremilast) for inflammatory rosacea in adults: a pilot study. *JAMA Dermatol.* 2014;150:1013-4.
72. Muto Y, Wang Z, Vanderberghe M, Two A, Gallo RL, Di Nardo A: Mast cells are key mediators of cathelicidin-initiated skin inflammation in rosacea. *J Invest Dermatol.* 2014;134:2728-36.

18. Rozasede sistemik tedavi

Systemic treatment in rosacea

Ferdi Öztürk, Hayriye Sarıcaoğlu

Bursa Uludağ Üniversitesi Tıp Fakültesi, Deri ve Zührevi Hastalıklar Anabilim Dalı, Bursa, Türkiye

Giriş

Rozase genellikle remisyon ve alevlenmelerle karakterize, öncelikle yanakları, burnu, çeneyi, alını ve gözleri etkileyen, yüz derisinin kronik enflamatuvar bir hastalıdır¹. Günümüzde hastalığın kesin tedavisi bulunmamaktadır ve çoğu tedavi yaklaşımı etkili, güvenli ve iyi tolere edilmesi gereken yaşam boyu semptomatik tedavilere dayanmaktadır. Temel rozase tedavisi, hasta eğitimi, uygun deri bakımı ve etkili tedavi üçlüsü olarak tanımlanabilir. Yaygın veya şiddetli papülopüstüler rozase formları için, genellikle topikal tedavilerle birlikte tetrasiklinler, makrolidler gibi oral antibiyotikler veya sistemik izotretinoin tedavisi gerekmektedir (Tablo 1). Bu kombinasyon tercih edilen tedavidir, çünkü rozase sistemik tedaviyle düzeldiğinde, bu tedaviler kesilebilir ve sonuçlar yalnızca topikal tedaviyle sürdürülebilir. Oral tedavinin kesilmesi sonrasında bir nöks gözlenirse, tedaviye tekrar başlanmalıdır².

Sistemik tedavi

Papülopüstüler rozasede kullanılan oral antibiyotikler arasında minosiklin, doksisisiklin, eritromisin, klaritromisin ve klindamisin bulunmaktadır. Antimikrobiyal dozların altındaki etkinlikleri, doğrudan bir antimikrobiyal mekanizmadan ziyade çoğunlukla anti-enflamatuvar özelliklerinden kaynaklanmaktadır. Bakteriler rozasenin bu türünün ortaya çıkmasına katkıda bulunabilse de buna ilişkin kanıtlar yetersizdir³. Doksisisiklin ve minosiklin gibi tetrasiklin türevleri, granümatöz rozase ve oküler rozase dahil olmak üzere diğer bazı rozase türlerinde de tedavi seçeneği olarak kullanılmaktadır⁴. Oral tedavinin amacı, rozaseyi topikal tedavilerle kontrolün sağlanabileceği bir noktaya kadar iyileştirmektir. Tedavi süresi, alevlenmeleri kontrol altına almak için dört haftalık bir tedavi süresinden uzun süreli hastalık baskılaması için aylarca süren bir tedavi süresine kadar değişmektedir. Antibiyotikler yemekle birlikte alınmalıdır. Eritromisin ve klaritromisin genellikle tetrasiklinlere (örn. doksisisiklin, minosiklin) intoleransı olan veya dirençli olan hastalarda kullanılmaktadır. Papülopüstüler rozaseli gebe kadınlarda bazen topikal veya oral eritromisin kullanılmaktadır⁵.

Tetrasiklinler

Tetrasiklinler ve türevleri son yıllarda rozase ve oküler rozasenin enflamatuvar lezyonlarının tedavisinde kullanılmaktadır ve kullanımları hastalık belirtilerindeki klinik düzelme ile ilişkili bulunmuştur⁴. Tetrasiklinlerin

rozase tedavisindeki klinik etkinliği temel olarak anti-enflamatuvar etkilerine, anjiyogenez, lökosit kemotaksisi, enflamatuvar sitokinler ve matris metaloproteinazları üzerindeki inhibitör etkilerine bağlanmıştır. Tetrasiklin (250-1000 mg/gün), doksisisiklin (100-200 mg/gün) veya 40 mg modifiye doksisisiklin (40mg/gün) ve minosiklin (100-200 mg/gün) papülopüstüler rozasenin tedavisinde etkili seçeneklerdir⁶. Minosiklin ve özellikle doksisisiklin dahil olmak üzere yeni nesil tetrasiklinler, rozase tedavisi için güvenli ve etkili olarak kabul edilmektedir. Daha iyi biyoyararlanım, hızlı etki başlangıcı ve daha az gastrointestinal yan etki avantajına sahiptirler. Ek olarak, ikinci nesil tetrasiklinler günde bir kez uygulanabilir ve endojen florayı bozmayan ve bakteriyel direnci artırmayan antimikrobiyal olmayan dozda mevcuttur⁶⁻⁸.

Rozasenin papülopüstüler formlarının tedavisi için Gıda ve İlaç Dairesi (FDA) onaylı tek sistemik ajan doksisisiklin 40 mg modifiye salınlı kapsüllerdir; bu kapsüller günde bir kez uygulandıktan sonra 30 mg doksisisiklinin anında ve 10 mg doksisisiklinin gecikmeli olarak salınmasını sağlamaktadır. Rozase tedavisinde 100 mg standart doz kadar etkili olup enflamatuvar lezyonlarda iyileşme, yaşam kalitesi, bakteriyel direnç ve kandidiyazis oluşturmadan etkili ve tolere edilebilir bir tedavi sağlamaktadır. Topikal ve oral tedavi genellikle başlangıçta kombinasyon halinde reçete edilir, ardından remisyonu sürdürmek için tek bir tedavinin uzun süreli kullanımıyla devam edilmektedir⁹⁻¹¹. Yavaş salınlı doksisisiklinin günde 40 mg'lık mikrobiyal olmayan dozunun oküler rozasede etkin uzun vadeli bir tedavi seçeneği olduğu kanıtlanmıştır¹².

Kombinasyon tedavisinin etkili olduğu ve iyi tolere edildiği, kontrollü salınlı doksisisiklin 40 mg ve %1 topikal metronidazol jel ile tek başına %1 metronidazol topikal jeli karşılaştıran 16 haftalık, çift kör, randomize, plasebo kontrollü bir çalışmada kanıtlanmıştır¹³. Orta ila şiddetli papülopüstüler rozasede günde iki kez doksisisiklin (100 mg/gün) ve azelaik asit (%15) jel kombinasyonu ile 12 haftalık tedavinin ardından azelaik asit jel ile 24 haftalık idame tedavisinden sonra çok iyi sonuçlar gözlenmiştir¹⁴. Oral modifiye salınlı doksisisiklin (günde bir kez 40 mg) ve %15 azelaik asit veya %1 metronidazol jel kombinasyonu da papülopüstüler rozasede etkili, güvenli ve iyi tolere edilen bir tedavidir¹⁵. Düşük doz uzatılmış salınlı oral minosiklin (45 mg) tek başına olduğu gibi azelaik asit %15 jel ile kombinasyon halinde de papülopüstüler rozasede etkili bulunmuştur¹⁶. Oral minosiklin rozase tedavisinde endikasyon dışı kullanılmaktadır, ancak kanıtlar sınırlıdır ve sistemik kullanımda otoimmün hepatit, kutanöz hiperpigmentasyon, vertigo ve ilaca bağlı eozinofili gibi düşük bir ciddi yan etki riski bulunmaktadır^{16,17}. Şiddetli rozase (IGA 4) hastası 273 katılımcı ile yürütülen yakın tarihli bir faz IIIb/IV, randomize, araştırmacı-kör çalışmada, ivermektin %1 krem ve doksisisiklin 40 mg modifiye salınlı ile ivermektin %1 krem ve plasebo kombinasyonu karşılaştırılmıştır. 12 hafta sonra, her iki tedavi de lezyon sayısında azalma ile sonuçlanmıştır, ancak kombinasyon tedavisi daha etkili bulunmuştur (sırasıyla %80,3'e karşı %73,6; p=0,032). Ayrıca, kombinasyon tedavisinin etki başlangıcı daha hızlı olmuş ve 4. haftaya kadar daha fazla katılımcı IGA 0'a ulaşmıştır (%11,9'a karşı %5,1; p=0,043)¹⁸. Ek olarak 40 mg mikrobiyal olmayan dozda doksisisiklin güvenli ve iyi tolere edilebilir olarak kabul edilmiştir ve genellikle

Tablo 1. Rozase için sistemik tedavi önerileri

Sistemik tedavi	Eritem	Telenjiektazi	Papüller/püstüller	Fima	Oküler rozase
Azitromisin	Veri yok	Veri yok	+	Veri yok	++
Klaritromisin	Veri yok	Veri yok	+	Veri yok	Veri yok
Doksisisiklin	Veri yok	Veri yok	+++	++	+++
Metronidazol	Veri yok	Veri yok	++	Veri yok	Veri yok
İzotretinoin	Veri yok	Veri yok	+++	++	Veri yok
Çinko sülfat	Veri yok	Veri yok	+	Veri yok	Veri yok
Hidroksiklorokin	Veri yok	Veri yok	+	Veri yok	Veri yok
Karvedilol	+	Veri yok	Veri yok	Veri yok	Veri yok
Secukinumab	Veri yok	Veri yok	++	Veri yok	Veri yok

antibiyotik düzeyindeki doksisisiklin dozlarında görülebilen yan etkilere (örn., gastrointestinal rahatsızlık, vajinal kandidiyazis, ışığa duyarlılık) neden olmamaktadır⁹. Fetal ve maternal toksisite rapor edildiğinden ve diş gelişimi sırasında kullanılması dişlerde renk değişikliğine neden olabileceğinden gebelikte tetrasiklin kullanımından da kaçınılmalıdır¹¹.

Makrolidler

Eritromisin, azitromisin ve klaritromisin gibi makrolidler, özellikle tetrasikline yanıt vermeyen veya tetrasikline alerjisi olan gebelerde veya sekiz yaşından küçük çocuklarda ve izotretinoin tedavisinin kontrendike olduğu papülopüstüller rozase tedavisinde etkin ve güvenli bir şekilde kullanılmaktadır^{6,19}. Eritem ve telenjektaziye odaklanan randomize bir açık klinik çalışmada, 4 hafta boyunca günde iki kez 250 mg klaritromisin, ardından 4 hafta boyunca günde bir kez 250 mg (n=23) veya 4 hafta boyunca günde iki kez 100 mg doksisisiklin, ardından 4 hafta boyunca günde bir kez 100 mg (n=17) arasında fark görülmemiştir. Klaritromisin ile tedavi edilen grupta rozase lezyonlarındaki azalma daha hızlı görülmüştür²⁰. Oral azitromisin (4 hafta boyunca haftada 3 kez 500 mg, daha sonra dozu 8 hafta boyunca haftada 3 kez 250 mg'a düşürülerek) ile günde 100 mg doksisisiklinin karşılaştırıldığı randomize, açık bir klinik çalışma (n=67) her iki tedavinin eşit etkinlikte olduğunu göstermiştir²¹. Azitromisin daha fazla tolere edilebilirliğe sahiptir, ancak kullanımı sadece olgu sunumları ve küçük çalışmalarla desteklenmiştir. Azitromisin özellikle tetrasiklin alerjisi veya intoleransı olan hastalarda faydalıdır⁶.

Metronidazol

Metronidazol, reaktif oksijen türleri (ROS) oluşumunu azaltarak ve mevcut ROS'u inaktive ederek rozasede daha fazla proenflamatuvar sitokin salınımını azaltarak etki etmektedir. Ayrıca nötrofillerden sitokin salınımını baskılayarak daha fazla doku hasarını önlemektedir²². Oral metronidazol, rozaseli bir grup hastada, özellikle papülopüstüller rozasedeki enflamatuvar lezyonları azaltmada etkilidir. Oral metronidazol 200 mg/gün 6 hafta boyunca uygulandığında 29 papülopüstüller rozase hastasında papülopüstülleri önemli ölçüde azaltmıştır. Papülopüstüller rozaseli 40 hasta üzerinde yapılan randomize, çift kör bir çalışmada oral oksitetrasiklin ve metronidazol arasında anlamlı bir fark bulunmamıştır²³.

İzotretinoin

Rozase tedavisi için FDA onayı olmamasına rağmen, oral izotretinoin, anti-enflamatuvar özellikleri ve sebace bez boyutu ve sayısı üzerindeki etkisi nedeniyle özellikle şiddetli papülopüstüller ve fimatöz rozase tedavisinde kullanılan önemli bir tedavi seçeneğidir⁹. İzotretinoinin rozase tedavisindeki ana etki mekanizmaları arasında sebace bez hiperplazisi ve sebum sekresyonunun azaltılmasının yanı sıra doğrudan veya dolaylı anti-enflamatuvar etkisi ve TLR2 ekspresyonunu güçlü ve etkili bir şekilde azaltma yeteneği yer almaktadır. TLR2, konnektif sinir stimülasyonunun ve doğal bağışıklığın önemli bir bileşenidir²⁴. Büyük ölçekli, plasebo kontrollü, randomize, 12 haftalık, çok merkezli bir çalışmada, günlük 0,3 mg/kg izotretinoin, doksisisiklin antibiyotik dozu ile karşılaştırıldığında rozasenin enflamatuvar papül ve püstüllerinin tedavisinde benzer etkinlikte olduğu saptanmıştır²⁵. İnatçı rozase için bildirilen doz günde 0,5 ila 1,0 mg/kg arasında değişmektedir; ancak çalışmalar düşük doz izotretinoinin (günde 10 mg) daha az yan etki kanıtı ile dirençli rozase tedavisinde etkili olduğunu da göstermiştir^{26,27}. Başka bir çalışmada, 573 hasta arasında daha düşük dozlarda izotretinoin (günde 0,1, 0,3 veya 0,5 mg/kg) etkinliği doksisisiklin ve plasebo ile karşılaştırılmıştır. 12 hafta sonra, 0,3 mg/kg izotretinoinin en etkili günlük doz olduğu kanıtlanmıştır²⁵. Bununla birlikte, günde 0,03 ila 0,17 mg/kg süreli "mikrodoz" izotretinoinin, inatçı papülopüstüller hastalığının tedavisinde etkin olduğu kanıtlanmıştır.

Rozaseli 12 hastadan oluşan bir hasta grubunda başlangıçta hastalar 4 veya 6 aylık bir süre boyunca günde 10 veya 20 mg oral izotretinoin tedavisi almışlardır. Bu tedavinin sonunda nüksü önlemek amacıyla izotretinoin bireysel bir sürekli minimal doz seviyesine düşürülmüş ve mükemmel sonuçlar elde edilmiştir. Bu hasta grubunda yer alan hastalardan biri mikrodoz izotretinoin tedavisini 31 ay boyunca ciddi bir yan etki yaşamaksızın almıştır. Bu tür bir dozlanmanın, uzun süreli izotretinoin kullanımıyla ilişkili radyografik değişiklik riskini azaltma gibi ek bir faydası olabilmektedir²⁸.

Çinko sülfat

Çinko takviyesinin akne vulgariste yararlı olduğu ve rozasede de etkili olabileceği gösterilmiştir. Günde 100 mg çinko sülfat, randomize, kontrollü, çift kör bir çalışmada (n=25) plaseboya göre anlamlı üstünlük göstermiştir. Yazarlar çinkonun rozase tedavisinde iyi bir seçenek olduğu sonucuna varmışlar, güvenli ve etkili bulunmuş ve önemli bir yan etkisi olmamıştır²⁹. Oral çinko sülfatın rozase tedavisindeki etkinliği, 90 gün boyunca günde iki kez 220 mg oral çinko sülfat ile tedavi edilen orta-şiddetli rozaseli 44 hastayı içeren çift kör, plasebo kontrollü başka bir çalışmada doğrulanamamıştır³⁰.

Diğer sistemik tedaviler

Hidroksiklorokin, sistemik otoimmün hastalıkları (örn. romatoid artrit ve sistemik lupus eritematozus) olan hastaları tedavi etmek için yaygın olarak kullanılan bir sıtma ilacıdır. Hidroksiklorokin, proenflamatuvar sitokin üretimini azaltan ve belirli kostimülator moleküllerin modülasyonunu sağlayan immünmodulator bir role sahiptir. Yakın zamanda rozase fare modelinde yapılan bir çalışmada, hidroksiklorokinin proenflamatuvar faktörlerin yanı sıra mast hücre proteazlarını da inhibe ettiği gösterilmiştir. Randomize, çift kör, çift ilaçlı 66 hasta üzerinde yapılan bir çalışmada, hidroksiklorokin grubunda rozaseye özgü toplam yaşam kalitesi skorlarındaki değişiklik farkının doksisisiklin grubuna göre daha düşük olmadığı gösterilmiştir. Kuru deri (%14,3), kuru göz (%7,1) ve baş dönmesi (%7,1) hidroksiklorokin grubunda en sık görülen advers olaylar olmuştur. Bununla birlikte, hidroksiklorokinin etkinliğini ve güvenliğini göstermek için daha büyük örneklem büyüklüğüne sahip daha fazla çalışma yapılması gerekmektedir³¹.

Oral β-blokerler; sempatik sinir stimülasyonunun ve dolaşımdaki katekolaminlerin β-adrenoseptörler üzerindeki etkilerini antagonize ettikleri için inatçı eritem ve flaşing tedavisinde faydalı olabilmektedir³². Dokuz çalışmayı içeren sistematik bir derlemede, Logger ve ark.³³, oral non-selektif β-blokerlerin, özellikle karvedilol ve propranololün, rozase ile ilişkili flaşing ve eritem için etkili bir tedavi seçeneği olabileceği sonucuna varmışlardır. Tek merkezli retrospektif bir çalışmada, beş rozase hastası en az 6 ay boyunca günde iki kez 12,5 mg'a kadar titre edilen karvedilol tedavisi almıştır. Tüm hastaların öz değerlendirme ve klinisyenin eritem değerlendirme derecelerinde kayda değer bir azalma olmuş ve memnuniyet açısından büyük bir iyileşme bildirmişlerdir. Rozase tedavisinde β-blokerlerin etkisini doğrulamak için büyük, prospektif, klinik çalışmalara ihtiyaç vardır³⁴.

Psoriasis tedavisi için tescilli bir insan monoklonal antikoru olan secukinumab, enflamatuvar süreçte rol oynayan IL-17A'ya bağlanmaktadır. Papülopüstüler rozase için, 5 hafta boyunca haftada 300 mg ve ardından 2 ay boyunca ayda bir secukinumab ile açık etiketli, değerlendirici kör, araştırmacı tarafından başlatılan bir çalışma 2019'da tamamlanmıştır. Çalışmaya alınan 24 hastadan 17'si çalışmayı tamamlamıştır. Hem papüllerde hem de global şiddet skorunda 16 haftada anlamlı azalmalar gözlenmiştir³⁵. Bu bulguları doğrulamak için plasebo ve/veya papülopüstüler rozase için mevcut altın standart sistemik ilaç olan doksisisiklin ile karşılaştırmayı içeren daha büyük, randomize kontrollü çalışmalara ihtiyaç vardır.

Sonuç

Rozase tedavisi, fiziksel bulguların, alt tiplerinin karakterizasyonunun, patogenezin, terapötik seçeneklerin ve seçilen tedaviye beklenen yanıtın gözden geçirilmesini gerektirmektedir³⁶. Rozase için kalıcı bir tedavi olmamasına rağmen, uygun deri bakımı ve yaşam tarzı yönetiminin yanı sıra çeşitli topikal, oral tedaviler ve ışık bazlı cihazlar ile belirtiler azaltılabilmekte veya kontrol altına alınabilmektedir. Rozaseli her hastanın spesifik özelliklerini hedef alan kombinasyon tedavisi, etkili bir tedavi için genellikle gereklidir¹¹. Rozasenin yönetimi hastaların bireysel semptomlarına dayanmalı ve hastalığın psikolojik ve psikososyal etkisi de göz önünde bulundurulmalıdır.

Kaynaklar

1. Gallo RL, Granstein RD, Kang S, et al.: Standard classification and pathophysiology of rosacea: the 2017 update by the National Rosacea Society Expert Committee. *J Am Acad Dermatol.* 2018;78:148-55.
2. Elewski BE, Draelos Z, Dréno B, Jansen T, Layton A, Picardo M: Rosacea - Global diversity and optimized outcome: Proposed international consensus from the rosacea international expert group. *J Eur Acad Dermatology Venereol.* 2011;25:188-200.
3. Whitfeld M, Gunasingam N, Leow LJ, Shirato K, Preda V: Staphylococcus epidermidis: a possible role in the pustules of rosacea. *J Am Acad Dermatol.* 2011;64:49-52.
4. Del Rosso JQ, Webster G, Weiss JS, Bhatia ND, Gold LS, Kirck L: Nonantibiotic properties of tetracyclines in rosacea and their clinical implications. *J Clin Aesthet Dermatol.* 2021;14:14-21.
5. Rivero AL, Whitfeld M: An update on the treatment of rosacea. *Aust Prescr.* 2018;41:20-24.
6. Sharma A, Kroupouzou G, Kassir M, et al.: Rosacea management: a comprehensive review. *J Cosmet Dermatol.* 2022;21:1895-904.
7. Del Rosso JQ, Webster GF, Jackson M, et al.: Two randomized phase III clinical trials evaluating anti-inflammatory dose doxycycline (40-mg doxycycline, USP capsules) administered once daily for treatment of rosacea. *J Am Acad Dermatol.* 2007;56:791-802.
8. Chang BP, Kurian A, Barankin B: Rosacea: an update on medical therapies. *Skin Therapy Lett.* 2014;19:1-4.
9. Lanoue J, Goldenberg G: Therapies to improve the cosmetic symptoms of rosacea. *Cutis.* 2015;96:19-26.
10. Del Rosso JQ, Schlessinger J, Werschler P: Comparison of anti-inflammatory dose doxycycline versus doxycycline 100 mg in the treatment of rosacea. *J Drugs Dermatol.* 2008;7:573-6.
11. Thiboutot D, Anderson R, Cook-Bolden F, et al.: Standard management options for rosacea: The 2019 update by the National Rosacea Society Expert Committee. *J Am Acad Dermatol.* 2020;82:1501-10.
12. Pfeffer I, Borelli C, Zierhut M, Schaller M: Treatment of ocular rosacea with 40 mg doxycycline in a slow release form. *J Dtsch Dermatol Ges.* 2011;9:904-7.
13. Fowler JF: Combined effect of anti-inflammatory dose doxycycline (40-mg doxycycline, usp monohydrate controlled-release capsules) and metronidazole topical gel 1% in the treatment of rosacea. *J Drugs Dermatol.* 2007;6:641-5.
14. Thiboutot DM, Fleischer AB, Del Rosso JQ, Rich P: A multicenter study of topical azelaic acid 15% gel in combination with oral doxycycline as initial therapy and azelaic acid 15% gel as maintenance monotherapy. *J Drugs Dermatol.* 2009;8:639-48.
15. Del Rosso JQ: Effectiveness and safety of doxycycline 40 mg (30-mg immediate-release and 10-mg delayed-release beads) once daily as add-on therapy to existing topical regimens for the treatment of papulopustular rosacea: results from a community-based trial. *Cutis.* 2010;86(5 Suppl):16-25.
16. Jackson JM, Lorenz DJ, Kirck LH: Efficacy of extended-release 45 mg oral minocycline and extended-release 45 mg oral minocycline plus 15% azelaic acid in the treatment of acne rosacea. *J Drugs Dermatology.* 2013;12:292-8.
17. van der Linden MMD, van Ratingen AR, van Rappard DC, Nieuwenburg SA, Spuls PI: DOMINO, doxycycline 40 mg vs. minocycline 100 mg in the treatment of rosacea: a randomized, single-blinded, noninferiority trial, comparing efficacy and safety. *Br J Dermatol.* 2017;176:1465-74.
18. Schaller M, Kemény L, Havlickova B, et al.: A randomized phase 3b/4 study to evaluate concomitant use of topical ivermectin 1% cream and doxycycline 40-mg modified-release capsules, versus topical ivermectin 1% cream and placebo in the treatment of severe rosacea. *J Am Acad Dermatol.* 2020;82:336-43.
19. Bakar Ö, Demircay Z, Tokar E, Çakır S: Ocular signs, symptoms and tear function tests of papulopustular rosacea patients receiving azithromycin. *J Eur Acad Dermatology Venereol.* 2009;23:544-9.
20. Torresani C, Pavesi A, Manara GC: Clarithromycin versus doxycycline in the treatment of rosacea. *Int J Dermatol.* 1997;36:942-6.

21. Akhyani M, Ehsani AH, Ghiasi M, Jafari AK: Comparison of efficacy of azithromycin vs. doxycycline in the treatment of rosacea: A randomized open clinical trial. *Int J Dermatol.* 2008;47:284-8.
22. Woo YR, Lim JH, Cho DH, Park HJ: Rosacea: Molecular mechanisms and management of a chronic cutaneous inflammatory condition. *Int J Mol Sci.* 2016;17:1562.
23. Anzengruber F, Czernielewski J, Conrad C, et al.: Swiss S1 guideline for the treatment of rosacea. *J Eur Acad Dermatology Venereol.* 2017;31:1775-91.
24. Juliandri J, Wang X, Liu Z, Zhang J, Xu Y, Yuan C: Global rosacea treatment guidelines and expert consensus points: The differences. *J Cosmet Dermatol.* 2019;18:960-5.
25. Gollnick H, Blume-Peytavi U, Szabó EL, et al.: Systemic isotretinoin in the treatment of rosacea - doxycycline- and placebo-controlled, randomized clinical study. *J Ger Soc Dermatology.* 2010;8:505-14.
26. Park H, Del Rosso JQ: Use of oral isotretinoin in the management of rosacea. *J Clin Aesthet Dermatol.* 2011;4:54-61.
27. Erdogan FG, Yurtsever P, Aksoy D, Eskioglu F: Efficacy of low-dose isotretinoin in patients with treatment-resistant rosacea. *Arch Dermatol.* 1998;134:884-5.
28. Hofer T: Continuous "microdose" isotretinoin in adult recalcitrant rosacea. *Clin Exp Dermatol.* 2004;29:204-5.
29. Sharquie KE, Najim RA, Al-Salman HN: Oral zinc sulfate in the treatment of rosacea: A double-blind, placebo-controlled study. *Int J Dermatol.* 2006;45:857-61.
30. Bamford JTM, Gessert CE, Haller IV, Kruger K, Johnson BP: Randomized, double-blind trial of 220mg zinc sulfate twice daily in the treatment of rosacea. *Int J Dermatol.* 2012;51:459-62.
31. Wang B, Yuan X, Huang X, et al.: Efficacy and safety of hydroxychloroquine for treatment of patients with rosacea: A multicenter, randomized, double-blind, double-dummy, pilot study. *J Am Acad Dermatol.* 2021;84:543-5.
32. Zhang H, Tang K, Wang Y, Fang R, Sun Q: Rosacea treatment: review and update. *Dermatol Ther (Heidelb).* 2021;11:13-24.
33. Logger JGM, Olydam JI, Driessen RJB: Use of beta-blockers for rosacea-associated facial erythema and flushing: A systematic review and update on proposed mode of action. *J Am Acad Dermatol.* 2020;83:1088-97.
34. Pietschke K, Schaller M: Long-term management of distinct facial flushing and persistent erythema of rosacea by treatment with carvedilol. *J Dermatolog Treat.* 2018;29:310-3.
35. Kumar AM, Chiou AS, Shih YH, Li S, Chang ALS: An exploratory, open-label, investigator-initiated study of interleukin-17 blockade in patients with moderate-to-severe papulopustular rosacea. *Br J Dermatol.* 2020;183:942-3.
36. Van Zuuren EJ, Fedorowicz Z: Interventions for rosacea: abridged updated cochrane systematic review including GRADE assessments. *Br J Dermatol.* 2015;173:651-62.

19. Demodikoziste tedavi

Treatment of demodicosis

Sema AYTEKİN

Tekirdağ Namık Kemal Üniversitesi Tıp Fakültesi, Deri ve Zührevi Hastalıklar Kliniği, Tekirdağ, Türkiye

Giriş

İnsan demodikozisi normal deri florasının bir parçası olan demodeks akarlarının (*Demodex folliculorum* ve *Demodex brevis*) infestasyonu ile oluşan bir hastalıktır. Her iki suş yüzde özellikle alın, yanaklar, göz kapakları, nazolabial kıvrım ve burun gibi sebace bezlerin yoğun olduğu bölgelerde bulunur¹. Parlak ışıktan kaçır ve gündüz kıl folikülü içindedirler, gece deri yüzeyine çıkarlar. Erkek ve dişi akar gece deri yüzeyinde kıl folikülü açıklığında çiftleşir. Dişi akar yumurtalarını kıl folikülü veya yağ bezlerinin içine bırakır. Yumurtadan erişkin akara dönüşüm yaklaşık 2 haftadır. Erişkin ek olarak yaklaşık 2-3 hafta daha yaşar. Ortalama 3 haftalık bir yaşam döngüsü vardır^{2,3}.

Demodeks akarları çeşitli bölgelerde enflamasyon ile ilişkilendirilmişlerdir. Bu enflamasyon demodeks akarı veya mikrobiyal kolonizasyon ile olur. Demodikozis yaşlılarda genellikle periorifisyal bölgelerde görülürken erken yaşlarda yüz veya gövdede daha difüz görünümde olur. Demodeksler başta papülopüstüler tip olmak üzere rozase, dermatit ve folikülitler ile ilişkilendirilmektedir.

Demodeks akarlarının özellikleri ve yaşam siklusunu bilmek tedavide yardımcı olacaktır. Demodeks blefaritinde lokal ve sistemik tedaviler daha iyi tanımlanmışken diğer enflamatuvar durumlarla ilgili standart bir tedavi konsensüsü yoktur. Günümüzde papülopüstüler rozase (PPR) bazı yazarlarca demodikozis olarak kabul edilmektedir^{4,7}. Demodikozis tedavisi ile sınırlı çalışma varken PPR tedavisi ile daha fazla sayıda çalışma bulunmaktadır. Tedavide topikal ve veya sistemik tedaviler kullanılır, fakat küratif bir tedavisi yoktur. Akar sayısını azaltmak, enflamasyonu baskılamak, deri bariyerini düzeltmek tedavinin temel amaçları olmalıdır⁸⁻¹¹.

Deri bakımı ve çay ağacı yağı

Demodeks akarlarının beslenme, yaşam koşullarını bozmak için oluşturdukları bariyer bozukluğu ve deri hassasiyetini düzeltmek için deri bakımı oldukça önemlidir. Yüzün temizleyici losyon veya kremlerle değil, ılık su ile antiparaziter etkisi de olan temizleyiciler ile yıkanması önemlidir. Çay ağacı yağı/*tea tree oil* (TTO) antiparaziter, antibakteriyel, antipruritik, anti-enflamatuvar ve yara iyileşmesi üzerine etkileriyle demodikoziste oldukça etkilidir^{2,12-15}. TTO içeren özellikle içerisinde terpinen-4-ol bulunan temizleyiciler ile günde bir veya iki kez temizlik önerilir. Oftalmik demodikoziste TTO içeren göz şampuanı veya temizleyici mendiller önerilebilir^{13,14}. Skuamlı kuru derinin de bulunduğu demodektik uyuzda TTO içeren nemlendiriciler

tedavi aralarında kullanılabilir. Krotomiton hem antiparaziter hem de antipruritik etki ile gün arasında hastayı rahatlatmak için kullanılabilir. Yurt dışında benzoil peroksit ile kombine olarak da bulunmaktadır. Uygun nemlendirici ve güneşten koruyucular özellikle eritem telenjektazinin olduğu hastalarda mutlaka kullanılmalıdır¹⁰. Güneşten koruyucu hastanın klinik özelliklerine uygun bazda seçilmelidir. Islak deriye ilaç kullanımı irritasyonu artırabileceği için kağıt havlu ile hafifçe kuruladıktan 10-15 dakika sonra topikal ilaçlar kullanılmalıdır¹⁰. Özellikle antiparaziter ilaç kullanımı ile akarlar parçalanıp ürünlerine karşı alerjik reaksiyon göstererek tedavinin ilk haftasında lezyonların artabileceği konusunda hastalar bilgilendirilmelidir. Bu durumda hastanın kliniğine göre kısa süreli topikal veya sistemik tedavi kullanılabilir.

Topikal tedaviler

İvermektin

İvermektin yıllardır oral olarak tıpta kullanılan antiparaziter bir ilaçtır. Antiparaziter ve anti-enflamatuvar ikili etki ile PPR de bulgu ve belirtileri iyileştirdiği görülmüştür. Orta ve şiddetli rozaseli hastalarda ivermektin %1 kremin günde bir kez 12 hafta süreyle kullanımında akarın sayısında da azalma olduğu saptanmıştır¹⁶. Günde bir kez özellikle gece topikal %1 ivermektin kullanımı demodeks akarlarını belirgin olarak azaltır. En belirgin yan etkisi metronidazol, azelaik asite benzer şekilde irritasyon, kuruluk, yanma ve kaşıntıdır^{2,6,9}. Bu etki daha çok tedavinin ilk haftasında akarların parçalanması ile oluşur. Antiparaziter ve anti-enflamatuvar etki ile PPR'de 1. haftada etkisi başlayıp 6. haftada belirginleşir ve 12. haftada tama yakın düzelme yapar¹⁷. PPR de topikal tedavide birinci seçenek olarak önerilmektedir. Günde bir kez kullanılır, etki ve tolerabilitesi ile demodikozis tedavisinde ilk seçenek olmalıdır. Uzun süre kullanımını hastalar tolere ederler. Karşılaştırmalı çalışmalarda 52 haftaya kadar kullanımı mevcuttur¹⁸. Ülkemizde bulunmaması kullanımını sınırlayabilmektedir.

Permetrin

Özellikle gebelerde PPR da etkinliği gösterilmiştir. %2,5 permetrin ve %100 TTO içeren jel ile yapılan bir çalışmada rozaseli hastalarda belirgin düzelme görülmüş ve belirgin bir yan etki görülmemiştir. %5 permetrin krem ile PPR de özellikle papüler lezyonlarda düzelme görülmektedir. Günde iki kez kullanımı önerilir^{2,15,19,20}. Topikal ivermektine göre daha ucuz ve daha kolay bulunabilen bir tedavi seçeneğidir.

Benzil benzoat, krotomiton, lindan ve sülfür

Az sayıda yapılan çalışmada sülfür ve lindan kullanımı tek başlarına kullanımda etkili bulunmamış ve irritasyon gözlenmiştir^{2,6,21,22}. Aksine benzil benzoat ve krotamitonun topikal uygulanmasında demodeks akar sayısını belirgin azalttığı ve hafif bir irritasyon oluşturduğu gözlenmiştir.

Topikal metronidazol

Topikal metronidazol muhtemelen nötrofilik aktivitenin modülasyonu etkisiyle uzun yıllar PPR tedavisinde başarıyla kullanılmıştır. Eritem, papül, püstül sayısı ve demodeks sayısını azalttığı gösterilmiştir. Metronidazol %0,75 ve %1 konsantrasyonlarında mevcuttur. Günde bir veya iki kez kullanılır. Metronidazolün %1 konsantrasyonunun günde bir kez kullanımı yeterlidir. Enflamatuvar lezyonları en az oral doksisisiklin kadar azalttığı gösterilmiştir. İritasyon ve dermatit gelişimi bildirilse de genellikle hastalar tarafında iyi tolere edilir^{2,10}. Demodeks sayısı akarasidal tedavi ile azaldıktan sonra enflamatuvar lezyonları olan hastalarda kullanılması iyi bir seçenek olabilir². Fakat uzun süre kullanımında yarar risk oranları tam olarak bilinmemektedir.

Azelaik asit

%20 krem ve %15 jel şeklinde piyasada bulunmaktadır. Günde bir kez %15 azelaik asit kullanımı PPR de enflamatuvar lezyonları belirgin olarak azaltmaktadır. Topikal metronidazol benzer etkileri gösterilmiştir. Hiperpigmente yamaları ve enflamatuvar lezyonları olan demodikozisli hastalarda tercih edilebilecek yardımcı tedavi yöntemidir².

Diğer topikal tedaviler

Topikal klindamisin, tetrasiklin, eritromisin ve dapson özellikle püstüler lezyon varlığında, tetrasiklin eritem varlığında da kullanılabilir^{2,11,23}. İdame tedavide uygun hastalarda topikal retinoik asit kullanılabilir. Topikal antiparaziter tedavi ile lezyonları artan hastalarda kısa süreli topikal steroid kullanılabilir.

Sistemik tedaviler

Oral metronidazolün 250 mg günde 3 kez 2 hafta kullanımı tek başına veya oral ivermektin 200 µg/kg 2 hafta ara ile kullanımının demodeks sayısını azalttığı gösterilmiştir. Rozase tedavisinde anti-enflamatuvar özellikleri ile kullanılan tetrasiklin ve doksisisiklin demodikozisli hastalarda da kullanılabilir. Gebe ve çocuklarda azitromisin iyi bir seçenektir. Granülatöz lezyonları olan demodikozisli olgularda kısa süreli sistemik steroid ve oral dapson kullanımı önerilir.²⁴ Demodeks sayısı çok olduğunda steroid kullanımının immünoşüpresif etki ile parazit sayısını sınırladığı, demodeks sayısı fazla olan olgularda ise muhtemelen pilosebase ünitede antiproliferatif etki ile steroid kaynaklı rozaseyi indüklediği düşünülmektedir⁸. Düşük doz izotretinoin kullanımı ile PPR'de başarılı sonuçlar elde edilmiştir. Haftalık 40 mg izotretinoinin şiddetli PPR'de kullanımı da oldukça etkili bulunmuştur²⁵. Düşük doz izotretinoin ve topikal %1 permetrinin kombine kullanımında 9 ay boyunca rekürrens görülmediği bildirilmiştir²⁶. Demodikoziste izotretinoin akarın yaşadığı ekosistemi sebumu azaltarak bozar ve sekonder olarak akar sayısının azalmasına katkıda bulunur. Bu nedenle sebum salınımı fazla olan hastalarda tedaviye eklenmesi tedavi başarısını artırmakta ve rekürrensi azaltmaktadır. Ayrıca belirgin klinik düzelmeye sağlandıktan sonra, düşük dozda izotretinoin kullanımı idame tedavide uygun hastalarda tercih edilebilir.

Fiziksel tedaviler

Çeşitli ışık ve lazer tedavileri rozasenin eritem ve telenjektazilerinin tedavisinde yaygın olarak kullanılmaktadır. Benzer tedavilerin demodikoziste de demodeks yoğunluğunda azalma ve klinik düzelmeye oluşturduğunu gösteren çalışmalar mevcuttur. Demodeks akarları için en uygun sıcaklık 16-20 °C iken, 0 °C altında ve 45 °C'nin üzerinde tahrip oldukları ve 54 °C'nin üzerinin ise letal sıcaklık olduğu bildirilmektedir. Pulse dye lazer uygulanmasından 3 hafta sonra hastalarda akar yoğunluğunda belirgin azalma gösterilmiştir²⁷. Benzer olarak 577 nm pro- yellow lazer tedavisi uygulanan iki çalışmadan birisinde 4 hafta, diğerinde 3 hafta sonra demodeks akar yoğunluğunda azalma saptanmıştır^{26,28}. Lazer tedavilerinde deride oluşan anlık sıcaklık değişikliğinin demodeks akarında öldürücü etki gösterdiği düşünülmektedir. Bir çalışmada IPL tedavisi sonrası rozaseli hastalarda gözlenen kısa süreli alevlenme, ışık ve sıcaklık nedeniyle çok sayıda demodeks akarının ölmesiyle oluşan enflamasyona bağlanmıştır²⁹. Demodikoziste ışık ve lazer tedavilerinde klinik düzelmeye ve uzun dönem sonuçlarını da içeren yeni çalışmalara ihtiyaç vardır.

Sonuç

Deri temizliği ve topikal çayağacı kullanımı demodeks akar sayısını sınırlamada oldukça önemlidir. İvermektin, permethrin gibi antiparaziter ilaçların topikal kullanımı demodikozis tedavisinde temeldir. Fakat anti-enflamatuvar ilaçlar enflamatuvar lezyonları olan hastalarda, azelaik asit pigmentasyonu olan hastalarda kullanılmalı, hastanın kliniğine göre tedaviler düzenlenmelidir. İdame tedavide uygun hastalarda düşük doz izotretinoin kullanımı önerilebilir.

Kaynaklar

1. Foley R, Kelly P, Gatault S, Powell F: Demodex: a skin resident in man and his best friend. *J Eur Acad Dermatol Venereol.* 2021;35:62-72.
2. Jacob S, VanDaele MA, Brown JN: Treatment of demodex-associated inflammatory skin conditions: a systematic review. *Dermatol Ther.* 2019;32:13103.
3. Smith G, Manzano Marín A, Reyes-Prieto M, et al.: Human follicular mites: Ectoparasites becoming symbionts. *Mol Biol Evol.* 2022;39:125.
4. Amitay-Laish I, Solomon-Cohen E, Feuerman H, et al.: Facial demodicosis in the immunosuppressed state: a retrospective case series from a tertiary referral center. *Int J Dermatol.* 2022;61:1245-52.
5. Forton FMN: The pathogenic role of demodex mites in rosacea: a potential therapeutic target already in erythematotelangiectatic rosacea? *Dermatol Ther (Heidelb).* 2020;10:1229-53.
6. Forton FMN: Rosacea, an infectious disease: why rosacea with papulopustules should be considered a demodicosis. A narrative review. *J Eur Acad Dermatol Venereol.* 2022;36:987-1002.
7. Forton FMN: Papulopustular rosacea, skin immunity and demodex: pityriasis folliculorum as a missing link. *J Eur Acad Dermatol Venereol.* 2012;26:19-28.
8. Forton FMN, De Maertelaer V: Which factors influence demodex proliferation? A retrospective pilot study highlighting a possible role of subtle immune variations and sebaceous gland status. *J Dermatol.* 2021;48:1210-20.
9. Forton FMN, De Maertelaer V: Rosacea and demodicosis: little-known diagnostic signs and symptoms. *Acta Derm Venereol.* 2019;99:47-52.
10. Forton F, Germaux MA, Brasseur T, et al.: Demodicosis and rosacea: epidemiology and significance in daily dermatologic practice. *J Am Acad Dermatol.* 2005;52:74-87.
11. McGregor SP, Alinia H, Snyder A, Tuchayi SM, Fleischer A Jr, Feldman SR: A review of the current modalities for the treatment of papulopustular rosacea. *Dermatol Clin.* 2018;36:135-50.
12. Yurekli A, Botsali A: The comparative in vitro killing activity of tea tree oil versus permethrin on demodex folliculorum of rosacea patients. *J Cosmet Dermatol.* 2022;21:2268-72.
13. Lam NSK, Long XX, Griffin RC, Chen MK, Doery JC: Can the tea tree oil (Australian native plant: *Melaleuca alternifolia* Cheel) be an alternative treatment for human demodicosis on skin? *Parasitology.* 2018;145:1510-20.
14. Lacey N, Kavanagh K, Tseng SC: Under the lash: Demodex mites in human diseases. *Biochem (Lond).* 2009;31:2-6.
15. Ebneyamin E, Mansouri P, Rajabi M, Qomi M, Asgharian R, Azizian Z: The efficacy and safety of permethrin 2.5% with tea tree oil gel on rosacea treatment: A double-blind, controlled clinical trial. *J Cosmet Dermatol.* 2020;19:1426-31.
16. Wei F, Li L, Kong Y, et al.: evidence for the clinical association between demodex and rosacea: a review. *Dermatology.* 2024;240:95-102.
17. Schaller M, Gonser L, Belge K, et al.: Dual anti-inflammatory and anti-parasitic action of topical ivermectin 1% in papulopustular rosacea. *J Eur Acad Dermatol Venereol.* 2017;31:1907-11.
18. Husein-ElAhmed H, Steinhoff M: Efficacy of topical ivermectin and impact on quality of life in patients with papulopustular rosacea: A systematic review and meta-analysis. *Dermatol Ther.* 2020;33:e13203.
19. Garayar Cantero M, Garabito Solovera E, Aguado García Á, Valtueña J, Ruiz Sánchez D, Manchado López P: Use of permethrin in the treatment of rosacea fulminans during pregnancy: one case report. *Dermatol Ther.* 2020;33:e13436.
20. Gomolin T, Cline A, Pereira F: Treatment of rosacea during pregnancy. *Dermatol Online J.* 2021;27: doi: 10.5070/D327754360.
21. Forton FMN, De Maertelaer V: Effectiveness of benzyl benzoate treatment on clinical symptoms and Demodex density over time in patients with rosacea and demodicosis: a real life retrospective follow-up study comparing low- and high-dose regimens. *J Dermatolog Treat.* 2022;33:456-65.
22. Forton FMN, De Maertelaer V: Treatment of rosacea and demodicosis with benzyl benzoate: effects of different doses on Demodex density and clinical symptoms. *J Eur Acad Dermatol Venereol.* 2020;34:365-9.

23. Faghihi G, Khosravani P, Nilforoushzadeh MA, et al.: Dapsone gel in the treatment of papulopustular rosacea: a double-blind randomized clinical trial. *J Drugs Dermatol.* 2015;14:602-6.
24. Merlo G, Cozzani E, Russo R, Parodi A: Dapsone for unresponsive granulomatous rosacea. *Am J Ther.* 2020;27:304-6.
25. Shemer A, Gupta AK, Kassem R, Sharon N, Quinlan EM, Galili E: Low-dose isotretinoin versus minocycline in the treatment of rosacea. *Dermatol Ther.* 2021;34:e14986.
26. Ertaş R, Yaman O, Akkuş MR, et al.: The rapid effect of pulsed dye laser on demodex density of facial skin. *J Cosmet Laser Ther.* 2019;21:123-6.
27. Temiz SA, Durmaz K, Işık B, Ataseven A, Dursun R: The effect of 577-nm pro-yellow laser on demodex density in patients with rosacea. *J Cosmet Dermatol.* 2022;21:242-6.
28. Altunisik N, Turkmen D, Sener S: Evaluation of the effect of 577-nm pro-yellow laser on demodex intensity. *J Cosmet Laser Ther.* 2021;23:221-4.
29. Wang P, Zhang L, Shi L, Yuan C, Zhang G, Wang X: Latent demodex infection contributes to intense pulsed light aggravated rosacea: cases serial. *J Cosmet Laser Ther.* 2019;21:163-5.

20. Rozasede lazer ve ışık tedavileri

Laser and light treatments for rosacea

Hande Ulusal, Ayşe Serap Karadağ*

Biruni Üniversitesi Tıp Fakültesi, Deri ve Zührevi Hastalıklar Anabilim Dalı, İstanbul, Türkiye

*Özel Muayenehane, Deri ve Zührevi Hastalıklar Kliniği, İstanbul, Türkiye

Giriş

Lazer cihazlarının ortaya çıkışı 1960'lara kadar uzansa da ancak 1980'lerde, vasküler lazerler de dahil olmak üzere belirli hedeflere sahip lazerler üretilmeye başlanmıştır^{1,2}. Vasküler lezyonları tedavi etmek için kullanılan lazerler, spesifik olarak oksihemoglobini hedefleyen bir dalga boyu yayar. Oksihemoglobin lazeri absorbe eder ve daha sonra ısıya dönüştürülür, bu da damarın lamina intimasında ısı hasarına ve sonuç olarak damar duvarı koagülasyonuna ve damar obliterasyonuna neden olur³. Bu vasküler lazerler, dermal kan damarlarının da ısınmasını sağlayarak kan damarlarının çapının azalmasına neden olur⁴. Lazerlerle etkili sonuçların sağlanmasında önemli rol oynayan üç parametre; dalga boyu (*wavelength*), atım süresi (*pulse duration*) ve akıcılıktır (*fluence*)⁵. Rozase tedavisinde farklı dalga boylarında bilimsel anlamda etkinliği kanıtlanmış çeşitli lazer ve ışık tedavileri uygulanmaktadır.

Pulse Dye lazer

Pulse Dye lazer (PDL), vasküler lezyonlar için seçici fototermaliz ilkesini kullanan ilk cihazdır. İlk PDL'ler, 418 nm (mor), 542 nm (yeşil) ve 577 nm'de (sarı) oksihemoglobin (ana kromofor) için görünürlük spektrumundaki en yüksek absorpsiyonları hedefleyen dalga boylarıyla tasarlanmıştır⁶. Absorpsiyonu takiben ışık enerjisi, kan damarı boyunca dağılarak fototermal hasara, fotokoagülasyona ve sonunda tromboz ve oklüzyona neden olan termal enerjiye dönüşür⁷. İlk PDL'lerde atım süresi 0,3 ila 0,4 ms arasında değişiyordu ve derinlik ancak 0,5 mm'ye kadar uzanıyordu. Bu durum daha derin damarların temizlenmesi için yeterli değildi⁶.

Vasküler lezyonlar için oldukça etkili olan bu tedavi, porto şarabı lekeleri, yüz telenjektazileri, hemanjiyomlar, eritemli skarlar, piyojenik granülomlar, Kaposi's sarkomu ve Civatte poikiloderması dahil olmak üzere çok çeşitli hastalıklarda kullanılmaktadır⁸⁻¹¹.

532 nm'de yeşil ışığın oksihemoglobin tarafından absorpsiyonu çok yüksektir, bu da oldukça seçici vasküler destrüksiyonla sonuçlanır¹². 532 nm'lik bu dalga boyu, 1 mm'ye kadar olan fasiyal telenjektazileri görebilir, ancak daha kalın damarlardaki etkinliği düşüktür^{12,13}. Ayrıca kontakt soğutma sistemi ile birlikte kullanımı daha yüksek fluence kullanılmasını sağlar, böylece gerekli olacak seans sayısı ile ani ödem ve eritem gibi komplikasyonları önemli ölçüde azaltır¹⁴.

Şu anda, 585 nm ve 595 nm PDL, telenjektaziler ve yüzeysel vasküler lezyonlar için tercih edilen tedavi olarak kabul edilmektedir^{13,15,16}. Bu dalga boylarında PDL, iletilen enerjinin tercihen oksihemoglobin tarafından maksimum 1,5 mm derinliğe kadar emildiği sarı ışık üretir^{6,17}. Bu nedenle, özellikle yüzeysel ve orta derinlikteki damarlara etki göstermektedir.

Bu 3 absorpsiyon tepesi dışında, oksihemoglobin ayrıca daha az oranda 800 nm ile 1.200 nm arasındaki kırmızı ve yakın kızılötesi spektrumdaki enerjiyi emer¹⁸. Örneğin; 940 nm'de, oksihemoglobinin absorpsiyon tepesi alçaktır, bu da kalın ve derin telenjektazileri yok eden daha yavaş ve daha homojen damar ısıtması sağlar¹⁹. Bu gerçek, daha uzun dalga boylu PDL'nin (940 ve 980 nm) geliştirilmesine yol açmıştır. Daha uzun dalga boyları dermiste daha derine nüfuz eder ve daha kısa dalga boylarına dirençli olan bu daha büyük damarları (>1 mm çap) seçici olarak hedef alır²⁰.

İki split-face çalışmada, PDL'nin 532 nm ve 940 nm dalga boyları karşılaştırılmış ve 940 nm dalga boyunun, özellikle 532 nm dalga boyuna dirençli damarlarda daha fazla etkiye sahip olduğu bildirilmiştir. 940 nm'de oksihemoglobinin absorpsiyon pik seviyesinin daha düşük olması, 532 nm'den daha az eritem ve ağrı oluşmasını, yine bu nanometrede minimum melanin absorpsiyonu yaparak post-enflamatuvar pigmentasyon riskinin de azalmasını sağlamıştır^{20,21}.

PDL'nin en büyük dezavantajı, işlem sonrası oluşan purpuradır. Bu durum 3 haftaya kadar sürebilir ve daha sonra 4 aya kadar süren hiperpigmentasyon ile iyileşebilir²². Bu açıdan, termal gevşeme süresi/*thermal relaxation time* (TRT) önemli bir faktördür: TRT, bir kromoforun lazer atışı sırasında emilen ısının yarısını dağıtması için gereken süredir¹⁸. Bu nedenle, hedeflenen damarların TRT'sine yakın veya buna eşit bir atım süresi, daha selektif bir fototermoliz sağlar ve purpura riskini azaltır²³. Fasiyal telenjektazilerin TRT'si 10-60 ms'dir ve bu, standart PDL'nin atım süresi aralığından (450 mikrosaniye ile 50 ms) önemli ölçüde daha uzundur^{16,24}. Yüz telenjektazi tedavisinde soğuk hava soğutması yan etkilerin görülme sıklığını azaltmak ve hasta memnuniyetini artırmak için yararlı olabilir. Son yıllarda, PDL teknolojisindeki bilimsel gelişmeler, aşamalı olarak artan fluensle uzun bir darbe (40 ms) iletmeye ve her hasta için özel tedavi uygulamasına olanak sağlamıştır. Böylece, iki farklı ayar (telenjektaziler için 40 ms ve eritem için 3 ms) lazer atışını rozase belirtilerine göre bireyselleştirmek mümkün olmuş, ancak purpura ve post-enflamatuvar pigmentasyon riski değişmemiştir^{25,26}. Karşılaştırmalı bir split-face çalışmada, subpurpurik dozla yapılan tedavi, zemindeki eritemi azaltmada daha etkili iken purpurik tek geçiş, damar çapında ve arborizasyonda önemli ölçüde azalma sağlamıştır²⁷.

Atım süresinin uzaması purpura riskini azaltsa da non-purpurik PDL ayarları, belirgin bir sonlanım noktası olmadığı için aşırı *overlap* ve skar riskinde artışa yol açabilir²⁸.

TRT ve atım süresinin yanı sıra, *fluens* (J/cm^2) ve fluens oranı (mW/cm^2), çevre dokulardaki termal hasarın etkisini ve riskini belirlemede kilit unsurlardır: Alam ve ark.²⁹, 10 ms atım süresine sahip PDL atışlarının farklı fluenslerle uygulandığında nasıl tepki verdiğini karşılaştırmış ve purpura eşliğinin altındaki fluensdeki tedaviler, daha az etkili bulunmuştur. Yani purpura oluştuğunda iyileşme daha belirgin olmaktadır.

PDL teknolojisindeki son gelişmeler, ayarları modifiye etmeyi böylece tedaviyi bireyselleştirmeyi mümkün kılmıştır. PDL'nin geleneksel yuvarlak spot şekli, dirençli telenjektazilerin yönetimi için özelleştirilebilir. Yuvarlak şekilli spota dirençli burun telenjektazisi olan 18 hastayı içeren bir çalışmada, ultra uzun atımlı ve oval şekilli spot kullanılarak yapılan PDL tedavisinde 10 hastada tam iyileşme elde edilirken geri kalan sekiz katılımcı %80'den fazla iyileştirme göstermiştir³⁰.

Clark ve ark.³¹ 12 hastayı değerlendirmiş ve PDL'nin rozasenin eritema telenjektazik bileşeni için güvenli ve etkili bir tedavi olduğunu göstermiştir. Bununla birlikte, burun üzerinde belirgin telenjektatik damarlara neden olan daha yoğun eritemi temizlemede zorluk olabilir³¹. İdiyopatik flaşingi olan 10 hastayı içeren bir çalışmada, 585 nm PDL'nin, eritemde %62'den fazla belirgin iyileşme ile güvenli ve etkili bir tedavi olduğu belirtilmiştir³².

Kan akımını artıran topikal bir ajan uygulandığında, kromoforun miktarı artacağı için lazerin etkisini potansiyel olarak artıracağı beklenmektedir. Bu yaklaşım, özellikle subpurpurajenik PDL'nin etkisinin düşük olduğu koyu tenli hastalar için yararlıdır. 585 nm PDL seansından önce topikal niasin uygulaması kutanöz damar genişletici özelliği nedeniyle denenmiş ve rozase ile ilişkili eritemde topikal niasin ile ön tedavinin güvenli bir seçim olduğu sonucuna varılmıştır³⁰. Tedaviden önce saç kurutma makinesi kullanımının bile PDL'ye yanıtı artırdığı öne sürülmüştür³³.

Bazı çalışmalarda oksimetazolin ve PDL kombinasyonu değerlendirilmiştir. Fasiyal eritemi azaltan %1'lik topikal oksimetazolin uygulaması, PDL ile kombinasyon halinde başarılı bir şekilde kullanılmış ve böylece eritematelanjektazik rozaseli hastalarda telenjektaziler daha etkili bir şekilde tedavi edilmiştir³⁴. Bir hayvan çalışmasında Kelly ve ark.³⁶, oksimetazolinin etkilerini PDL kombinasyonu ile karşılaştırmış; salin ve PDL kombinasyonundan daha etkili olduğunu bulmuşlardır³⁵. 595 nm PDL ile hidroksiklorokin (200 mg/gün)³⁶, 532 nm lazer ile topikal retinaldehit³⁷, 585 nm/595 nm PDL ile topikal takrolimus^{38,39} gibi diğer kombine tedaviler de faydalı sonuçlar doğurmuştur.

Aksine, metil aminolevulinat (MAL) ile kombinasyon halinde uygulanan PDL yalnızca sınırlı ve kısa etkilere yol açmıştır⁴⁰. Bir retrospektif çalışmada, papül, püstül ve eritem, fraksiyonel mikroiğneli radyofrekans ile ardışık 3 PDL kombine tedavisinden sonra başlangıca göre önemli ölçüde iyileşmiştir⁴¹.

PDL ağrı ve rahatsızlığa neden olduğu için tedavi öncesi topikal anestezi uygulaması önerilebilir. Topikal anesteziğin etkisi hakkındaki belirsizlik, 69 hastayla yapılan bir retrospektif çalışmada değerlendirilmiştir. Yazarlara göre, topikal lidokain ve tetrakain, PDL'nin etkinliğini etkilememiştir⁴². Ağrıyı azaltmanın bir başka yolu, PDL seansları sırasında ağrıyı azalttığı görülen pnömatik bir deri düzleştirme teknolojisidir⁴³.

Sistemik doksisisiklin ile kombine PDL'nin güvenliği, bu antibiyotikğin teorik fotosensitivite riski nedeniyle sorgulanmıştır. Bununla birlikte, retrospektif bir çalışma; PDL ile doksisisiklin kombinasyonunun olumsuz deri reaksiyonuna yol açmadığını ve rozase belirti ve semptomlarını etkili bir şekilde kontrol ettiğini göstermektedir⁴⁴.

Yakın tarihli bir çalışma, tek bir PDL seansının rozase hastalarının yüz derisindeki demodeks akarlarının yoğunluğunu azaltabileceğini göstermiştir⁴⁵.

Neodymium:yttrium-aluminum-garnet lazer

Neodymium:yttrium-aluminum-garnet (Nd-YAG) lazer, 1.064 nm'lik dalga boyuna sahiptir. Bu uzun dalga boyu ile Nd:YAG lazer 4-6 mm'ye kadar penetre olur ve özellikle deri altı dokuda daha derin yerleşimli damarlar için kullanışlıdır.

Atım süresi, damarların TRT'sine ve derinliğine göre ayarlanabilmekte ve bu özellik yan etki olasılığını azaltmaktadır⁴⁶. Bu dalga boyunda enerjinin hemoglobin tarafından emilmesi nisbeten düşüktür, su ise çok daha fazla enerji emer, bu nedenle kan damarlarını yok etmek için daha yüksek fluens gerekir⁴⁷. Telenjektazilerin yok edilmesi sırasında aynı zamanda ısı üretilir ve bu ısı bir yandan da dermal gençleştirmeye katkıda bulunur.

1.064 nm dalga boyunda melanin Emilimi çok düşüktür ve epidermal hasar veya post-enflamatuvar hiperpigmentasyon riski Nd:YAG lazeri tüm deri tipleri, özellikle açık ten için güvenli bir seçim haline getirir⁴⁸⁻⁵⁰. Birden fazla dalga boyunu birleştirmenin purpura riskini düşürürken daha fazla fayda sağlayabileceği öne sürülmüştür. Bu tür bir hipotezin temeli, iki dalga boyunu uygulamanın, hedeflenen kan damarlarında pıhtılaşmayı sağlamak için tek bir dalga boyuna göre daha düşük fluens gerektirmesi ve dolayısıyla komplikasyonların ve ağrının daha az olmasıdır⁵¹.

Neodymium:ytrium-aluminum-garnet - Pulse Dye lazer karşılaştırması

Hali hazırda 595 nm PDL ve 1.064 nm Nd:YAG lazerin aynı başlıktan sıralı olarak yayılmasını sağlayan lazer platformları mevcuttur⁵². Bu ikili sistemler, PDL ile ısıtılan kan damarlarının 1.064 nm’de artan enerji emilimi sergilediği gerçeğine dayanmaktadır^{51,53}.

Bir çalışmaya göre, malar bölgede yer alan telenjektaziler Nd:YAG lazere daha iyi yanıt verirken burun kanatları en dirençli bölgedir ve bunu burun sırtı takip eder⁵⁴.

Eritematelejenjektatik rozasede olduğu gibi, birçok çalışma papülopüstüler rozasenin de Nd:YAG lazer ile iyileştiğini bildirmiştir. Bu sonucun makul bir açıklaması, lazerin, papülopüstüler rozasede perifoliküler enflamasyonu indüklemekten sorumlu olan demodeks akarlarından etkilenen foliküler üniteleri ortadan kaldırmasıdır (ışık absorpsiyonuna bağlı immün yanıt)⁵⁵.

PDL gibi, Nd:YAG lazer de topikal ajanlarla kombine olarak denenmiştir. Micali ve ark.⁵⁶ lazer ve ışık tedavilerine dirençli yaygın eritemi olan hastalarda Nd:YAG lazer seansından önce %0,33 topikal brimonidin kombine kürünü araştırdılar. Bu sıralı tedavi, farklı yollardan farklı rozase belirtilerini hedef almıştır. Brimonidin %0,33 farmakolojik olarak eritemi önemli ölçüde iyileştirirken Nd:YAG lazerin enerjisi telenjektazileri yok etmiştir⁵⁷. Ek olarak, brimonidin, telenjektazilerin arka plandaki eritemle “maskelenmesini” önleyerek lazer seansının daha doğru yapılmasına olanak sağlar⁵⁸.

Uzun atımlı Nd:YAG ve PDL’nin her ikisi de rozase ile ilişkili nazal telenjektazide etkilidir⁵⁹, ancak yan etkilerden kaçınmak için dikkatli kullanılmalıdır. Nd:YAG, daha yüksek miktarda enerji ve ısı nedeniyle dokuya zarar verme potansiyeli daha yüksek olan PDL’den daha derine nüfuz eder. Uzun atımlı Nd:YAG, yüzeysel penetrasyon için düşük fluens ve küçük spot boyutları ile kullanılabilir. Aksi takdirde skarlaşmaya neden olabilmektedir. Prosedürden önce, prosedür sırasında ve sonrasında uygun soğutmanın mevcut olduğundan daima emin olunmalıdır.

Yoğun atımlı ışık/intense pulse light

Yoğun atımlı ışık (IPL) 1997’de tıbbi cihaz olarak onay almıştır⁶⁰. Seçici fototermoliz kullanan lazerlerin aksine IPL, bant geçiren filtrelerle bağlı olarak 420 ila 1400 nm dalga boylarında tutarlı olmayan, yüksek yoğunluklu ışık yayar. Yüz telenjektazileri, kapiller ve venöz malformasyonlar, rozase, Civatte poikiloderması ve infantil hemanjiyomların tedavisinde yaygın olarak kullanılmaktadır⁶⁰⁻⁶². Absorpsiyon spektrumlarına bağlı olarak, filtreler seçici doku hasarına izin verir: Örneğin; daha uzun dalga boyları daha derin damarları hedeflerken daha kısa olanlar yüzeysel damarları hedef alır. Ayrıca, belirli bir dalga boyunun yanı sıra fluens, atım süresi ve atım aralıklarının kombinasyonları, birçok kromoforu ve kutanöz yapıyı hedefler; bu da pigmente lezyonlar, fotoyaşlanma ve rejuvenasyon gibi farklı endikasyonlarda kullanımına olanak tanır⁶³.

Potasyum titanil fosfatda (KTP) olduğu gibi, daha kısa dalga boyları melanin ile etkileşime girebilir, bu nedenle koyu tenlerde IPL uygulamasından kaçınılmalıdır.

PDL ile birlikte IPL, rozase ile ilişkili fasyal eritem ve telenjektazileri yönetmek için en sık kullanılan cihazlardır. Rozase ve yüz telenjektazileri olan hastalarda yapılan birkaç prospektif çalışma, minimal yan etkilerle uzun süreli olumlu sonuçlar bildirmiştir⁶⁴⁻⁷⁶.

IPL <1 mm telenjektazilerde Nd:YAG lazerden daha iyi yanıt veriyor gibi görünmektedir⁷⁷. Ayrıca, IPL uygulamasının farklı rozase tiplerinde eritemi azaltma kabiliyeti vardır. Papülopüstüler rozaseli 16 hastayı ve eritematelejenjektatik rozaseli 16 hastayı içeren karşılaştırmalı bir çalışmada, IPL tedavisi ile papülopüstüler rozaseli grup klinik olarak daha fazla iyileşme göstermiştir⁷⁸.

On dokuz hastayı içeren tek kör, *split-face* (yarım yüz) randomize kontrollü çalışmada, IPL sonrası topikal brimonidin uygulanmasının tek başına hava soğutmaya kıyasla IPL’nin neden olduğu eritemi azaltmada çok daha etkili olduğu saptanmıştır⁷⁹.

Eritematelenjektazik rozasede IPL etkinliğinin hastalığın şiddeti ve hastaların yaşı ile ilişkili olduğunu ileri sürülmüştür, daha şiddetli hastalık durumunda ve daha genç hastalarda IPL yanıtı daha iyi olmaktadır⁸⁰.

Tüm olumlu literatüre rağmen, bazı durumlarda IPL paradoksal olarak rozase alevlenmesine neden olabilmektedir. Işığa ve ısıya duyarlı olan demodeks akarlarının, bu tarz IPL kaynaklı alevlenmede bir kofaktör olduğu ileri sürülmüştür⁸¹. O nedenle demodekslerin eşlik ettiği rozase hastalarında IPL tedavisini uygulamadan önce demodeks tedavisine başlanması, sonrasında IPL tedavisinin uygulanması daha uygun olacaktır. Burada tedavinin ne kadar süre sonra uygulanması gerektiği konusunda literatürde kesin bir bilgi bulunmamaktadır. Biz kliniğimizde yoğun demodeks olan olgularda genellikle 1 aylık demodeks tedavisi verdikten sonra [IPL/geniş bant ışık (BBL)] tedavisine başlamaktayız, bu şekilde hastaların tedavi uyumlarının daha fazla olduğunu gözlemledik.

IPL tedavileri vezikül, bül, dispigmentasyon ve skar oluşumu gibi yan etkilere neden olabilir. Hiperpigmentasyon genellikle geri dönüşümlüdür, ancak hipopigmentasyon melanositlerin termal yıkımının bir sonucu olarak kalıcı olabilir⁸². Yanlış hasta seçimi, yani ten rengi veya etnik köken, farklı kişilerde melanin içeriğinde farklılıklar olabileceğinden, bu tür yan etkilerin önemli bir nedenidir.

Prospektif randomize bir çalışmada, 540 nm IPL tedavisi 4 hafta aralıklarla üç seans uygulanmış ve *Demodex folliculorum* tedavisi için pozitif sonuçlar alınmıştır. IPL tedavisi, kontrol grubuyla karşılaştırıldığında etkinlik oranının belirgin olarak daha yüksek olduğu görülmüştür. İki yıllık takipte nüks oranının IPL grubunda daha düşük olduğu gözlemlenmiştir (%8,41'e karşı %48,33)⁸³.

Dört haftalık aralıklarla dar bant IPL (500-600 nm) ile beş seans tedavi uygulanan fasyal telenjektazili 30 hastadan 27'sinde (%90) tedavi sonrası %50'den fazla, 30 olgudan 8'inde (%27) %75'ten fazla iyileşme saptanmıştır. Altı aylık takipte hastaların %30'unda nüks görülmüştür⁸⁴.

Vasküler lezyonlar üzerindeki etkisi göz önüne alındığında, 2000 yılında Levy, önceki tedaviye rağmen kronik fasyal eritem ile başvuran lupus eritematozuslu bir hastanın olgusunu yayınlamış ve %75 iyileşme görüldüğü bildirilmiştir. Lupus gibi eritemli kronik hastalıklarda IPL ve lazer tedavileri iyi tolere edilme avantajına sahiptir ve uzun süreli ilaç kullanımından koruyabilmektedir. Düzenli seansların planlanması koşuluyla sürdürülebilir sonuçlar elde edilebilir. Daha önce de belirtildiği gibi, IPL'nin geçici bir anti-enflamatuvar etkisi vardır⁸⁵. 2013 yılında Troilus ve ark.⁸⁶, tedaviye dirençli kronik diskoid lupus eritematozus (DLE) olgularının retrospektif bir çalışmasını gerçekleştirmiştir. Hastalar IPL veya PDL ile tedavi edilmiş, 16 hastanın 14'ü kaşıntı, eritem, pullanma, skar oluşumu ve ağrıda iyileşme olduğunu belirtmiştir⁸⁶.

Ancak unutulmaması gerekir ki DLE lezyonları fotosensitif lezyonlardır ve IPL görünür ışık dalga boylarını kapsamaktadır. Bu nedenle IPL tedavisi lezyonları alevlendirme riski taşımaktadır. IPL tedavisi çok dikkatli uygulanmalı, güvenlik amacıyla 11-12 j/cm² gibi düşük akım enerjileri tercih edilmelidir.⁸⁷

IPL'nin bir lazer değil ışık tedavisi olması hekimlere yalancı bir güvenlik duygusu verebilir, ama önemli komplikasyonlarından biri oküler hasardır. Hasar etki mekanizmasının gözün pigmente yapılarının, irisin ve iris dilatatör kasının kalıcı olarak etkilenmesine bağlı olduğu şeklinde açıklanmaktadır. Literatürde az sayıda olgu bildirilmiş olsa da hasar kalıcı olabilmektedir⁸⁸. Bu önemli komplikasyonun önüne geçmek için özellikle probun yerleştirilmesi zor olan göz çevresine yapılan uygulamalar sırasında hastanın göz koruyucusu çıkarılmamalı, gözlük kaldırılmamalıdır.

Geniş Bant Işık/Broad Band Light

BBL, tedavisi olarak adlandırılan, IPL sistemlerinin daha da geliştirilmiş çok fonksiyonlu bir ışık sistemidir. IPL'ye dayanarak, dalga boyunu soğutucu sistem ve enerji çıkış modunu optimize eder. Klasik IPL sistemlerinden daha güvenli, daha hızlı sonuç alınan ve daha konforlu bir sistemdir. Klinik pratikte yaygın olarak kullanılmaktadır. BBL sistemi IPL'ye göre daha yeni bir sistem olup bu konuda yapılan çalışma sayısı oldukça azdır. Ancak IPL

sisteminin gelişmiş versiyonu olduğu için, IPL tedavisi ile ilgili yapılan çalışma sonuçları BBL tedavisi için de geçerlidir.

BBL, derideki bir dizi bileşen tarafından emilen 560 ila 1.200 nm arasında değişen geniş bir ışık dalgası bandı kullanır. Günümüzde BBL prosedürleri ince telenjektaziler, dispigmentasyon, eritem ve elastozun görünümünü azaltmak için kullanılmaktadır^{89,90}.

Rozase eriteminin tedavisinde BBL ile kombine uygulanan BTX intradermal enjeksiyonu, BBL monoterapisi ile karşılaştırıldığında güvenli ve daha etkili bulunmuştur⁹¹. BTX'in intradermal enjeksiyonunun BBL ile kombinasyonu sinerjik etkiye sahiptir. Yapılmış olan çalışmada sonuçlarında eritem ve kızarma skorlarında ve eritem indeksinde azalma saptanmıştır.

IPL ile PDL'nin karşılaştırılması

Bilateral fasiyal eritemi olan 15 hastada yapılan bir çalışmada IPL ile PDL karşılaştırılmıştır. Yüzün bir yarısına IPL, diğer yarısına PDL uygulanmış ve sonuçlar 30. ve 90. günlerde değerlendirilmiştir. Doksanıncı günde eritemde belirgin düzelleme saptanırken non-purpurajenik dozda PDL ve IPL'nin etkinliği benzer bulunmuştur⁹². Eritema telenjektazik rozase (ETR) tedavisi için non-purpurajenik 595 nm PDL ile 560 nm IPL filtresini karşılaştıran bir yarım-yüz çalışma gerçekleştirilmiş ve bu çalışmada fasiyal eritem tedavisinde hem IPL hem de PDL'nin etkinliğinin eşit olduğunu gösterilmiştir⁹³.

2020 yılında retrospektif bir çalışmada dört çalışma grubuna ayrılan fasiyal telenjektazili 160 hastada ikişer seans PDL (595 nm), vasküler filtrelili IPL (530-650 nm ve 900-1200 nm), IPL 560 (560-1200 nm) ve IPL 590 (590-1200 nm) karşılaştırılmıştır. Tüm çalışma grupları önemli iyileşme göstermiştir. PDL (595 nm) ve IPL vasküler filtre (530-650 nm ve 900-1200 nm) diğer iki gruba göre daha iyi sonuç vermiştir⁹⁴.

IPL ile Nd:YAG karşılaştırılması

Yapılan bir çalışmada IPL tedavisi sonrası telenjektaziler ve küçük boyutlu damarlar için hasta memnuniyetinin daha yüksek olduğu, Nd:YAG lazerin etkisinin ise büyük çaplı damarlar için daha tatmin edici olduğu gösterilmiştir⁹⁵.

Çalışma grubunda vasküler lezyonların tedavisinden genel memnuniyet daha ağırlı olmasına rağmen Nd:YAG lazer ile daha fazla bulunmuştur. Hastaların %72'si Nd:YAG lazerden sonra iyi ile mükemmel arası sonuçlar aldıklarını düşünürken sadece %48'i aynı oranı IPL tedavisi için vermiştir. Hiperpigmentasyon en sık karşılaşılan komplikasyon olarak karşımıza çıkmakta olup bu durum hastalara tedaviye başlamadan önce vurgulanmalıdır.

Meta-analiz sonuçları

2022 senesinde yapılan meta-analiz çalışmasında eritem alanında, PDL ve diğer enerji bazlı sistemler arasında spektrofotometre eritem indeksinde anlamlı bir fark bulunmamıştır [göreceli risk (RR): 0,38 %95 güven aralığı (GA): 0,20-0,95, I²=%0, dört çalışma]. Benzer şekilde, PDL ve Nd:YAG çalışmaları ile yapılan alt grup analizinde (RR: 0,90 %95 GA: 0,99-2,79, I²=%0, iki çalışma) ve PDL ile IPL çalışmaları ile alt grup analizinde belirgin fark bulunmamıştır (RR: 0,32 %95 GA: 0,28-0,93, I²=%0, iki çalışma). Bununla birlikte, eritem azalma yüzdesi PDL lehine bulunmuştur (RR: 5,72 %95 GA: 4,55-6,89, I²=%45, iki çalışma).

Telenjektazi derecelendirme ölçeğinde PDL ile diğer enerji bazlı cihazlar arasında anlamlı fark saptanmamıştır (RR: 0,54 %95 GA: 0,87-1,94, I²=%69, iki çalışma).

Ağrı ile ilgili olarak, meta-analiz PDL'nin diğer enerji bazlı cihazlar kadar ağırlı olduğunu ortaya koymuştur (RR: -0,23 %95 GA: 0,96-0,49, I²=%91, sekiz çalışma). Bununla birlikte, alt grup analizi PDL'nin Nd:YAG lazerden daha ağırlı olduğunu (RR: 0,84 %95 GA: 0,53-1,14, I²=%0, üç çalışma) ancak IPL'den daha az ağırlı olduğunu

göstermiştir (RR: -1,18 %95 GA: 1,56-0,80, I^2 =%33, dört çalışma).

Doktor değerlendirmesine göre, PDL ile diğer enerji bazlı cihazları karşılaştırırken tedavi başarısı benzer saptanmış (RR: 1,23 %95 GA: 0,74-2,04, I^2 =%0, yedi çalışma) ve aynı şekilde PDL ile Nd-YAG (RR: 0,76 %95 GA: 0,32-1,79, I^2 =%0, üç çalışma) ve PDL ile IPL (RR: 1,85 %95 GA: 0,85-4,03, I^2 =%0, üç çalışma) arasında hasta memnuniyetine göre karşılaştırıldığında; ne genel meta-naliz (RR: 1,15 %95 GA: 0,73-1,82, I^2 =%3, dokuz çalışma) ne PDL'ye karşı Nd-YAG alt grup analizi (RR: 1,01 %95 GA: 0,51-2,01, I^2 =%37, beş çalışma) ne de PDL'nin IPL'ye karşı alt grup analizi (RR: 1,61 %95 GA: 0,73-3,53, I^2 =%0, üç çalışma) önemli farklılıklar göstermiştir.

Diğer tıbbi ve topikal müdahalelerin aksine, analiz, PDL, Nd-YAG lazer ve IPL ile bazı yararlı kanıtlar olduğunu özellikle enerji bazlı cihaz uygulamalarının rozasedeki değerini destekleyen kanıtların hala oldukça belirsiz olduğunu göstermektedir⁹⁶. Yakın tarihli bir rozase incelemesine göre, (uzun darbeli) PDL, Nd-YAG lazer ve IPL'nin arka plan eritemi ve telenjektazileri azalttığına dair kanıtların düşük-orta derecede olduğu belirtilmektedir⁹⁷.

Lazer konsensus raporu

PDL, rozasenin telenjektazi ve fasyal eriteminde iyileşmeye yol açtığı için tedavide önemli bir yöntem olmaya devam etmektedir⁹⁸. PDL'nin yeni nesilleri, önceki cihazlarla tedaviden sonra gözlenen belirgin morarmaları büyük ölçüde ortadan kaldıran farklı bir pulse formatı içermektedir.

IPL, hem fasyal eritem hem de dilate damarların tedavisinde başarıyla kullanılmaktadır⁹⁹. Çalışmalar, güncellenmiş PDL ve IPL cihazları arasında karşılaştırılabilir etkinlik göstermiştir^{100,101}.

532 nm lazer ile yapılmış daha yeni çalışmalar, rozaseli hastalarda telenjektazi ve difüz eritem tedavisinde PDL cihazlarıyla görülenlerle kıyasla mükemmel sonuçlar bildirmiştir¹⁰².

Rozase yönetimi için daha önce yayınlanmış kılavuzlarda öncelikle rozasenin görünür belirtileri ile ilişkili tıbbi ve/veya cihaz terapileri dahil edilmiştir. Daha kısa dalga boyları (595 nm) süperfiyal damarlar için etkilidir, daha uzun dalga boyları (1064 nm) ise daha derin büyük damarları hedefler. Bu nedenle, büyük ve derin telenjektazileri olan hastalarda, PDL ve IPL uygun olsa da Nd-YAG lazer en iyi seçimdir. KTP, yüzeysel ve ince telenjektazileri olan hastalar için daha uygundur. Koyu tenli hastalarda Nd-YAG lazer ve PDL güvenli seçeneklerdir, KTP ve IPL'den kaçınılmalıdır.¹⁰³

Potasyum titanil fosfat lazer

KTP lazer (532 nm, 585 nm) yarımlı dalga boyunda yeşil ışık yayan ve frekansı ikiye katlayan bir Nd:YAG türüdür. Kısa dalga boyları nedeniyle iletilen enerji hafifçe nüfuz eder ve derideki iki ana kromofor olan hemoglobin ve melanin tarafından emilir. Lazer atışları, küçük damarlarda yavaş ve hafif ısınma, pıhtılaşma ve kollapsa yol açar. Bu nedenle, KTP özellikle yüzeysel, ince telenjektaziler ve eritem için etkilidir, ancak deri fototipi 3 olanlarda ve daha derin damarlarda uygulanması önerilmez¹⁰⁴. Daha derin ve kalın damarlara yüksek doz enerji uygulanırsa ciddi skar, bül ve depigmentasyon gibi komplikasyonlar görülebilir. Fluensi azaltarak ve atım süresini artırarak bu olası yan etkiler en aza indirilebilir. Aynı şekilde, KTP daha koyu deri üzerine uygulanırsa, yüksek melanin absorpsiyonu, post-enflamatuvar hiperpigmentasyon ile epidermal hasara neden olabilir. PDL'den farklı olarak, KTP'de atım süresinin uzun olması nedeniyle purpura riski düşüktür¹⁰⁵.

Rozase ve farklı endikasyonlar için KTP uygulanan 647 hastaya anket uygulanmış, rozase tanılı hastalar %75'e varan oranda "tam veya belirgin iyileşme" olduğunu belirtmişler¹⁰⁶. 532 nm KTP cihazı ile tedavi edilen fasyal telenjektazili 102 hastadan oluşan bir seride, yazarlar 2 yıllık tedavi ve takibi tamamlayan 49 hastanın 44'ünde belirgin iyileşme veya temizlenme bildirdiler¹⁰⁷.

532 nm'lik KTP lazerler, çoğunlukla sağlam ve dayanıklı cihazlarla güvenilir etkili sonuçlar verir. Bölünmüş yüz, tek kör, kontrollü bir karşılaştırma çalışmasında hem 595 nm hem de 532 nm atımlı lazerler fasyal

telenjektazi ve kızarıklığın tedavisinde oldukça etkili bulunmuştur. 532 nm KTP lazer daha etkili gibi görüne de daha fazla şişlik ve eriteme neden olur¹⁰⁸. Hem geniş spotlu KTP hem de IPL tek seansta vasküler ve pigmente lezyonlarda belirgin düzelleme sağlamaktadır. KTP lazer, IPL'ye göre biraz daha fazla kızarıklık ve ödem oluşturmaktadır¹⁰⁹.

Yellow (sarı ışık) lazer

Spesifik olarak oksihemoglobini hedefleme kabiliyetinden dolayı, 577 nm yellow lazer, koyu deri tiplerine sahip hastalarda hiperpigmentasyon riskini en aza indirmek için bakır bromür lazere (%90 sarı ışık ve %10 yeşil ışıktan oluşan) göre ek bir avantaja sahiptir. Bakır bromür lazerlerin telenjektazi ve fasiyal eritemde etkili olduğu bildirilmiştir; ancak, teknolojik olarak çok hassastır. Ayrıca yellow lazer'de PDL'de olduğu gibi pahalı bir boya kiti, IPL'deki gibi bir soğutma cihazı veya jel uygulaması gerektirmez. Kapıcıoğlu ve ark.¹¹⁰ 4 haftalık aralıklarla, bir ila dört seans tedavi edilen 40 hastada ETR, fasiyal eritem ve fasiyal telenjektazilerde 577 nm ProYellow lazerin etkinliğini ve güvenliliğini göstermişler. Mohamed ve ark.¹¹¹ 2019'da papülopüstüler rozase, fasiyal telenjektazi ve fasiyal eritem için 577 nm lazerin etkinliğini incelemişler ve fasiyal telenjektazilerden ziyade fasiyal eritemde daha iyi sonuçlar elde etmişlerdir.

Fotodinamik tedavi

Fotodinamik tedavi (FDT), zararsız bir ışığa duyarlılaştırıcı ve uygun dalga boyunda ışık kullanarak singlet oksijen ve diğer ROS'nin üreterek etkili olmaktadır¹¹².

MAL aminolevulinik asit gibi porfirin olmayan ışığa duyarlılaştırıcılar, stabilizeleri ve güvenlikleri nedeniyle son yıllarda daha yaygın bir şekilde kullanılmaktadır. Yüksek oranda çoğalan hücreler, daha fazla ışığa duyarlılaştırıcı emerek hedef hücrelerde protoporfirin IX (PpIX) birikimine yol açabilir. Işık kaynakları tarafından aktive edildikten sonra PpIX, ışık enerjisini emer ve oksijenle etkileşerek hedef dokulara veya mikroorganizmalara seçici olarak zarar verebilen, lokal immünolojik ve enflamatuvar reaksiyonları düzenleyen ROS üretir^{113,114}.

Yapılan bir *in vitro* çalışma, en etkili dalga boylarının 630 nm ve 940 nm olduğunu göstermiştir, bu da katelisinidin (LL-37), TLR2 ve kallikreinler (KLK'ler) gibi rozase enflamasyonu araçlarını azaltır¹¹⁵. FDT ayrıca deri mikrobiyomu ile etkileşime girer¹¹⁶. Rozase ve akne hastalarında deri mikrobiyosu üzerinde mavi ve kırmızı ışığın etkinliği üzerine araştırmalar halen devam etmektedir¹¹⁷.

Mikroiğneli fraksiyonel radyofrekans

Radyofrekans, kolajeni yenilemek için elektrikle ısıyı indükler. İnvaziv olmayan estetik tedavilerde yaygın olarak kullanılır ve rozasedeki faydası araştırılmıştır¹¹⁸. Bu konuda yapılmış çalışmalar sınırlıdır. Bir randomize, yarım-yüz, klinik çalışmada, tedavi edilen taraftaki iyileşme, tedavi edilmeyen tarafa kıyasla ortalama %20 bulunmuştur¹¹⁹.

Otuz dört hasta üzerinde yapılmış olan bir araştırmada mikroiğneli fraksiyonel radyofrekans ile tek başına gözle görülür iyileşme sağlanmış ve hasta güvenliğini tehlikeye atmadan veya deri bariyerine zarar vermeden tedavisi zor rozase için büyük etkinliğe sahip olduğu bildirilmiştir¹²⁰.

Fimatöz rozasede lazer tedavisi

Fimatöz rozase sebace gland, bağı dokusu ve kan damarlarının ilerleyici hipertrofinin neden olduğu nadir bir durumdur ve sıklıkla erkeklerde gözlenir. Bu hasta grubunda, lazer cerrahisi yeni ve etkili bir tedavi seçeneği olarak karşımıza çıkmaktadır. Bu amaçla CO₂ lazer ve erbium:YAG lazeri kullanılmaktadır.

CO₂ lazer, 10.600 nm dalga boyunda ışık yayarak intra/ekstrasellüler suyu hedef alan ablatif bir lazerdir. Lazerin emilimi, suda buharlaşma ve doku kaybına neden olur. Hipopigmentasyon ve skatris sık karşılaşılan komplikasyonlardır. Rinofimalı 124 hastada yapılan bir çalışmada, 118 hastada iyi ve mükemmel sonuçlar elde edildiği, reepitelizasyonun 3-4 haftada tamamlandığı, 8-12 hafta süren eritem izlendiği belirtilmiştir. CO₂ lazer tedavisi yüksek hasta memnuniyeti ile etkili ve kalıcı bir tedavi alternatifi olarak tanımlanmıştır¹²¹.

Erbiyum:YAG lazeri suyun maksimum emilim aralığında yer alan 2.940 nm dalga boyunda ışık yayar. Atımlı ışık yayımı ve yüksek absorpsiyon etkisi ile minimal termal hasar oluşumuna neden olur ve yumuşak dokuda ablyasyon etkisi yüksektir. Koagülatif etkisi olmadığından CO₂ lazeri ile kombine edilerek daha düşük skar riski ile optimize kozmetik sonuçlar elde edilebilir¹²². Erbiyum:YAG/CO₂ lazer kombinasyonu, rinofimalı altı hastada başarılı bir şekilde kullanılmış olup tüm hastalarda minimal skar saptanmış ve hiçbir hastada ilk bir yıl içinde nüks gözlenmemiştir¹²³.

Tablo 1’de rozase tedavisinde kullanılan lazer ve ışık kaynakları tedavilerinin özeti sunulmaktadır.

Yan etki ve komplikasyonlar

Enerji bazlı cihazlarla tedavide yan etkiler arasında eritem, ödem, kuruluk, kaşıntı sayılabilir. Ağrı, batma ve yanma hissi tolere edilebilir düzeydedir, ancak gerekli durumlarda topikal anestezi uygulanabilir. IPL tedavisinde ise topikal anestezi kullanımını önerilmemektedir. Eksüda, krut oluşumu, peteşiler, akneiform erüpsiyon ve ışığa duyarlılık birkaç gün sürebilir. Hipopigmentasyon ve post-enflamatuvar hiperpigmentasyon 3-8 hafta sonra çoğunlukla düzelir. Yan etkiler, monoterapi ile kıyaslanınca kombine lazer ve ışık tedavilerinde daha şiddetli ve uzun süreli olabilir. Nd:YAG lazer, özellikle koyu deri fototiplerinde PDL’ye kıyasla daha az yan etki oranına sahiptir. Ancak uygun olmayan dozlarda skar riski bulunmaktadır.

Tablo 1. Karşılaştırmalı konsensus raporları

Klinik	2016 Çin konsensusu	2017 Global Rozase konsensusu (ROSCO)	2017 İsviçre S1 kılavuzu	2016 Kanada klinik uygulama kılavuzu
Geçici eritem	Lokal tedavi: Soğuk sprey ve soğuk kompres; brimonidin Sistemik tedavi: Hayır	Lokal tedavi: Alfa adrenerjikler Sistemik tedavi: Beta blokerler		Lokal tedavi: Hafif şiddetteki hastalar azelaik asit, brimonidin, metronidazol kullanabilir, 8-12 hafta sonraki değerlendirmede etki görülmezse vasküler lazer/IPL ile kombine edilebilir; orta şiddetteki hastalar azelaik asit, brimonidin, metronidazol kullanabilir, 8-12 hafta sonraki değerlendirmede etki görülmezse vasküler lazer/IPL ile kombine edilebilir; Sistemik tedavi: Doksisisiklin
Persistan eritem	Lokal tedavi: Azelaik asit, brimonidin, takrolimus ve pimekrolimus Sistemik tedavi: Hidroksiklorokin + subantimikrobiyal dozda doksisisiklin, makrolidler, karvedilol	Lokal tedavi: Brimonidin, IPL, PDL Sistemik tedavi: Hayır	Lokal tedavi: (+++) ^a , brimonidin, IPL, PDL, Nd:YAG; (+) ^a , azelaik asit, metronidazol, takrolimus, pimekrolimus Sistemik tedavi: (+) ^a , karvedilol	
Telenjektazi	Lokal tedavi: PDL, IPL, Nd:YAG, dual dalgaboyu lazer	Lokal tedavi: Elektrodesikasyon, IPL, lazer	Lokal tedavi: (++) ^a , IPL, PDL, Nd:YAG	Hayır

^aÖnerilen tedavi düzeyi, IPL: Yoğun atımlı ışık, PDL: Pulse Dye lazer, Nd:YAG: Neodymium:yttrium-aluminum-garnet lazer

İşlem sonrası su temasının olmaması, makyaj yapılmaması, 24 saat boyunca alkol tüketimi ve aşırı fiziksel aktiviteden uzak durulması önerilmektedir.

Rozasede uygulanan PDL ve IPL gibi lazer ve enerji bazlı cihaz tedavilerinin seans aralıkları 3-4 hafta olup kişiden kişiye değişmekle birlikte ortalama 3-4 seans tedavi önerilmektedir. Kronik bir hastalık olması dolayısıyla senelik idame tedavi yapılması elde edilmiş olan olumlu etkilerin devam etmesini sağlayacaktır.

Gebelikte lazer ve ışık tedavileri

Standardize edilmiş kılavuzlar ve mevcut verilerin yetersizliği nedeniyle fetal riskin oranı net bir şekilde bilinmemektedir. Gebelikte ilk trimester, fetal organogenez için çok önemlidir, bu dönemde spontan düşük riski %12 iken ikinci ve üçüncü trimesterde bu oran %5'e düşer¹²³.

Hamilelik sırasında yapılan diğer dermatolojik cerrahi işlemlerde olduğu gibi, spontan düşük veya erken doğum eylemini önlemek için gerekli lazer tedavilerinin hamileliğin ikinci veya erken üçüncü trimesterinde yapılması önerilmektedir¹²⁴.

Klinik kullanımdaki lazer enerjisinin penetrasyon derinliğinin 10 mm'yi geçmesi olası değildir; aslında, en derine nüfuz eden lazerlerden biri olan 1.064 nm Nd:YAG lazerlerin bile ancak 4 ila 7 mm'ye kadar penetre olduğu bildirilmektedir¹²⁵.

Bazı kızılötesi lazerlerin 1-2 cm derinliğe ulaştığına inanılmaktadır¹²⁶. Hamile karın derisinin (ortalama 30 mm), uterusun ve amniyotik sıvının kalınlığı dikkate alındığında klinik olarak lazer enerjisinin fetüse ulaşması pek olası değildir. KTP (532 nm), PDL (595 nm), aleksandrite (755 nm), ruby (694 nm), diod (810-820 nm) ve dermatolojide yaygın olarak kullanılan 2.940 ve 10.600 nm gibi ablatif dalga boylarının tümü, 1.064 nm lazerlere kıyasla daha düşük penetrasyon derinliğine sahiptir. Teorik olarak, bir fetüse klinik olarak penetre olma potansiyelleri çok düşük olup bu risk beklenmemektedir.

Tablo 2. Rozase tedavisinde kullanılan lazer ve ışık kaynakları tedavilerinin özeti sunulmaktadır

Rozase klinik tip	Tedavi	Dalga boyu	Bulgu	Özellikler
Eritema telenjektazik ve papülopüstüller rozase	PDL IPL/BBL KTP Nd:YAG	585-595 nm 510-590 nm, 420-1200 nm 532 nm 1064 nm	Eritem, telenjektazi Eritem, telenjektazi Telenjektazi Eritem, telenjektazi	IPL'ye kıyasla daha selektif tedavi; Nd:YAG lazere göre daha verimli; uzun atımlı PDL kullanılarak purpura riski azaltılır. İyi tolere edilir. Geniş alanlarda zaman kazandırır. Farklı derinlikteki lezyonlara etkilidir. Kısa iyileşme süresi vardır. İyi tolere edilir. Skar riski düşüktür. Telenjektazideki başarısı eriteme göre daha iyidir. PDL'den daha az ağrılıdır. Dirençli olgularda PDL ile kombine edilebilir. Atrofik skar riski mevcuttur.
Fimatöz rozase	CO ₂ lazer Erbium:YAG lazer	10.600 nm 2940 nm	Fimatöz lezyonlar	CO ₂ lazer kanama riski düşük, pih riski yüksek; Erbium:YAG kanama riski yüksek, pih riski düşük; her 2 lazer kombine edilebilir.

PDL: Pulse Dye lazer, IPL: Yoğun atımlı ışık, BBL: Geniş bant ışık, Nd:YAG: Neodymium:yttrium-aluminum-garnet lazer

Bu konuda IPL'ye özgü hiçbir rapor bulunmamakla birlikte, IPL tedavilerinin incelenen lazerlere benzer bir güvenlik profiline sahip olması muhtemeldir. Dokulara lazer penetrasyonunun ve seçici fototermolizin bilimsel ilkelerinin incelenmesi sonucunda çeşitli görünür ve kızılötesi spektrum lazerlerinin bir fetüsü doğrudan etkileme potansiyeline sahip olmaması gerektiği düşünülmektedir; ancak bunu klinik olarak destekleyen çalışmalar sınırlıdır.

Sonuç

Yüzdeki eritem ve telenjektaziler genel olarak medikal tedaviye yanıt vermezler. Vasküler lazerler, dermal kan damarlarında ısınmaya ve kan damarı çapının küçülmesine neden olur. Lazerlerle etkili sonuçlar için önemli parametreler dalga boyu, atım süresi ve fluensi içerir. Farklı dalga boylarına sahip çoklu lazer sistemlerinin vasküler lezyonların tedavisinde etkili olduğu gösterilmiştir.

Özetle, tedaviden maksimum verim alabilmek için hastadaki klinik belirtiler iyi tanımlanmalı ve hedeflere ulaşmak için bu belirtiler için en uygun cihaz seçmelidir. Örneğin; daha kısa dalga boyları (595 nm) yüzeysel damarlar için etkili iken daha uzun dalga boyları (1064 nm) derindeki, geniş çaplı damarları daha etkili bir şekilde tedavi eder¹²⁶⁻¹³⁰. Bu nedenle, geniş ve derin telenjektazileri olan hastalarda, PDL ve IPL uygun olabilirken Nd:YAG lazer en iyi seçimdir¹²⁸⁻¹³². KTP, yüzeysel ve ince telenjektazili hastalar için uygundur¹³³. Koyu deri tipi olan hastalarda Nd:YAG lazer ve PDL güvenli seçenekler olup¹²⁹⁻¹³¹ KTP ve IPL'den kaçınılmalıdır²⁹. Aynı zamanda, yeterli fluens ve atım süreleri de çok önemlidir.

Rozasede lazer ve ışık tedavilerinin değerine dair kanıtların hala oldukça belirsiz olduğu ve yalnızca PDL, Nd:YAG ve IPL'nin yeterli yararlı kanıtlarının bulunduğu söylenebilir. Mevcut tüm cihazlar arasında en sağlam kanıta sahip olan PDL'dir, bunu Nd:YAG ve IPL takip etmektedir.

Kaynaklar

1. Izickson L, English JC 3rd, Zirwas MJ: The flushing patient: differential diagnosis, workup, and treatment. *J Am Acad Dermatol.* 2006;55:193-208.
2. Kapıcıoğlu Y, Sarac G, Cenk H: Treatment of erythematotelangiectatic rosacea, facial erythema, and facial telangiectasia with a 577-nm pro-yellow laser: a case series. *Lasers Med Sci.* 2019;34:93-8.
3. Ash C, Town G, Whittall R, Tooze L, Phillips J: Lasers and intense pulsed light (IPL) association with cancerous lesions. *Lasers Med Sci.* 2017;32:1927-33.
4. Anderson RR, Parrish JA: Selective photothermolysis: precise microsurgery by selective absorption of pulsed radiation. *Science.* 1983;220:524-7.
5. Husain Z, Alster TS: The role of lasers and intense pulsed light technology in dermatology. *Clin Cosmet Investig Dermatol.* 2016;9:29-40.
6. Anderson RR, Parrish JA: Microvasculature can be selectively damaged using dye lasers: A basic theory and experimental evidence in human skin. *Lasers Surg Med.* 1981;1:263-76.
7. Weinkle AP, Doktor V, Emer J: Update on the management of rosacea. *Clin Cosmet Investig Dermatol.* 2015; 8:159-77.
8. Jasim ZF, Woo WK, Handley JM: Long-pulsed (6-ms) pulsed dye laser treatment of rosacea-associated telangiectasia using subpurpuric clinical threshold. *Dermatol Surg.* 2004;30:37-40.
9. Goldberg DJ, Sciales CW: Pyogenic granuloma in children. Treatment with the flashlamp-pumped pulsed dye laser. *J Dermatol Surg Oncol.* 1991;17:960-2.
10. Marchell N, Alster TS: Successful treatment of cutaneous Kaposi's sarcoma by the 585-nm pulsed dye laser. *Dermatol Surg.* 1997;23:973-5.
11. Wheeland RG, Applebaum J: Flashlamp-pumped pulsed dye laser therapy for poikiloderma of Civatte. *J Dermatol Surg Oncol.* 1990;16:12-6.
12. Cassuto DA, Ancona DM, Emanuelli G: Treatment of facial telangiectasias with a diode-pumped Nd:YAG laser at 532 nm. *J Cutan Laser Ther.* 2000;2:141-6.
13. Goldberg DJ, Meine JG: A comparison of four frequency-doubled Nd:YAG (532 nm) laser systems for treatment of facial telangiectasias. *Dermatol Surg.* 1999;25:463-7.

14. Vasily DB: Use of 532 nm diode-pumped frequency-doubled laser and contact cooling device to enhance clearing of facial telangiectasia. *Cosmet Dermatol.* 2002;15:19-22.
15. Baek JO, Hur H, Ryu HR et al.: Treatment of erythematotelangiectatic rosacea with the fractionation of high-fluence, long-pulsed 595-nm pulsed dye laser. *J Cosmet Dermatol.* 2017;16:12-4.
16. Clark SM, Lanigan SW, Marks R: Laser treatment of erythema and telangiectasia associated with rosacea. *Lasers Med Sci.* 2002;17:26-33.
17. Tunnell JW, Chang DW, Johnston C, et al.: Effects of cryogen spray cooling and high radiant exposures on selective vascular injury during laser irradiation on human skin. *Arch Dermatol.* 2003;139:743-50.
18. Garden BC, Garden JM, Goldberg DJ: Light-based devices in the treatment of cutaneous vascular lesions: An updated review. *J Cosmet Dermatol.* 2017;16:296-302.
19. Uebelhoer NS, Bogle MA, Stewart B, Arndt KA, Dover JS: A split-face comparison study of pulsed 532-nm KTP laser and 595-nm pulsed dye laser in the treatment of facial telangiectasias and diffuse telangiectatic facial erythema. *Dermatol Surg.* 2007;33:441-8.
20. Tierney E, Hanke CW: Randomized controlled trial: comparative efficacy for the treatment of facial telangiectasias with 532 nm versus 940 nm diode laser. *Lasers Surg Med.* 2009;41:555-62.
21. Carniol PJ, Price J, Olive A: Treatment of telangiectasias with the 532-nm and the 532/940-nm diode laser. *Facial Plast Surg.* 2005;21:117-9.
22. Gonzalez E, Gange RW, Momtaz KT: Treatment of telangiectasias and other benign vascular lesions with the 577nm pulsed dye laser. *J Am Acad Dermatol.* 1992;27:220-6.
23. Patil UA, Dhami LD: Overview of lasers. *Indian J Plast Surg.* 2008;41(Suppl):S101-13.
24. Alora MB, Dover JS, Arndt KA: Lasers for vascular lesions. *Dermatol Nurs.* 1999;11:97-105-7; quiz 108-9.
25. Bernstein EF, Kligman A: Rosacea treatment using the new-generation, high-energy, 595 nm, long pulse-duration pulsed-dye laser. *Lasers Surg Med.* 2008;40:233-9.
26. Tan ST, Bialostocki A, Armstrong JR: Pulsed dye laser therapy for rosacea. *Br J Plast Surg.* 2004;57:303-10.
27. Iyer S, Fitzpatrick RE: Long-pulsed dye laser treatment for facial telangiectasias and erythema: evaluation of a single purpuric pass versus multiple subpurpuric passes. *Dermatol Surg.* 2005;31:898-903.
28. Travelute Ammirati C, Carniol PJ, Hruza GJ: Laser treatment of facial vascular lesions. *Facial Plast Surg.* 2001;17:193-201.
29. Alam M, Dover JS, Arndt KA: Treatment of facial telangiectasia with variable-pulse high-fluence pulsed-dye laser: comparison of efficacy with fluences immediately above and below the purpura threshold. *Dermatol Surg.* 2003;29:681-5.
30. Madan V, Ferguson J: Using the ultra-long pulse width pulsed dye laser and elliptical spot to treat resistant nasal telangiectasia. *Lasers Med Sci.* 2010;25:151-4.
31. Clark SM, Lanigan SW, Marks R: Laser treatment of erythema and telangiectasia associated with rosacea. *Lasers Med Sci.* 2002;17:26-33.
32. Fogelman JP, Stevenson ML, Ashinoff R, Soter NA: Idiopathic flushing with dysesthesia: treatment with the 585nm pulsed dye laser. *J Clin Aesthetic Dermatol.* 2015;8:36-41.
33. Kim TG, Roh HJ, Cho SB, Lee JH, Lee SJ, Oh SH: Enhancing effect of pretreatment with topical niacin in the treatment of rosacea-associated erythema by 585-nm pulsed dye laser in Koreans: a randomized, prospective, split-face trial. *Br J Dermatol.* 2011;164:573-9.
34. Kashlan L, Graber EM, Arndt KA: Hair dryer use to optimize pulsed dye laser treatment in rosacea patients. *J Clin Aesthet Dermatol.* 2012;5:41-4.
35. Suggs AK, Macri A, Richmond H, Munavalli G, Friedman PM: Treatment of erythematotelangiectatic rosacea with pulsed-dye laser and oxymetazoline 1.0% cream: a retrospective study. *Lasers Surg Med.* 2020;52:38-43.
36. Kelly A, Pai A, Lertsakdadet B, Choi B, Kelly KM: Microvascular effects of pulsed dye laser in combination with oxymetazoline. *Lasers Surg Med.* 2020;52:17-22.
37. Zhang L, Wu ZX, Shen YN, et al.: The efficacy of hydroxychloroquine combined with 595 nm pulsed dye laser for acne rosacea. *J Clin Dermatol.* 2017;46:413-7.
38. Maxwell EL, Ellis DA, Manis H: Acne rosacea: effectiveness of 532 nm laser on the cosmetic appearance of the skin. *J Otolaryngol Head Neck Surg.* 2010;39:292-6.
39. Huang YC, Li XL, Yang L, Li TJ: Clinical research of topical tacrolimus ointment combined with 585 nm pulsed dye laser in the treatment of rosacea. *J Clin Dermatol.* 2012;41:308-9.
40. Seok J, Choi SY, Li K, Kim BJ, Kim MN, Hong CK: Recalcitrant steroid-induced rosacea successfully treated with 0.03% tacrolimus and 595-nm pulsed dye laser. *Eur J Dermatol.* 2016;26:312-4.
41. Togsverd-Bo K, Wiegell SR, Wulf HC, Haedersdal M: Short and limited effect of long-pulsed dye laser alone and in combination with photodynamic therapy for inflammatory rosacea. *J Eur Acad Dermatol Venereol.* 2009;23:200-1.

42. Kwon HH, Jung JY, Lee WY, Bae Y, Park GH: Combined treatment of recalcitrant papulopustular rosacea involving pulsed dye laser and fractional microneedling radiofrequency with low-dose isotretinoin. *J Cosmet Dermatol.* 2020;19:105-11.
43. Chunharas C, Boen M, Alhaddad M, Wu DC: The efficacy of Pulsed Dye laser pretreated with or without local anesthetic on patients presenting with erythema of face, neck, chest, and extremities. *Lasers Surg Med.* 2020;52:307-14.
44. Lanigan S: Reduction of pain in the treatment of vascular lesions with a pulsed dye laser and pneumatic skin flattening. *Lasers Med Sci.* 2009;24:617-20.
45. Schilling LM, Halvorson CR, Weiss RA, Weiss MA, Beasley KL: Safety of combination laser or intense pulsed light therapies and doxycycline for the treatment of rosacea. *Dermatol Surg.* 2019;45:1401-5.
46. Ertaş R, Yaman O, Akkuş MR, et al.: The rapid effect of pulsed dye laser on demodex density of facial skin. *J Cosmet Laser Ther.* 2019;21:123-6.
47. Goldberg DJ, Meine JG: Treatment of facial telangiectases with the diode-pumped frequency-doubled Q-switched Nd:YAG laser. *Dermatol Surg.* 1998;24:828-32.
48. Mansouri Y, Goldenberg G: Devices and topical agents for rosacea management. *Cutis.* 2014;94:21-5.
49. Black JF, Wade N, Barton JK: Mechanistic comparison of blood undergoing laser photocoagulation at 532 and 1,064 nm. *Lasers Surg Med.* 2005;36:155-65.
50. Lai SW, Goldman MP: Treatment of facial reticular veins with dynamically cooled, variable spot-sized 1064 nm Nd:YAG laser. *J Cosmet Dermatol.* 2007;6:6-8.
51. Miller A: Treatment of erythematotelangiectatic rosacea with a KTP YAG laser. *J Drugs Dermatol.* 2005;4:760-2.
52. Barton JK, Frangineas G, Pummer H, Black JF: Cooperative phenomena in two-pulse, two-color laser photocoagulation of cutaneous blood vessels. *Photochem Photobiol.* 2001;73:642-50.
53. Goo BL, Kang JS, Cho SB: Treatment of early-stage erythematotelangiectatic rosacea with a Q-switched 595-nm Nd:YAG laser. *J Cosmet Laser Ther* 2015;17:139-42.
54. Karsai S, Roos S, Raulin C: Treatment of facial telangiectasia using a dual-wavelength laser system (595 and 1,064 nm): a randomized controlled trial with blinded response evaluation. *Dermatol Surg.* 2008;34:702-8.
55. Say EM, Okan G, Gökdemir G: Treatment outcomes of long-pulsed Nd:YAG laser for two different subtypes of rosacea. *J Clin Aesthet Dermatol.* 2015;8:16-20.
56. Hofmann MA, Lehmann P: Physical modalities for the treatment of rosacea. *J Dtsch Dermatol Ges.* 2016;14(Suppl 6):38-43.
57. Micali G, Gerber PA, Lacarrubba F, Schafer G: Improving treatment of erythematotelangiectatic rosacea with laser and/or topical therapy through enhanced discrimination of its clinical features. *J Clinical Aesthet Dermatol.* 2016;9:30-9.
58. Micali G, Dall'Oglio F, Verzi AE, Luppino I, Bhatt K, Lacarrubba F: Treatment of erythematotelangiectatic rosacea with brimonidine alone or combined with vascular laser based on preliminary instrumental evaluation of the vascular component. *Lasers Med Sci.* 2018;33:1397-400.
59. Kwon WJ, Park BW, Cho EB, Park EJ, Kim KH, Kim KJ: Comparison of efficacy between long-pulsed Nd:YAG laser and pulsed dye laser to treat rosacea-associated nasal telangiectasia. *J Cosmet Laser Ther.* 2018;20:260-4.
60. Goldman MP: Treatment of benign vascular lesions with the Photoderm VL high-intensity pulsed light source. *Adv Dermatol.* 1997;13:503-21.
61. Raulin C, Schroeter CA, Weiss RA, Keiner M, Werner S: Treatment of port-wine stains with a noncoherent pulsed light source: a retrospective study. *Arch Dermatol.* 1999;135:679-83.
62. Jay H, Borek C: Treatment of a venous-lake angioma with intense pulsed light. *Lancet.* 1998;351:112.
63. Babilas P, Schremel S, Szeimies RM, Landthaler M: Intense pulsed light (IPL): a review. *Lasers Surg Med.* 2010;42:93-104.
64. Schroeter CA, Haaf-von Below S, Neumann HA: Effective treatment of rosacea using intense pulsed light systems. *Dermatol Surg.* 2005;31:1285-9.
65. Papageorgiou P, Clayton W, Norwood S, Chopra S, Rustin M: Treatment of rosacea with intense pulsed light: Significant improvement and long-lasting results. *Br J Dermatol.* 2008;159:628-32.
66. Bjerring P, Christiansen K, Troilius A: Intense pulsed light source for treatment of facial telangiectasias. *J Cosmet Laser Ther.* 2001;3:169-73.
67. Retamar RA, Chames C, Pellerano G: Treatment of linear and spider telangiectasia with an intense pulsed light source. *J Cosmet Dermatol.* 2004;3:187-90.
68. Angermeier MC: Treatment of facial vascular lesions with intense pulsed light. *J Cutan Laser Ther.* 1999;1:95-100.
69. Taub AF: Treatment of rosacea with intense pulsed light. *J Drugs Dermatol.* 2003;2:254-9.
70. Vasily DB: Treatment of rosacea with a long-pulsed flashlamp system. *Lasers Surg Med.* 2003;15:75.
71. Bashir B, Altaf F, Saleem F, et al.: Efficacy and safety of intense pulsed light in vascular lesions. *J Pak Assoc Dermatol.* 2019; 29:4-7.

72. Tsunoda K, Akasaka K, Akasaka T, Amano H: Successful treatment of erythematotelangiectatic rosacea with intense pulsed light: report of 13 cases. *J Dermatol*. 2018;45:1113-6.
73. Campolmi P, Cannarozzo G, Dragoni F, Conti R, Moretti S: Efficacy of rhodamine light in the treatment of superficial vascular lesions of the face. *Med Princ Pract*. 2016;25:477-82.
74. Campolmi P, Bonan P, Cannarozzo G, et al.: Intense pulsed light in the treatment of non-aesthetic facial and neck vascular lesions: report of 85 cases. *J Eur Acad Dermatol Venereol*. 2011;25:68-73.
75. Kassir R, Kolluru A, Kassir M: Intense pulsed light for the treatment of rosacea and telangiectasias. *J Cosmet Laser Ther*. 2011;13:216-22.
76. Myers P, Bowler P, Hills S: A retrospective study of the efficacy of intense pulsed light for the treatment of dermatologic disorders presenting to a cosmetic skin clinic. *J Cosmet Dermatol*. 2005;4:262-6.
77. Fodor L, Ramon Y, Fodor A, Carmi N, Peled IJ, Ullmann Y: Side-by-side prospective study of intense pulsed light and Nd:YAG laser treatment for vascular lesions. *Ann Plast Surg*. 2006;56:164-70.
78. Liu J, Liu J, Ren Y, Li B, Lu S: Comparative efficacy of intense pulsed light for different erythema associated with rosacea. *J Cosmet Laser Ther*. 2014;16:324-7.
79. Vissing AE, Dierickx C, Karmisholt KE, Haedersdal M: Topical brimonidine reduces IPL-induced erythema without affecting efficacy: a randomized controlled trial in patients with facial telangiectasias. *Lasers Surg Med*. 2018;50:1002-9.
80. Lim HS, Lee SC, Won YH, Lee JB: The Efficacy of intense pulsed light for treating erythematotelangiectatic rosacea is related to severity and age. *Ann Dermatol*. 2014;26:491-5.
81. Wang P, Zhang L, Shi L, Yuan C, Zhang G, Wang X: Latent demodex infection contributes to intense pulsed light aggravated rosacea: cases serial. *J Cosmet Laser Ther*. 2019;21:163-5.
82. Polla LL, Tan OT, Garden JM, Parrish JA: Tunable pulsed dye laser for the treatment of benign cutaneous vascular ectasia. *Dermatologica*. 1987;174:11-7.
83. Luo Y, Luan XL, Zhang JH, Wu LX, Zhou N: Improved telangiectasia and reduced recurrence rate of rosacea after treatment with 540 nm-wavelength intense pulsed light: A prospective randomized controlled trial with a 2-year follow-up. *Exp Ther Med*. 2020;19:3543-50.
84. Gan H, Yue B, Wang Y, Lu Z: Treatment of facial telangiectasia with narrow-band intense pulsed light in Chinese patients. *J Cosmet Laser Ther*. 2018;20:442-6.
85. Levy JL: Intense pulsed light treatment for chronic facial erythema of systemic lupus erythematosus: a case report. *J Cutan Laser Ther*. 2000;2:195-8.
86. Troilius A, Palmetun Ekbäck M: Laser therapy for refractory discoid lupus erythematosus when everything else has failed. *J Cosmet Laser Ther*. 2013;15:260-5.
87. Kuhn A, Wegerich-Becker PM, Ruzicka T, Lehmann P: Successful treatment of discoid lupus erythematosus with argon laser. *Dermatology*. 2000;201:175-7.
88. Lee WW, Murdock J, Albini TA, O'brien TP, Levine ML: Ocular damage secondary to intense pulse light therapy to the face. *Ophthalmic Plast Reconstr Surg*. 2011;27:263-9.
89. Bitter Jr PH: Noninvasive rejuvenation of photodamaged skin using serial, full-face intense pulsed light treatments. *Dermatol Surg*. 2000;26:835-43.
90. Negishi K, Tezuka Y, Kushikata N, et al.: Photorejuvenation for Asian skin by intense pulsed light. *Dermatol Surg*. 2001;27:627-31.
91. Tong Y, Luo W, Gao Y, Liu L, Tang Q, Wa Q: A randomized, controlled, split-face study of botulinum toxin and broadband light for the treatment of erythematotelangiectatic rosacea. *Dermatol Ther*. 2022;35:e15395.
92. Handler MZ, Bloom BS, Goldberg DJ: IPL vs PDL in treatment of facial erythema: a split-face study. *J Cosmet Dermatol*. 2017;16:450-3.
93. Neuhaus IM, Zane LT, Tope WD: Comparative efficacy of nonpurpuragenic pulsed dye laser and intense pulsed light for erythematotelangiectatic rosacea. *Dermatol Surg*. 2009;35:920-8.
94. Gao L, Qu H, Gao N, et al.: A retrospective analysis for facial telangiectasia treatment using pulsed dye laser and intense pulsed light configured with different wavelength bands. *J Cosmet Dermatol*. 2020;19:88-92.
95. Fodor L, Ramon Y, Fodor A, Carmi N, Peled IJ, Ullmann Y: A side-by-side prospective study of intense pulsed light and Nd:YAG laser treatment for vascular lesions. *Annals of Plastic Surgery*. 2006;56:164-70.
96. Husein-ElAhmed H, Steinhoff M: Light-based therapies in the management of rosacea: a systematic review with meta-analysis. *Int J Dermatol*. 2022;61:216-25.
97. van Zuuren EJ, Fedorowicz Z, Tan J, et al.: Interventions for rosacea based on the phenotype approach: an updated systematic review including GRADE assessments. *Br J Dermatol*. 2019;181:65-79.
98. Steinhoff M, von Mentzer B, Geppetti P, Pothoulakis C, Bunnett NW: Tachykinins and their receptors: contributions to physiological control and the mechanisms of disease. *Physiol Rev*. 2014;94:265-301.

99. Schaller M, Almeida L, Bewley A, et al.: Recommendations for rosacea diagnosis, classification and management: update from the global ROSacea COnsensus 2019 panel. *Br J Dermatol.* 2020;182:1269-76.
100. Aksoy B, Altaykan-Hapa A, Egemen D, Karagöz F, Atakan N: The impact of rosacea on quality of life: effects of demographic consensus on the therapeutic management of rosacea 65 and clinical characteristics and various treatment modalities. *Br J Dermatol.* 2010;163:719-25.
101. Gupta AK, Chaudhry MM: Rosacea and its management: an overview. *J Eur Acad Dermatol Venereol.* 2005;19:273-85.
102. van Zuuren EJ, Fedorowicz Z: Interventions for rosacea. *J Am Acad Dermatol.* 2015;314:2403-4.
103. Juliandri J, Wang X, Liu Z, Zhang J, Xu Y, Yuan C: Global rosacea treatment guidelines and expert consensus points: the differences. *J Cosmet Dermatol.* 2019;18:960-5.
104. Dover JS, Arndt KA: New approaches to the treatment of vascular lesions. *Lasers Surg Med.* 2000;26:158-63.
105. Micali G, Gerber PA, Lacarrubba F, Schafer G: Improving treatment of erythematotelangiectatic rosacea with laser and/or topical therapy through enhanced discrimination of its clinical features. *J Clinical Aesthet Dermatol.* 2016;9:30-9.
106. Becher GL, Cameron H, Moseley H: Treatment of superficial vascular lesions with the KTP 532-nm laser: experience with 647 patients. *Lasers Med Sci.* 2014;29:267-71.
107. Clark C, Cameron H, Moseley H, Ferguson J, Ibbotson SH: Treatment of superficial cutaneous vascular lesions: Experience with the KTP 532nm laser. *Lasers Med Sci.* 2004;19:1-5.
108. Uebelhoer N, Bogle M, Stewart B, Arndt KA, Dover JS: A split-face comparison study of pulsed 532-nm KTP laser and 595-nm pulsed dye laser in the treatment of facial telangiectasias and diffuse telangiectatic facial erythema. *Dermatol Surg.* 2007;33:441-8.
109. Butler EG, McClellan SD, Ross EV: Split treatment of photodamaged skin with KTP 532 nm laser with 10 mm handpiece versus IPL: a cheek-to-cheek comparison. *Lasers Surg Med.* 2006;38:124-8.
110. Kapiçioğlu Y, Sarac G, Cenk H: Treatment of erythematotelangiectatic rosacea, facial erythema, and facial telangiectasia with a 577-nm pro-yellow laser: a case series. *Lasers Med Sci.* 2019;34:93-8.
111. Mohamed EE, Mohamed Tawfik K, Hassan AV: Successful treatment of facial vascular skin diseases with a 577-nm pro-yellow laser. *J Cosmet Dermatol.* 2019;18:1675-9.
112. Rkein AM, Ozog DM: Photodynamic therapy. *Dermatol Clin.* 2014;32:415-25.
113. Zakhary K, Ellis DA: Applications of aminolevulinic acid-based photodynamic therapy in cosmetic facial plastic practices. *Facial Plast Surg.* 2005;21:110-6.
114. Kwiatkowski S, Knap B, Przystupski D, et al.: Photodynamic therapy - mechanisms, photosensitizers and combinations. *Biomed Pharmacother.* 2018;106:1098-107.
115. Noborio R, Nishida E, Kurokawa M, Morita A. A new targeted blue light phototherapy for the treatment of acne. *Photodermatol Photoimmunol Photomed.* 2007;23:32-4.
116. Kumar A, Ghatge V, Kim MJ, Zhou W, Khoo GH, Yuk HG: Antibacterial efficacy of 405, 460 and 520 nm light emitting diodes on *Lactobacillus plantarum*, *Staphylococcus aureus* and *Vibrio parahaemolyticus*. *J Appl Microbiol.* 2016;120:49-56.
117. Sorbellini E, De Padova MP, Rinaldi F: Coupled blue and red light-emitting diodes therapy efficacy in patients with rosacea: two case reports. *J Med Case Rep.* 2020;14:22.
118. Hongcharu W, Gold M: Expanding the clinical application of fractional radiofrequency treatment: findings on rhytides, hyperpigmentation, rosacea, and acne redness. *J Drugs Dermatol.* 2015;14:1298-304.
119. Park S, Kwon H, Yoon J, Min S, Suh D: Clinical and histologic effects of fractional microneedling radiofrequency treatment on rosacea. *Dermatol Surg.* 2016; 42:1362-9.
120. By: Wang B; Deng YX; Li PY; Yan S; Xie HF; Li J; Jian D, Archives of dermatological research [Arch Dermatol Res], ISSN: 1432-069X, 2022 Sep; Vol. 314 (7), pp. 643-650; Publisher: Springer Verlag; PMID: 34196817, Database: MEDLINE
121. Madan V, Ferguson JE, August PJ: Carbon dioxide laser treatment of rhinophyma: a review of 124 patients. *Br J Dermatol.* 2009;161:814-8.
122. Hofmann MA, Lehmann P: Physical modalities for the treatment of rosacea. *J Dtsch Dermatol Ges.* 2016;14(Suppl 6):38-43.
123. Goon PK, Dalal M, Peart FC: The gold standard for decortication of rhinophyma: combined erbium-YAG/CO2 laser. *Aesthetic Plast Surg.* 2004;28:456-60.
124. Porteous J: Oh, by the way, the patient is pregnant! *Can Oper Room Nurs J.* 2008;26:35-2, 37-9, 41-2.
125. Tyler KH, Zirwas MJ: Pregnancy and dermatologic therapy. *J Am Acad Dermatol.* 2013;68:663-71.
126. Meesters AA, Pitassi LH, Campos V, Wolkerstorfer A, Dierick CC: Transcutaneous laser treatment of leg veins. *Lasers Med Sci.* 2014;29:481-92.
127. Navratil L, Kymplova J: Contraindications in noninvasive laser therapy: truth and fiction. *J Clin Laser Med Surg.* 2002;20:341-3.
128. Goldberg DJ, Meine JG: A comparison of four frequencydoubled Nd:YAG (532 nm) laser systems for treatment of facial telangiectases. *Dermatol Surg.* 1999;25:463-7.

129. Clark SM, Lanigan SW, Marks R: Laser treatment of erythema and telangiectasia associated with rosacea. *Lasers Med Sci.* 2002;17:26-33.
130. Black JF, Wade N, Barton JK: Mechanistic comparison of blood undergoing laser photocoagulation at 532 and 1,064 nm. *Lasers Surg Med.* 2005;36:155-65.
131. Lai SW, Goldman MP: Treatment of facial reticular veins with dynamically cooled, variable spot-sized 1064 nm Nd:YAG laser. *J Cosmet Dermatol.* 2007;6:6-8.
132. Miller A: Treatment of erythematotelangiectatic rosacea with a KTP YAG laser. *J Drugs Dermatol.* 2005;4:760-2.
133. Dover JS, Arndt KA: New approaches to the treatment of vascular lesions. *Lasers Surg Med.* 2000;26:158-63.

21. Rozasede deri bakımı ve dermokozmetik-kozmetik kullanımı

Skincare products in rosacea patients

Pelin Koçyiğit, Merve Alizada*

Ankara Üniversitesi Tıp Fakültesi, Deri ve Zührevi Hastalıklar Anabilim Dalı, Ankara, Türkiye

*Mamak Devlet Hastanesi, Deri ve Zührevi Hastalıklar Kliniği, Ankara, Türkiye

Giriş

Rozaseli hastalarda deri bariyeri özellikleri ve enflamatuvar yanıt duyarlılığı diğer kişilerden önemli farklılıklar göstermektedir. Bu hastalarda tedavi amaçlı kullanılan topikal ajanlarla bile irritasyon, alerjik reaksiyonlar ve rozase alevlenmesi görülebilmekte ve bu durum tedavide zorluklar yaşanmasının yanı sıra hastaların yaşam kalitesini de ciddi oranda etkilemektedir. Diğer taraftan medikal tedavilerin, özellikle deri bariyerini destekleyen ve enflamasyonu azaltan dermokozmetik ürünlerle desteklenmesi; hastanın tedaviye uyumunu artırmakta, rozase alevlenmelerini azaltmakta ve bunlara kamuflej ürünlerinin eklenmesiyle hastaların sosyal yaşam kalitesi de olumlu etkilenmektedir. Bu nedenle rozase hastalarında dermokozmetik ürünlerin doğru seçim ve kullanımı, en az medikal tedavi seçimi kadar önemlidir¹⁻⁴.

Dermokozmetik ürünler sadece normal derilerde değil dermatolojik hastalıkları olan kişilerde de dermatolojik ve farmasötik açıdan hedeflenen kozmetik amaca ulaşabilen ürünler olarak tanımlanmaktadır⁵. Rozase hastalarında artmış deri duyarlılığı ve zayıf deri bariyeri olması sebebiyle, kullanılacak dermokozmetik ürünler temel olarak alerjen ve iritan maddeleri içermeyen ürünler olmalıdır⁶. Bir çok kozmetik ürün rozase hastalarında kuruluk, kızamıklık gibi bulgulara artışa ve yanma, batma, kaşıntı gibi yakınmalara neden olur. En sık görülen tablo deri irritasyonudur. Bazı hastalarda bu durum alevlenmeleri de tetikleyebilir⁷. Bu sebeple dermokozmetik ürün seçimi çok dikkatle yapılmalıdır. Öte yandan kullanılan günlük bakım ürünlerinin de irritasyon yapıcı etkileri olmamalı, tam tersine deri bariyerini güçlendirici özellikleri bulunmalıdır⁸. Örneğin; yüz temizleyicilerde bulunan sodyum lauril sülfat gibi anyonik yüzey aktif maddeler deriye yoğun penetre olur ve deri bariyerini hasarlar⁹. Katyonik yüzey aktif maddeler deriye orta düzeyde penetrasyon gösterir ve deri bariyerini daha az etkiler¹⁰. İyonik olmayan yüzey aktif maddeler deriye çok az penetre olmaktadır, ancak bu ürünler de epidermal fosfolipid sentezi, bileşim ve içeriğini değiştirebilmektedir¹⁰. Bu sebeple rozasede hafif anyonik yüzey aktif maddeleri içeren temizleyici ürünler önerilmelidir^{5,8}. Ayrıca kullanılan ürünler irritasyon yapmamaları açısından deride vazodilatasyonu indükleyen uçucu alkol, mentol, kafur gibi maddeler ile deriye nüfuz eden solventlerden propilen glikol, etanol gibi bileşenleri içermemelidir⁸.

Rozase hastalarında bozulmuş deri bariyeri, akut ve kronik iritan dermatitin yanı sıra alerjik kontakt dermatite de sebep olabilir¹¹. Rozase hastalarında kozmetik ürün kullanımına bağlı alerjik kontakt dermatit sıklığı %30-40

civarında bildirilmektedir¹². Dolayısıyla seçilecek kozmetik ürünlerde alerjiye sık sebep olan formülasyonların bulunmaması ve mümkünse olası alerjenleri bağlayıcı maddelerin ürünlerde yer alması tercih edilmelidir⁷. Örneğin; etilendiamin triasetat kullanımı ile nikel kontaminasyonu en aza indirilebilir. Hipersensitiviteye sebep olan alfa tokoferol, butilhidroksianisol veya butilhidroksitoluen gibi oksidasyon ürünlerini azaltmak amacıyla antioksidan içerikli ürünler tercih edilebilir¹³. Yine yüksek duyarlandırıcılığa sahip formaldehit gibi koruyucular yerine duyarlılık oluşturma potansiyeli düşük paraben içerikli koruyucular önerilebilir¹⁴.

Dermokozmetik ürünler

a. Deri temizliği

Rozase hastalarında erken evreden ileri evreye kadar tüm hastalarda deride nörovasküler uyarılmaya sebep olmayacak, nazik bir temizleme önerilmelidir. Günlük bakımda yüz ılık suyla temizlenmeli ne yıkama ne de kurulama sırasında yoğun ovma kesinlikle yapılmamalıdır. Temizleyici olarak sentetik deterjanlar içeren, köpüren, hafif asidik pH değerine sahip sıvı bir yüz yıkama jeli kullanılabilir. Bu temizleyiciler yukarıda da belirtildiği gibi alerjik ve iritan kontakt dermatite sebep olabilecek kafur, mentol, okaliptüs yağı, nane, antiseptik özellikli bileşenleri içeren ürünler olmamalıdır. Temizleyiciler elle uygulanmalı ve bol suyla durulanmalıdır. Deride vasküler reaktiviteye sebep olup kan akışını artıracak peeling ürünleri, yüz maskeleri, alkol içerikli ürünler ve mekanik temizleme cihazları kullanılmamalıdır. Tonikler deride vazodilatasyon veya vazokonstrüksiyonu uyarıcı özellikte olduklarından kullanımlarından kaçınılmalıdır^{8,10,15-19}. Günde 1-2 kereden fazla yüz temizliği, sık yüz yıkama, uzun süreli, sıcak banyolar (11 dakikadan uzun) ve keselenmelerden deriyi tahriş edip deri bariyerini bozacağı için mutlaka kaçınılmalıdır^{11,15,18}.

b. Deri bakım ürünleri

Rozaseli hastalarda günlük bakımda derideki yanma, batma gibi subjektif semptomları ve vazodilatasyonu azaltacak özellikte bakım ürünlerinin kullanımı hem hastalarda hızlı semptomatik rahatlama sağlar, hem de medikal tedaviye önemli katkıda bulunur^{6,20,21}.

Kullanılacak nemlendiriciler, temel olarak lipid içermeyen veya çok az lipid içeren hidrofilik formülasyonda olmalıdır⁸. Stratum korneumdaki keratinositler arasındaki lipidlere benzer bileşenler içeren lamellar kremler ile hidrojeller, hidrodispersiyon jelleri, düşük yağ oranlı kremler tercih edilebilir^{15,22,23}. Emülgatörlere karşı aşırı duyarlılık varsa, düşük yağ oranlı kremler yerine lamellar kremlerin kullanımı daha uygun olabilir²³.

Mineral yağ bazlı ve yoğun lipid içerikli nemlendiriciler, deride ısı artışına, vazodilatasyona ve dolayısıyla rozase semptomlarının kötüleşmesine sebep olabileceğinden bu formülasyondaki nemlendirici ürünlerden kaçınılmalıdır^{15,22,23}. Yağ bazlı ürünler sadece sistemik izotretinoin tedavisi sırasında kısa süreli olarak önerilebilir.

UV ışınlarının tetikleyici olması sebebiyle, özellikle UVB'ye karşı SPF 20-30 UV filtreli güneş koruyucuların uygun hidrofilik formülasyonlarda nemlendiricilerle kombine edilmesi hastalara kullanım kolaylığı sağlaması açısından tercih edilebilir⁵. Örneğin günlük kullanım açısından mikrofine çinko oksit bazlı güneş koruyucu içerikli bir nemlendirici uygun olabilir⁶.

Rozase hastalarında deri yatıştırıcı özellikte, antienflamatuvar ve vasküler stabilize edici aktif kozmetik bileşiklerin deri bakım ürünlerinde kullanımı da oldukça yaygındır. Ancak bu aktif kozmetik bileşiklerin rozaseye olan etkisini ortaya koyan çok az çalışma vardır. Literatürde kinetin, retinaldehit ve licochalcone A gibi sınırlı sayıda bileşiğe yönelik çalışmalar mevcut olup veri miktarı düşüktür. Bu alanda yapılacak nitelikli çalışmalar, bu ajanların etkinliklerini daha iyi ortaya koyacaktır²⁴⁻²⁷.

Yaşlanma karşıtı ürünlerin birçoğu deride kan akışını artıran veya "hücre uyarıcı" içerikli olmaları sebebiyle rozaseli hastalarda alevlenmelere neden olabilir, dolayısıyla kullanımları konusunda temkinli olunmalıdır²⁸. Yine topikal retinoid içeren antiaging ürünler uygun nemlendirme ve bariyer desteği ile kullanılmadıklarında şiddetli kuruluk ve irritasyona neden olabilir.

Her ne kadar papülopüstüler rozase klinik olarak akneye benzese de akneye meyilli derilere yönelik nemlendirici ve bakım ürünlerinin rozasede kullanımı kuruluk ve irritasyon riskini artıracığından uygun değildir.

c. Güneş koruyucular

UV ışınları deride enflamasyon, vazodilatasyon ve oksidatif stresi artırarak rozasede hastalık alevlenmesi ve progresyona sebep olmaktadır. Bu nedenle etkili güneş koruma rozase tedavisinin temel taşlarındandır. Hastalar güneşten fiziksel olarak olabildiğince kaçınmalarının yanı sıra mutlaka düzenli olarak güneş koruyucu da kullanmalıdırlar^{5,20}. Ancak güneşten koruyucu seçimi rozaseli hastalarda yine ayrı özellik taşımaktadır. Bu hastalarda PABA, metoksisinamat gibi kimyasal güneş koruyucular yerine çinko oksit ve titanyum dioksit gibi fiziksel koruyucu ürünler tercih edilmelidir^{6,29}. Her ne kadar bu içeriklere sahip güneş koruyucular deri yüzeyinde beyaz renk oluşturdukları için tercih edilmeseler de yeni teknolojik gelişmeler bu zorluğu azaltacak formülasyonların hazırlanmasına olanak tanımıştır.

Rozaseli hastalar için ideal güneş koruyucu, yeterli güneş koruma faktörü sağlamalı (en az SPF 30) ve uygun bazda olmalıdır²⁹. Yüz bakım ürünlerindeki gibi hidrodispersiyon jeller, düşük lipid yüzdeli O/W kremler gibi hidrofilik formülasyonlar tercih edilmelidir. Bu tür formülasyondaki güneş koruyucular lipit içerikli olanlara göre ter ve sıcağa daha kısa süre dayanıklıdır⁵. Bu nedenle, hidrofilik güneş koruyucuların güneşten koruma etkisini sürdürmek için diğerlerine göre daha sık uygulanmaları gerekir.

Güncel teknolojiyle geliştirilen güneş koruyucu formülasyonlar antienflamatuvar veya damar stabilize edici özelliklere sahip bileşenler içermektedir. Ancak bu maddeler arasında yer alan dimetikon veya siklometikon yüzde tahrişe sebep olabilir¹⁹. Ginkgo biloba, aloe vera, allantoin, glycyrrhiza inflata ve niasinamid türevleri gibi maddeler, antienflamatuvar ve antioksidan özelliklere sahiptir ve bunlar da güneş koruyuculara eklenebilir³⁰. Ancak bu ürünlerin tolere edilebilirliğine dair henüz yeterli çalışma olmadığı da göz önünde tutulmalıdır. Yeşil çaydan ve bitkilerden elde edilen polifenoller, antienflamatuvar, antianjiyogenik ve antioksidan özellikleri ile rozase semptomlarını hafifletici etki gösterebilmektedir³¹. Silybum marianum, Chrysanthemum indicum ve Quassia amara özü gibi polifenoller de semptomatik düzelmeye katkıda bulunabilirler³¹. Deri bariyer fonksiyonunun yenilenmesine yardımcı, topikal olarak uygulanan kinetinin de hafif-orta şiddetli rozasede eritemi azalttığı gösterilmiştir²⁵. Deniz kaynaklı bir molekül olan Ectoïne, epidermal dehidratasyonu önleyen, antienflamatuvar ve DNA'yı iyonize radyasyonun zararlarından koruyan, uzun etkili bir nemlendiricidir ve yüksek toleranslı bazı güneş kremlerinde bulunabilmektedir³².

Rozasede geçici reseptör potansiyeli (TRP) reseptörleri derideki serbest sinir uçlarında bulunup, deri hassasiyetine ve nörovasküler disregülasyona aracılık eden, patogeneze oldukça etkili reseptörlerdir²¹. 4-t-butilsikloheksanol ve Glycyrrhiza inflata kökü özü, sırasıyla TRPV1 aktivasyonu ve prostaglandin E2 sekresyonunu önemli ölçüde azaltan maddeler olup Glycyrrhiza Inflata kök ekstresi ve 4-t-butilsikloheksanol içeren bir deri bakım rejimi ile (temizleyici, SPF25 ile gündüz bakımı ve gece bakımı) hastalarda rozase belirtilerinin azaldığı gösterilmiştir^{30,31}. Bir başka çalışmada kolesterol, trehaloz ve seramid, UV filtreleri ile bisabolol, ekinezya angustifolia özü, boswellia serrata reçine özü, eskülin gibi anti-enflamatuvar bileşenlerin kombinasyonunun rozasedeki eritemi belirgin şekilde azalttığı bildirilmiştir³³. Öte yandan rozase hastalarını anında memnun eden ve yaşam kalitesini artıran, kozmetik kamuflej ile kombine edilmiş güneş koruyucular da tercih edilebilir^{30,34}. Güneş kremlerinde bileşen olarak yeşil pigment kullanımı eritemi kamufle edici etkisinde tercih sebebi olabilir^{20,32}.

Oral foto-koruyucu ajan kullanımı rozasede henüz net olarak değerlendirilmemiştir. Ancak yeşil çay polifenolleri ile kombine halde bulunan Polypodium leucotomos özütü antienflamatuvar, antikanserojenik ve antioksidan özelliktedir ve bu kombinasyon UV maruziyetine tolerans sağlaması ve minimal eritem dozunu artırmasıyla rozase hastalarında etkili bir seçenek olarak düşünülebilir³⁵.

Özetle, tüm rozase hastalarına güneş koruyucu mutlaka önerilmelidir. Geniş band UV korumalı, su bazlı, deriden temizlemesi kolay, nemlendirici özellikte, antienflamatuvar, antioksidan ve vasküler stabilize edici özelliklere sahip bileşenleri içeren ürünler tercih sebebi olabilir. Kamuffaj için renkli güneş kremleri veya yeşil pigment içeren ürünler kullanılabilir.

d. Kozmetik kamuffaj ürünleri

Kozmetik kamuffaj, deri lezyonları ve renk değişikliklerini hemen gizleyerek deri görünümünü güzelleştiren bir makyaj tekniğidir¹⁵. Bu amaçla kapatıcı kremler, sıvı ve pudralar kullanılmaktadır. Rozasede deri bakımından sonra kozmetik kamuffaj ürünlerinin kullanımı hastaların yaşam kalitesini oldukça olumlu etkilemektedir³⁶. Özellikle yüzdeki kızarıklığın kamufle edilmesinde yeşil pigment içeren kamuffaj ürünleri kullanılır. Bu etki yeşil ile kırmızı rengin karışımıyla kahverengi elde edilmesi temeline dayanmaktadır. Daha yoğun kapatıcılık isteyen hastalar yeşil pigment içeren makyaj bazı veya nemlendiricilerden sonra uygun tonlarda fondöten kullanabilir. Rozase hastaları için en uygun fondötenler dimetikon ve siklometikon içeren likid veya krem yapıda fondötenlerdir⁶. Farklı tonlarda ve farklı özelliklere sahip fondötenler antienflamatuvar ve güneş koruması sağlayan bileşenler de içerebilir^{15,33}. Rozase hastalarına su bazlı, iritan ve alerjen özellikleri düşük, kokusuz, mineral yağ ve koruyucu içermeyen, uygulaması kolay ürünler önerilmelidir. Antienflamatuvar ve antimikrobiyal özellikleriyle deri yatıştırıcı etkisi olan Bisabolol ve antioksidan etkili E vitamini içeren güneş koruma özelliği de olan fondötenler tercih edilebilir¹⁵. Fondöten uygulamasından 5 dakika sonra translusen bir pudra uygulanması fondötenin kalıcılığını artıracaktır⁶.

Fondöten kullanmak istemeyen kişilere yüzdeki kızarıklığı hafifletmek amacıyla yeşil pigment içeren yüz pudrası önerilebilir. Bu pudralar hem kadın hem de erkek hastalar için uygundur.

Fondöten ve pudra kullanımıyla yeterli kapatıcılık sağlanamayan hastalarda kozmetik ürünleri kullanmadan önce topikal Brimonidin uygulanabilir ve seçilen hastalarda kapatıcılığı yüksek, su geçirmez opak fondötenler önerilebilir¹⁵. Pigmentli bakım ürünlerinin veya makyaj uygulamalarının topikal medikal tedaviden en az 10 dakika sonra uygulanmasına da dikkat edilmelidir⁵.

e. Kozmetik kullanımı ile ilgili diğer önemli noktalar

Deri temizliği, bakımı ve güneşten korunmanın yanı sıra, rozasede kullanılan tüm kozmetik ürünler özellikle deride iritan reaksiyona sebep olmayacak şekilde seçilmelidir. Erkekler sabun içeren tıraş köpüklerinden kaçınılmalı ve zaman zaman kuru tıraş ıslak tıraşa tercih edilmelidir. Bunun yanında alkol içeren tıraş losyonları yerine deri yatıştırıcı özellikteki balsamlar kullanılmalıdır⁵.

Sıcaklık değişimleri rozase için tetikleyici faktörlerden biridir. Soğuk ortamlarda veya kış sporlarında kullanılan soğuğa karşı koruyucu kremler, sıcak ortamlara girildiğinde ılık su ve uygun temizleyicilerle nazikçe temizlenmelidir⁵. Aksi takdirde deride ısı artışı ve klinik bulguların artmasına sebep olabilir. Öte yandan rozase hastalarının birçoğunda rahatsız edici flaşing atakları ve sıcak basmaları için termal su spreyleleri kullanılabilir⁵. Bu mineral bakımından zengin solüsyonlar uygulamadan hemen sonra ferahlatıcı bir etki sağlar ve genellikle kızarıklığı hafifletir. Ancak deriye püskürtülen suyun buharlaşması transepidermal su kaybına sebep olacağından, spreylelerden sonra mutlaka uygun nemlendiriciler de kullanılmalıdır.

Kozmetik kullanımı ile ilgili diğer önemli noktalar şu şekilde sıralanabilir⁶:

1. Kozmetik ürünler mümkünse krem veya losyon yerine pudra formunda olmalıdır.
2. Kozmetik ürünler uzun süre yüzde kalıcı veya suya dayanıklı olmak yerine kolay temizlenen özellikli olanlardan seçilmelidir.
3. Bozulan veya son kullanım tarihi geçen ürünler kesinlikle kullanılmamalı, koruması açılıp kullanılmaya başlanan ürünler makul sürelerde tüketilmelidir.

4. Ürünler mümkün olduğu kadar sade içerikli olmalı tercihen 10 adetten fazla değişik madde içermemelidir.
5. Göz ve kaş kozmetikleri kalem formda ve siyah renkte seçilmelidir.
6. Mümkünse oje kullanımından kaçınılmalıdır.

Sonuç

Sonuç olarak, medikal tedavi ile uygun dermokozmetik ürün kullanımı ve hastaya özgü kişiselleştirilmiş yaklaşımlar rozasede tedavi başarısını artıran önemli bir konudur. Rozaseli hastalarda deri duyarlılığının yüksek olması nedeniyle alerjenlerden ve tahriş edici maddelerden kaçınmak ve deri bariyerini koruyan ve onaran ürünlere reçetelerde yer vermek büyük önem taşımaktadır. Ultraviyolenin öncelikli tetikleyicilerden biri olması nedeniyle tüm hastalar mutlaka güneşten korunmalı ve güneşten koruyucuların seçiminde de koruma düzeyi yüksek olan fiziksel filtreleri içeren formülasyonlar tercih edilmelidir. Ayrıca hastaların sosyal yaşam kalitelerinin artırılabilmesi açısından hastalara yapılacak tavsiyelerde kamuflej ürünlerine de yer verilmeli ve bunların hangi özelliklerde seçilmeleri gerektiği konusunda hastalar mutlaka bilgilendirilmelidir.

Kaynaklar

1. van Zuuren EJ, Fedorowicz Z, Tan J, et al.: Interventions for rosacea based on the phenotype approach: an updated systematic review including GRADE assessments. *Br J Dermatol.* 2019;181:65-79.
2. Tan J, Berg M: Rosacea: Current state of epidemiology. *J Am Acad Dermatol.* 2013;69:27-35.
3. Lanoue J, Goldenberg G: Therapies to improve the cosmetic symptoms of rosacea. *Cutis.* 2015;96:19-26.
4. Moustafa F, Lewallen RS, Feldman SR: The psychological impact of rosacea and the influence of current management options. *J Am Acad Dermatol.* 2014;7:973-80.
5. Kresken J, Kindl U, Wigger-Alberti W, Clanner-Engelshofen BM, Reinholz M: Dermocosmetics for use in rosacea: guideline of the society for dermopharmacy. *Skin Pharmacol Physiol.* 2018;31:147-54.
6. Draelos ZD: Cosmetics in acne and rosacea. *Semin Cutan Med Surg.* 2001;20:209-14.
7. Dooms-Goossens A: Reducing sensitizing potential by pharmaceutical and cosmetic design. *J Am Acad Dermatol.* 1984;10:547-53.
8. Levin J, Miller R: A guide to the ingredients and potential benefits of over-the-counter cleansers and moisturizers for rosacea patients. *J Clin Aesthet Dermatol.* 2011;4:31-49.
9. De Jongh CM, Verberk MM, Withagen CE, Jacobs JJ, Rustemeyer T, Kezic S: Stratum corneum cytokines and skin irritation response to sodium lauryl sulfate. *Contact Dermatitis.* 2006;54:325-33.
10. Blaak J, Staib P: The relation of pH and skin cleansing. *Curr Probl Dermatol.* 2018;54:132-42.
11. Huang YX, Li J, Zhao ZX, et al.: A multi-center retrospective case-control survey in Chinese population. *PLoS One.* 2020; 27;15: e0231078.
12. Ozbacivan O, Akarsu S, Dolas N, Fetil E: Contact sensitization to cosmetic series of allergens in patients with rosacea: A prospective controlled study. *J Cosmet Dermatol.* 2020;19:173-79.
13. Clark EW, Kitchen GF: Autoxidation, and its inhibition, in anhydrous lanolin. *J Pharm Pharmacol.* 1961;13:172-83.
14. Halla N, Fernandes IP, Heleno SA, et al.: Cosmetics preservation: A review on present strategies. *Molecules.* 2018;23:1571.
15. Del Rosso JQ: Adjunctive skin care in the management of rosacea: cleansers, moisturizers, and photoprotectants. *Cutis.* 2005;75:17-21.
16. Draelos ZD: The effect of cetaphil gentle skin cleanser on the skin barrier of patients with rosacea. *Cutis.* 2006;77(4 Suppl):27-33.
17. Draelos Z, Hornby S, Walters RM, Appa Y: Hydrophobically modified polymers can minimize skin irritation potential caused by surfactant-based cleansers. *J Cosmet Dermatol.* 2013;12:314-21.
18. Li G, Wang B, Zhao Z, et al.: Excessive cleansing: an underestimating risk factor of rosacea in Chinese population. *Arch Dermatol Res.* 2021;313:225-34.
19. van Zuuren EJ: Rosacea. *N Engl J Med.* 2017;377:1754-64.
20. Morgado-Carrasco D, Granger C, Trullas C, Piquero-Casals J: Impact of ultraviolet radiation and exposome on rosacea: key role of photoprotection in optimizing treatment. *J Cosmet Dermatol.* 2021;20:3415-21.

21. Hong JY, Park SJ, Seo SJ, Park KY: Oily sensitive skin: A review of management options. *J Cosmet Dermatol.* 2020;19:1016-20.
22. Laquieze S, Czernielewski J, Baltas E: Beneficial use of cetaphil moisturizing cream as part of a daily skin care regimen for individuals with rosacea. *J Dermatolog Treat.* 2007;18:158-62.
23. Del Rosso JQ: The use of moisturizers as an integral component of topical therapy for rosacea: clinical results based on the assessment of skin characteristics study. *Cutis.* 2009;84:72-6.
24. Seite S, Benech F, Berdah S, et al.: Management of rosacea-prone skin: evaluation of a skincare product containing Ambophenol, Neurosensine, and La Roche-Posay Thermal spring water as monotherapy or adjunctive therapy. *J Drugs Dermatol.* 2013;12:920-4.
25. Wu JJ, Weinstein GD, Kricorian GJ, Kormeilli T, McCullough JL: Topical kinetin 0.1% lotion for improving the signs and symptoms of rosacea. *Clin Exp Dermatol.* 2007;32:693-5.
26. Vienne MP, Ochando N, Borrel MT, Gall Y, Lauze C, Dupuy P: Retinaldehyde alleviates rosacea. *Dermatology.* 1999;1:53-6.
27. Weber TM, Ceilley RI, Buerger A, et al.: Skin tolerance, efficacy, and quality of life of patients with red facial skin using a skin care regimen containing Licochalcone A. *J Cosmet Dermatol.* 2006;5:227-32.
28. Dupont E, Léveillé C, Gomez J, Loigeret M, Loing E, Bilodeau D: Clinical efficacy of a serum integrating multiple cosmetic ingredients in the management of erythema of the face in aging skin. *J Cosmet Dermatol.* 2012 Sep;11:207-12.
29. Reinholz M, Tietze JK, Kilian K, et al.: Rosacea - S1 guideline. *J Dtsch Dermatol Ges.* 2013;11:768-80; 768-79.
30. Schoelermann AM, Weber TM, Arrowitz C, Rizer RL, Qian K, Babcock M: Skin compatibility and efficacy of a cosmetic skin care regimen with licochalcone A and 4-t-butylcyclohexanol in patients with rosacea subtype I. *J Eur Acad Dermatol Venereol.* 2016;1:21-7.
31. Sulzberger M, Worthmann AC, Holtzmann U, et al.: Effective treatment for sensitive skin: 4-t-butylcyclohexanol and licochalcone A. *J Eur Acad Dermatol Venereol.* 2016;30:9-17.
32. Seité S, Deshayes P, Dréno B, et al.: Interest of corrective makeup in the management of patients in dermatology. *Clin Cosmet Investig Dermatol.* 2012;5:123-8.
33. Draelos ZD: Cosmeceuticals for rosacea. *Clin Dermatol.* 2017;35:213-7.
34. Kellogg DL Jr: In vivo mechanisms of cutaneous vasodilation and vasoconstriction in humans during thermoregulatory challenges. *J Appl Physiol (1985).* 2006;100:1709-18.
35. Granger C, Aladren S, Delgado J, Garre A, Trullas C, Gilaberte Y: Prospective evaluation of the efficacy of a food supplement in increasing photoprotection and improving selective markers related to skin photo-ageing. *Dermatol Ther (Heidelb).* 2020;10:163-78.
36. Bergfeld WF: A lifetime of healthy skin: implications for women. *Int J Fertil Womens Med.* 1999;44:83-95.

22. Rozasede kozmetik tedavi yöntemleri: Neler uygulanabilir? Neler uygulanmamalı?

Cosmetic treatment methods in rosacea: What can be applied and what shouldn't?

Selami Aykut Temiz, Arzu Ataseven*

Necmettin Erbakan Üniversitesi Tıp Fakültesi, Deri ve Zührevi Hastalıklar Anabilim Dalı, Konya, Türkiye

*Özel muayenehane, Deri ve Zührevi Hastalıklar Kliniği, Antalya, Türkiye

Giriş

Rozase; yüzde kızarma, eritem, papül, püstül ve telenjektazi ile ortaya çıkan derinin kronik enflamatuvar bir hastalığıdır¹. Rozase, yüzün santralini etkileyerek hastaların sosyal yaşamını olumsuz etkiler ve yaşam kalitelerini bozar¹. Rozase tedavisinde genişlemiş kan damarlarının hedeflenmesi, semptomların hafifletilmesi ve demodeks yoğunluğunun düşürülmesi amaçları kozmetik tedavi alanının gelişmesine neden olmuştur. Botulinum Toksin A (BTX-A), plateletten zengin plazma (PZP), radyofrekans ve altın iğne uygulamaları rozasede topikal ve sistemik tedavilerle birlikte kullanılmaya başlanmıştır.

Rozase patogeneğinde endojen ve ekzojen faktörlerden etkilenen, anormal enflamasyon ve vasküler disregülasyon rol oynar¹. Nörojenik enflamasyon ve vasküler disregülasyon özellikle eritematelenjektazik rozase (ETR) hastalarında belirgindir¹. Vasküler yapılarda hastalık başlangıcında geçici, zamanla da kalıcı olan vazodilatasyon yüz bölgesinde eriteme sebep olur.

Nörojenik enflamasyona aracılık eden substant P (SP) ve vazoaaktif intestinal peptit (VIP), kalsitonin gen ilişkili peptit (KGİP) deride serbest sinir uçlarının endojen ve ekzojen faktörlerle uyarılması sonucu ortama salınır ve mast hücrelerinin de aktive olmasıyla enflamasyona sebep olur¹. Papülopüstüler rozasenin (PPR) patogeneğinde bu enflamatuvar süreçler daha belirgindir¹. Kozmetik tedaviler rozasedeki bu patojenik süreçleri olumlu yönde etkileyebilmektedir, bu bölümde rozase hastaları için kullanılacak BTX-A, PZP, radyofrekans ve altın iğne uygulamaları gibi kozmetik tedavi yöntemlerine değinilmektedir.

Botulinum toksin A

BTX-A'nın otonom sinir sisteminden asetilkolin salınımı ve derideki serbest sinir uçlarından nörojenik enflamasyona aracılık eden SP, KGİP ve VIP gibi medyatörlerin salınımını inhibe ettiği gösterilmiştir^{2,3}. BTX-A'nın flaşing ve persistan yüz eriteminde başarılı kullanımı bildirilmiştir²⁻⁷. Ayrıca BTX-A enjeksiyonunun mast hücre sayısını azalttığı ve tip 1 kolajen sentezini artırarak, matris metalloproteaz aktivasyonunu baskılayıp rozasenin papülopüstüler lezyonlarını da azaltabileceği düşünülmektedir^{8,9}.

Rozasede BTX-A enjeksiyonunun yüzdeki eritemi azalttığı olgu serilerinde bildirilmiştir. Çalışmalarda AboBTX-A'nın toplamda 15-45 U olacak şekilde, intradermal 10 IU/0,1 mL, BTX-A'nın toplamda 20 U olacak

şekilde, 1 cm arayla 2 IU/0,1 mL, BTX-A'nın toplamda 30 U olacak şekilde intrakutanöz 1 IU/1 cm² şeklinde uygulandığı 3 olgu serisinde yüzdeki eritemde belirgin azalma bildirilmiştir ve etkisi 1-3 ay devam etmiştir^{2,7}. BTX-A'nın 10 U/mL 0,5 cm aralıklarla 0,05 mL mikro damlacık enjeksiyonları şeklinde yüze intradermal olarak uygulanmasıyla da 3-4 ay süreyle belirgin olarak eritem, ödem, telenjektazi ve papülopüstüler lezyonlarda azalma gösterilmiş ve bu tedavinin 4 ayda bir tekrarlanabileceği bildirilmiştir¹⁰. Ancak rozase hastalarında BTX-A'nın eritem üzerine etkisiz olduğunu bildiren çalışmalar da vardır¹¹. Literatürde yan etki olarak kızarıklık, morarma ve 3 hastada fasiyel paralizi bildirilmiştir^{3,11,12}. İdeal tedavi dozu, süresi ve tedavi kombinasyonları açısından daha çok çalışmaya ihtiyaç vardır.

Plateletten zengin plazma

Hastanın kendi kanından hazırlanan PZP, çok sayıda trombosit içeren yüksek konsantrasyonlu plazma çözeltilisidir. Bu trombositler de yara iyileşmesi, antienflamatuvar etkili trombosit kaynaklı büyüme faktörü, transforme edici büyüme faktörü-β, epidermal büyüme faktörü, vasküler endotelial büyüme faktörü, keratinosit büyüme faktörü salgırlar^{13,14}. PZP'nin antienflamatuvar etkisi içeriğindeki hepatosit büyüme faktöründen (HBF) kaynaklanır¹⁵. HBF, NF-κB sinyal yolağı, prostaglandin ve siklooksijenaz aktivasyonunu baskılayarak antienflamatuvar etki gösterir ve bu etkisinin rozasede enflamasyonu baskılayabileceği düşünülmektedir^{15,16}.

Ghoz ve ark.¹⁶ çalışmasında 24 PPR ve 16 ETR hastasına yüz bölgesine 1 cm arayla insülin enjektörüyle 0,1 cc'lik PZP enjeksiyonu yapılmıştır. İki hafta arayla 6 seans uygulanmıştır. PZP tedavisiyle bu hastaların %50'sinde iyi, diğer %50'sinde ise çok iyi klinik yanıt alınmıştır¹⁶. Bu çalışmada tedavi sonrası sadece %30 oranında nüks görülmüş ve major yan etki gelişmemiştir. Hastalardan 10 cc venöz kan sodyum sitratlı tüpe alınmış ve 2 fazlı olarak önce 3000 devirde 7 dakika santirfüj edilmiş, buffy coat denilen kısım tekrar alınmış ve bu kısım 4000 devirde 5 dakika santirfüj edilmiştir. Elde edilen PZP'ye 1/10 oranında Kalsiyum klorür eklenmiştir.

Literatürde PZP'nin rozasede kullanıldığı başka çalışma yoktur, ancak mevcut çalışmada elde edilen klinik yanıt da göz önüne alındığında; PPR ve ETR hastalarında PZP tedavisi uygun fiyatlı ve etkili bir tedavi seçeneği olabilir, ancak daha çok çalışmaya ihtiyaç vardır.

Radyofrekans mikroiğneleme yöntemi

Radyofrekans mikroiğneleme yöntemi (RFMI) deride dermal rejuvenasyon, antienflamatuvar, antianjiyogenik ve antimikrobiyal etkiler oluşturmaktadır. Bu sebeple rozase alt tipi papülopüstüler PPR olan, enflamatuvar süreçlerin belirgin olduğu hastalarda alternatif tedavi seçenekleri arasında yer alabilir¹⁷. Literatürde rozaseli 42 hastaya 2 seans RFMI uygulanmış, hastaların subjektif semptomlarında %20 oranında azalma kaydedilmiştir. Bu çalışmada PPR'li hastalar eritematelenjektazik hastalara göre RFMI'den daha çok fayda görmüştür¹⁸. Yirmi bir hastada yapılan klinik ve histolojik bir çalışmada RFMI rozase hastalarında hem klinik hem histopatolojik düzelme sağladığı saptanmıştır¹⁹. Ancak bu alanda da daha çok çalışmaya ihtiyaç vardır.

Yakın zamanda yapılan çalışmalar rozaseli hastalarda radyofrekans uygulamasının TRPV1 aktivasyonu aracılı nöropeptid aktivasyonunu module ederek yanma hissini azalttığını hem invivo hem invitro olarak göstermiştir¹⁹. RFMI yönteminin etkinliğinin önümüzdeki yıllarda daha iyi ortaya konulacağı ve tedavide daha çok yer alabileceği düşünülmektedir.

Sonuç

Rozase tedavisi mevcut olan çeşitli terapötik seçeneklere rağmen hala karmaşık ve zor bir süreci gerektirmektedir. Rozaseli bireylerde tamamlayıcı kozmetik işlemlerin önemi mevcut çalışmalarla gösterilmiştir²⁰. Tedavinin yanında yapılabilecek kozmetik işlemler hakkında bilgiler sunmak ve kapsamlı hasta eğitimi terapötik başarıyı artırmaktadır^{21,22}.

Kaynaklar

1. van Zuur EJ, Arents BWM, van der Linden MMD, et al.: New concepts in classification and treatment. *Am J Clin Dermatol.* 2021;22:457-65.
2. Hanna E, Xing L, Taylor JH, Bertucci V: Role of botulinum toxin A in improving facial erythema and skin quality. *Arch Dermatol Res.* 2022;314:729-38.
3. Park KY, Kwon HJ, Kim JM, et al.: A pilot study to evaluate the efficacy and safety of treatment with botulinum toxin in patients with recalcitrant and persistent erythematotelangiectatic rosacea. *Ann Dermatol.* 2018;30:688-93.
4. Eshghi G, Khezrian L, Alirezaei P: Botulinum toxin a in treatment of facial flushing. *Acta Med Iran.* 2016;54:454-7.
5. Dayan SH, Pritzker RN, Arkins JP: A new treatment regimen for rosacea: onabotulinumtoxinA. *J Drugs Dermatol.* 2012;11:76-9.
6. Kim MJ, Kim JH, Cheon HI, et al.: Assessment of skin physiology change and safety after intradermal injections with botulinum toxin: a randomized, double-blind, placebo-controlled, split-face pilot study in rosacea patients with facial erythema. *Dermatol Surg.* 2019;45:1155-62.
7. Bloom BS, Payongayong L, Mourin A, Goldberg DJ: Impact of intradermal abobotulinumtoxin A on facial erythema of rosacea. *Dermatol Surg.* 2015;41:9-16.
8. Choi JE, Werbel T, Wang Z, Wu CC, Yaksh TL, Di Nardo A: Botulinum toxin blocks mast cells and prevents rosacea like inflammation. *J Dermatol Sci.* 2019;93:58-64.
9. Oh SH, Lee Y, Seo YJ, et al.: The potential effect of botulinum toxin type A on human dermal fibroblasts: an in vitro study. *Dermatol Surg.* 2012;38:1689-94.
10. Bharti J, Sonthalia S, Jakhar D: Mesotherapy with botulinum toxin for the treatment of refractory vascular and papulopustular rosacea. *J Am Acad Dermatol.* 2023;88:295-96.
11. Zhu J, Ji X, Xu Y, et al.: The efficacy of intradermal injection of type A botulinum toxin for facial rejuvenation. *Dermatol Ther.* 2017;30. doi: 10.1111/dth.12433
12. Park KY, Hyun MY, Jeong SY, Kim BJ, Kim MN, Hong CK: Botulinum toxin for the treatment of refractory erythema and flushing of rosacea. *Dermatology.* 2015;230:299-301.
13. Alsousou J, Ali A, Willett K, Harrison P: The role of platelet-rich plasma in tissue regeneration. *Platelets.* 2013;24:173-82.
14. Lubkowska A, Dolegowska B, Banfi G: Growth factor content in PRP and their applicability in medicine. *J Biol Regul Homeost Agents.* 2012;26:3-22.
15. Bendinelli P, Matteucci E, Dogliotti G, et al.: Molecular basis of anti-inflammatory action of platelet-rich plasma on human chondrocytes: mechanisms of NF- B inhibition via HGF. *J Cell Physiol.* 2010;225:757-66.
16. Ghaz MT, Mohamed DA, Ibrahim ZA, Hassan GFR: Evaluation of the efficacy and safety of platelet rich plasma injection in treatment of rosacea. *Dermatol Ther.* 2021;34:e15049.
17. Tan MG, Jo CE, Chapas A, Khetarpal S, Dover JS: Radiofrequency Microneedling: A Comprehensive and Critical Review. *Dermatol Surg.* 2021;47:755-61.
18. Hantash BM, Ubeid AA, Chang H, Kafi R, Renton B: Bipolar fractional radiofrequency treatment induces neoelastogenesis and neocollagenesis. *Lasers Surg Med.* 2009;41:1-9.
19. Park SY, Kwon HH, Yoon JY, Min S, Suh DH: Clinical and histologic effects of fractional microneedling radiofrequency treatment on rosacea. *Dermatol Surg.* 2016;42:1362-69.
20. Oh S, Son M, Park J, Kang D, Byun K: Radiofrequency Irradiation modulates TRPV1-related burning sensation in rosacea. *Molecules.* 2021;26:1424.
21. Weinkle AP, Doktor V, Emer J: Update on the management of rosacea. *Clin Cosmet Investig Dermatol.* 2015;8:159-77.
22. Mukhopadhyay P: Cleansers and their role in various dermatological disorders. *Indian J Dermatol.* 2011;56:2-6.

23. Fimatöz rozase tedavisi

Treatment of phymatous rosacea

Burhan Engin, Yusuf Demir

İstanbul Üniversitesi-Cerrahpaşa, Cerrahpaşa Tıp Fakültesi, Deri ve Zührevi Hastalıkları Anabilim Dalı, İstanbul, Türkiye

Giriş

Fima Yunanca şişlik, kitle veya şişkinlik anlamına gelir¹. Fimatöz değişiklikler sıklıkla rozasenin alt formu olarak meydana gelse de çeşitli patolojiler sonucu da benzer makroskopik görünüm oluşabilmektedir². Fimatöz rozase sebace bezlerin ve çevre bağ dokunun ilerleyici hipertrofisi ve kronik enflamasyonun meydana getirdiği fibrotik değişiklikler sonucu meydana gelen papül ya da plak şeklindeki lezyonlarla karakterize bir durumdur. Doku hipertrofisi, genişlemiş foliküller, düzensiz nodüler büyümeler ve telenjektaziler rozasenin fimatöz deri değişikliklerinin karakteristik özellikleridir. Bu değişikliklere bağlı olarak hastaların yüzü kabalaşır, kalınlaşır, düzensiz bir görünüme bürünür. Bu kalınlaşmış ödemli deri genişlemiş foliküler ostiumlarla birlikte portakal kabuğu görünümünü (peau d'orange) andırır³.

Fimalar arasında en sık görülen klinik form rinofimadır. Rinofima burundaki şişliği ifade eder. Ek olarak metofima alındaki, gnatofima çenedeki, otofima kulaktaki, blefarofima göz kapağındaki şişlikleri ifade etmek için kullanılır⁴. Rinofima bazal hücreli karsinom ve skuamöz hücreli karsinom ile ilişkili olabildiğinden ve diğer klinik tiplere göre tedavi seçeneklerinin farklı olmasından dolayı ayırt edilmesi ve tanınması önem arz eder⁵. Rinofima ve diğer tüm fima formları kozmetik görünüm dışında yerleşim yerlerine göre önemli sekonder patolojilere yol açabilir. Örneğin rinofima nefes almayı zorlaştırabilir, otofima dış kulak yolunda obstrüksiyona yol açarak iletim tipi işitme kaybına yol açabilir. Bu yüzden fima formlarının tedavisi, gelecek sekonder patolojilerin önlenmesi için de önem arz eder⁶.

Tedavi

Rozase tedavisinde amaç, klinik semptomları hafifletmek veya ortadan kaldırmak, nüksü önlemek ve hastaların yaşam kalitesini iyileştirmektir. Bütün rozase tiplerinin tedavisinde genel önlemler ve deri bakımı önemli yer tutar. Fimatöz rozasenin tedavisinde ve nüksü önlemede diğer rozase tiplerinde olduğu kadar genel önlemler ve deri bakımı önemlidir. Tetikleyicilerin tanınması ve baş etme mekanizmalarını iyileştirmesine yardımcı olmak için deri durumu ve olası alevlendirici faktörler hakkında hastalar eğitilebilir. Potansiyel tetikleyicileri belirlemek için alevlenme zamanlarında hastalardan günlük tutması istenebilir⁷. Genel önlemler üç ana başlık altında incelenmektedir. Bunlar deri bakımı, güneşten korunma ve tetikleyicilerden kaçınmadır. Hastalar etkin bir güneş koruma ile birlikte tetikleyici faktörlerden uzak durarak ve günlük deri bakım rutinlerini uygulayarak özellikle papülopüstüller ve eritematelenjektazik tip rozaseye sekonder gelişen fimatöz rozaseya gidişatı etkin bir biçimde önleyebilir⁸. Fimatöz rozasenin tedavisinde topikal ve sistemik ajanların kullanımı kısıtlıdır (Tablo 1). Tedavide ablatif lazer uygulamaları ve cerrahi prosedürler uygulanır. Fimatöz değişikliklere eşlik eden

enflamasyonun tedavisinde düşük doz izotretinoin (0,3 mg/kg) ve doksisisiklin kullanılabilir (Şekil 1). Ayrıca izotretinoin erken hastalık döneminde fibrotik değişiklikler başlamadan ve cerrahi prosedürlerden önce nazal hacmi azaltmada etkilidir⁹. Fimatöz rozasede hafif olgularda izotretinoin (0,1-0,2 mg/kg/gün) kullanılır.^{10,11} Ağır olgularda cerrahi tedavi, genel anestezi altında tanjansiyel eksizyon, dermabrazyon, hidrojel eksizyon, CO₂ ile vaporizasyon, bipolar elektrokoagülasyon, ultrasonik skalpel gibi yöntemlerle yapılabilir. Preoperatif ve postoperatif sistemik antibiyotikler ve retinoik asit tedavisi kullanılabilir¹².

İzotretinoin

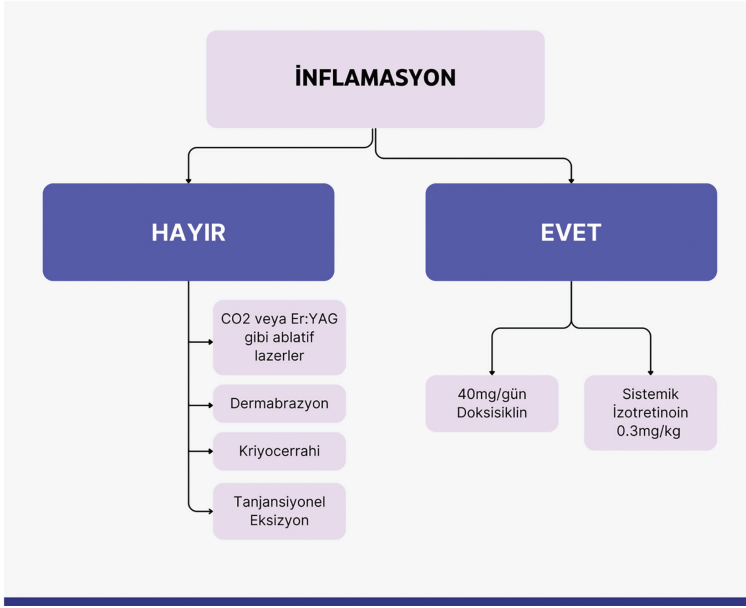
İzotretinoin (13-cis-retinoik asit), retinolden (A vitamini) türetilen sentetik bir retinoiddir ve esas olarak akne vulgaris tedavisi için onay almıştır. İlk olarak akne vulgaris için piyasaya sürülmüş olsa da daha sonra rozase için etkinliği farkedilmiştir. Sebace bezlerin boyutunu küçültme ve sebum üretimini azaltmasına ek olarak anti-enflamatuvar etkileri de vardır. Bu özelliklerinden dolayı izotretinoin tüm rozase alt tiplerinde kullanılabilir. Özellikle granülomatöz rozase, rinofima gibi antibiyotiklere dirençli formlarda etkilidir. Fimatöz rozaseye enflamasyonun eşlik etmesi durumunda düşük doz izotretinoin enflamasyonu baskılamak için birinci basamak tedavidir. Ayrıca preoperatif dönemde fimatöz hacmi küçültmek, postoperatif komplikasyonları en az düzeye indirmek amacıyla izotretinoin birkaç ay süreyle kullanılabilir.

Rozasede üç ana tedavi rejimi uygulanmaktadır:

- Standart doz:** 0,5 mg/kg/gün olup akne vulgaris tedavisinde kullanılan dozdur. Oftalmolojik yan etkileri nedeniyle oküler rozaseyi şiddetlendirebilir. Bu yüzden rozase fulminans ya da rinofimada preoperatif dönemde nazal hacmi küçültmek için kullanılır.
- Düşük doz:** 0,1-0,3 mg/kg/gün rozasede en çok kullanılan dozdur. Özellikle 0,3 mg/kg/gün literatürde daha çok tercih edilen dozdur.
- Mini doz:** 2,5-5 mg/gün dozunda kullanımdır. Yan etkilerin daha az görülmesi sebebiyle tedavi süresinin uzun tutulabilmesi bu rejimin avantajıdır. Bu dozlar idamate tedavide önerilmektedir.

Tablo 1. Rozase Tedavisinde Etkili Yöntemler

FİMATÖZ ROZASE TEDAVİSİ			
GENEL ÖNLEMLER	✓	TOPIKAL METRONİDAZOL	
TOPIKAL ALFA ADRENERJİK		ORAL DOKSİSİKLIN	✓
ORAL BETA BLOKÖR		FİZİKSEL MODALİTELER	✓
TOPIKAL AZALEİK ASİT		İZOTRETİNOİN	✓
TOPIKAL İVERMEKTİN		LAZER UYGULAMALARI	✓



Şekil 1. Fimatöz Rozase Tedavisinde Tercih Edilen Algoritma

Bu rejimlere ek olarak 1,0 mg/kg/gün gibi yüksek dozdaki kullanım preoperatif dönemde fimatöz hacmi azaltmada birkaç ay boyunca kullanılabilir¹³.

Dermatolojide sistemik izotretinoin kullanımı yaygın olsa da yara iyileşme sürecini etkileyebildiği ile alakalı endişeler bulunmaktadır¹⁴. Geçmiş yıllarda izotretinoin alan akne hastalarında uygulanan dermabrazyon ya da lazer gibi işlemlere bağlı olarak keloid ve hipertrofik skar geliştiğine dair yapılan birkaç olgu bildirisi nedeniyle izotretinoin kullanımını kısıtlayan bazı önerilerde bulunulmuştur¹⁵⁻¹⁷. Bu öneriye göre elektif cerrahi prosedürlerde, dermabrazyon veya ablatif lazer gibi uygulamalarda işlem öncesi 6-24 ay arasında işlemin ertelenmesi önerilmekteydi. Bununla birlikte son yıllarda bildirilen çalışmalarda bu potansiyel riski destekleyen kanıtlara ulaşılamamıştır¹⁷. Bu çelişkili sonuçlara dayanarak literatür verileri değerlendirilmiş ve güncel bir fikir birliğine ulaşılmıştır. İzotretinoin tedavisinin süresi ve dozu, yapılan işlemin derinliği ve tipi, hasta özellikleri ve uygulanan anatomik bölge gibi faktörler yara iyileşmesini farklı şekillerde etkiler. Buna dayanarak izotretinoin tedavisinin yönetimi bu faktörler ele alınarak hasta bazında değerlendirilmelidir¹⁸. Amerikan Dermatolojik Cerrahi Derneği'nin son 6 ay içinde izotretinoin kullanan hastalara yönelik önerileri Tablo 2'de gösterilmiş olup kanıt seviyeleri önerilerin altında belirtilmiştir¹⁸.

Oral antibiyotiklerle karşılaştırıldığında etkisinin geç ortaya çıkması ve olası yan etkileri izotretinoin kullanımını kısıtlayan durumlardır. İzotretinoin tedavisi rinofomalı hastalarda da başarıyla uygulanmaktadır. Tedavi sonucu hastalarda nazal hacimde küçülme, biyopside sebese bez sayı ve boyutlarında küçülme görülür. Tedaviye erken dönemde, fibrotik değişiklikler ortaya çıkmadan önce başlanırsa en iyi sonuçlar elde edilir^{19,20}.

Doksisisiklin

Tetrasiklinler subantimikrobiyal dozda kullanıldıkları zaman bakteriyel direnç oluşturmadan anti-enflamatuar ajanlar olarak etki etmektedir. Oral tetrasiklinlerden doksisisiklin ve minosiklin uzun zamandır papülopüstüler rozase tedavisinde kullanılmaktadır²¹. Doksisisiklin FDA tarafından rozase tedavisinde onaylanan tek ajandır. 40 mg/gün dozda altı ile oniki hafta boyunca enflamasyonun eşlik ettiği fimatöz değişikliklerin tedavisinde kullanılabilir. Dispepsik yakınmalar, fotoduyulanma ve potansiyel alerjik reaksiyonlara neden olabilmesi dezavantajlardır^{22,23}.

Lazer tedavisi

Lazer terimi "Light Amplification by Stimulated Emission of Radiation" kısaltmasından köken alır. Lazer cihazları tek dalga boyunda foton üreten, ışınların dokuda saçılmasını engelleyen yüksek odaklı cihazlardır. Spesifik olarak üretilen tek dalga boyundaki ışık istenmeyen deri lezyonu tarafından emilir. Lezyon ısınır ve istenen etki diğer dokulara zarar vermeden elde edilir²⁴. Lazer enerjisi deriyi etkilediğinde ışınlar emilir, yansıtılır, iletirli ya da dağıtılır. Klinik olarak önemli olan etkileşim emilimidir. Lazer enerjisinin emilimi kromoforlara bağlıdır. Derideki primer kromoforlar olan melanin, oksihemoglobin ve suyun özel absorpsiyon parametreleri vardır. Bu parametrelere dayanarak hedeflenen lezyona özel dalga boyundaki lazer seçilir. Böylece minimal çevre doku hasarı ile istenen etki elde edilir²⁴. Lazer cihazları temel olarak iki kategoride incelenir. Ablatif ve non-ablatif lazerler. Ablatif lazerler yüksek dalga boyuna (950-11000 nm) sahiptir, kromofor olarak suyu hedefler. Emilen lazer enerjisinin iki ana etkinliği vardır; ablasyon ve koagülasyon. Ablasyon sayesinde epidermis ve dermis buharlaştırılır. Bu sayede hipertrofik doku lezyonları destrüktü edilmiş. Dermal kök hücreler sayesinde deride re-epitelizasyon başlar, böylece doku yenilenmesi sağlanır. Koagülasyon ise ısı aktarımından dolayı gerçekleşir. Isı aktarımı çok fazla olursa hipopigmentasyon, skar oluşumu gibi yan etkiler görülebilir^{25,26}. Fimatöz rozase tedavisinde temel olarak CO₂ lazer (10600 nm) ve Er: YAG lazer (2940 nm) kullanılır. Ablatif lazer kullanımından önce hastalardan onam alınmalıdır. Ayrıca bu hastalarda fimatöz hacmi azaltmak veya enflamasyonu basıkılmak amacıyla izotretinoin, doksisisiklin gibi ilaçların kullanımına dikkat edilmelidir.

CO₂ lazer (10600 nm)

CO₂ lazerler kullanıma sunulan ilk ablatif lazerlerdir. 10600 nm dalga boyunda görünür ışık spektrumunun dışında ışık yayan cihazlardır. Su hedef kromofordur. Penetrasyon derinliği dermisin üst katmanlarına kadar uzanır. CO₂ lazerin avantajları arasında hassas dekortikasyon, kontrollü hemostaz ve nispeten kansız bir işlem

Tablo 2. Amerikan Dermatolojik Cerrahi Derneği İzotretinoin Kullanım Önerileri

Durumlar	Öneriler	Öneriler
Dermabrazyon	İzotretinoin tedavisi sırasında veya izotretinoin tedavisinden sonraki 6 ay içinde yüzün lokalize bölgelerini tedavi etmek için yapılan fokal veya yüzeysel manuel dermabrazyon, skar riskinde artış veya yara iyileşmesinde gecikme ile ilişkili değildir ve literatürde tedavinin geciktirilmesi gerektiğini destekleyen bir kanıt yoktur. B	Tam yüz dermabrazyonu ve döner cihazlarla mekanik dermabrazyon, seçilmiş hastalarda artmış advers olay riski ile ilişkili olabileceğinden, izotretinoin kullanımından sonraki 6 ay içinde önerilmez. B
Lazer Bazlı Tedaviler	İzotretinoin almakta olan veya son 6 ay içinde izotretinoin almış olan hastalarda epilatif lazerler, vasküler lazerler, nonablatif fraksiyonel cihazlar ve ablatif fraksiyonel cihazlarla tedaviyi ertelemeyi haklı çıkaracak hiçbir kanıt yoktur. B	Tüm yüzün veya yüz dışı bölgelerin total ablatif (yani fraksiyonel olmayan) tedavisinden, önlenbilir advers olay riskinin artması nedeniyle izotretinoin tedavisinin tamamlanmasından 6 ay sonrasında kadar kaçınılmalıdır. C
Kimyasal soyma işlemi	Yüzeysel kimyasal soyma işlemi, izotretinoin kullanan hastalara veya izotretinoin tedavisinden sonraki 6 ay içinde güvenle uygulanabilir. B	İzotretinoin kullanırken orta veya derin kimyasal soyma işlemlerinin kullanımına ilişkin öneride bulunmak için yeterli veri bulunmamaktadır. D
Cerrahi işlemler ve dermatoloji dışı prosedürler	İzotretinoin, göz kuruluğu riski nedeniyle LASIK ameliyatından önce kesilmelidir. D	İzotretinoin ile insizyonel ve eksizyonel kutanöz cerrahi için veriler herhangi bir öneride bulunmak için yetersizdir. Belirli durumlarda, izotretinoin alan hastalarda insizyonel veya eksizyonel cerrahi tıbbi olarak gerekli olabilir. D

olması yer alır. Göreceli bir avantaj ise epidermis ve yüzeysel dermis yolu ile derin dokulara penetrasyonun sağlanabilmesidir. Ancak bu durum derin dermis ve adneksiyal yapılarda termal hasara neden olabilir. Diğer işlemlere göre daha pahalıdır, bistüri eksizyon veya elektrocerrahi gibi tekniklere göre daha uzun sürer. Ayrıca uygulama sonrası hastalardan histopatolojik örnekleme için numune alımı mümkün değildir²⁷.

El-Azhary ve ark.'nın²⁸ yaptığı 4 yıllık bir çalışmada 30 rinofimali hastada; hafif rinofimali hastalar için iki ile üç seansın yeterli olduğu ağır rinofimali olgularda dört ile beş seans gerektiği bildirilmiştir. Epitelizasyon 3 ile 4 haftada meydana gelmiş. İşlem sonrası hafif komplikasyonlar görülse de topikal tedavilerden yanıt alınmış²⁷. Ayrıca; Madan ve ark.'nın²⁹ yaptığı retrospektif bir çalışmada CO₂ lazer ile tedavi edilen 124 hasta incelenmiş. Hastaların %92'si kozmetik sonuçtan memnun kalmış, epitelizasyon lazer tedavisinden 6 gün sonra görülmüştür. Ana komplikasyon lokal anestezi enjeksiyonundan dolayı ortaya çıkan ağrı olarak belirtilmiştir. Dört hastada skar ve hipopigmentasyon görülmüş. Tedaviden birkaç yıl sonra dahi hasta memnuniyeti devam etmiş. Bu çalışma rinofima tedavisinde CO₂ lazerin etkinliğini göstermektedir³⁰.

Er:YAG lazer (2940 nm)

Er: YAG lazerler, ablatif lazer alanındaki yeni nesil lazerlerdir. Bu lazerler yüksek su emilimi nedeniyle daha az derine nüfuz eder ve dokuda daha az ısı birikimine yol açar. Bu yüzden CO₂ lazerlere göre daha az yan etkiye neden olmaktadır. Ayrıca koagülasyonun düşük olması sebebiyle iyileşme süreleri daha kısa sürmektedir. Er: YAG lazerlerin avantajı hassas ablyasyon ve hassas doku penetrasyon derinliği olarak sayılabilir. Fakat dokudaki sıkıştırıcı etkisinin az olması ve kanama nedeniyle işlem esnasında görüşün azalmasına kadar giden kötü hemostaz kontrolü dezavantaj olarak sayılabilir³¹.

Fincher ve ark.³¹ tarafından yapılan küçük çaplı bir çalışmada 6 hastaya Er: YAG lazer uygulanmış. Hastalarda hipertrofik skar veya pigment değişikliği gibi hiçbir komplikasyon görülmemiş ve hastalar çok iyi veya mükemmel sonuçlar elde etmiş. Epitelizasyon 4 haftada tamamlanmış. Er: YAG lazer daha spesifik bir absorpsiyon spektrumuna sahip olması nedeniyle fimatöz alanı çevreleyen dokudaki hasarı önemli ölçüde azaltır. Bu özelliklerden dolayı Er: YAG lazer CO₂ lazere göre kısalan iyileşme süresi, daha düşük hipopigmentasyon ve skatris insidansı sağlar³⁰.

Cerrahi tedavi

Fimatöz rozase klinisyenler için tedavi edilmesi zor bir durumdur. Cerrahi eksizyon, fimatöz rozasenin tedavisinde diğer tedavi yöntemlerine göre daha başarılı sonuç olduğu söylenebilir. Deneyimli hekimlerin ellerinde hem genel anestezi altında hem de lokal anestezi altında çeşitli cerrahi işlemler yapılabilir. Tüm cerrahi prosedürlerden önce fimatöz hacmi azaltmak amacıyla oral izotretinoin tedavisi ile birlikte preoperatif ve postoperatif dönemde antimikrobiyal tedavi endikedir. Cerrahi işlemde fimatöz dokunun çıkarılmasının yanında estetik alt birimlerin de korunması amaçlanır³². Cerrahi işlemler arasında dermabrazyon, radyofrekans ablyasyon, elektrocerrahi, tanjansiyel eksizyon, elektrokoter, kriyocerrahi, soğuk bıçak eksizyonu gibi çeşitli teknikler yer alır. Klinisyen hasta profiline ve lezyonun yerleşim yerine göre gerekli tekniği uygular. Bu seçeneklerin çoğu için en önemli risk operasyon ile ilişkili skar oluşumudur. Uygulanan işlemde sonra çıkarılan spesimen mutlaka histopatolojik inceleme için saklanmalıdır³².

Dermabrazyon

Dermabrazyon, rozase tedavisinde, özellikle de rinofima gibi fimatöz değişikliklerin olduğu durumlarda kullanılan yaygın bir prosedürdür³³. Bu işlem, derinin üst katmanlarını uzaklaştırmak amacıyla yüksek hızlı elmas uçlu bir abrazyon başlığı ile gerçekleştirilir. Akne veya rozase için izotretinoin alan hastalarda dermabrazyon yapılırken dikkatli olunmalı, yara iyileşmesinde gecikme ve keloid oluşumu gibi durumların rapor edildiği unutulmamalıdır^{34,35}. Rozase hastalarında dermabrazyonla ilişkili potansiyel komplikasyonları ve kontrendikasyonları, özellikle izotretinoin tedavisi bağlamında dikkate almak önemlidir.

Elektrocerrahi

Burun dokusunun üçgen uçlu bir electrocerrahi bıçağı ile yeniden şekillendirilmesi işlemi fimatöz rozase yönetiminde kullanılan tekniklerden biridir. Kıkırdakta nekroz veya sikatris gelişim riski düşük düzeydedir. Hemostaz kontrolü lazer tedavilerine göre daha iyi sağlanır ve operasyon bölgesindeki olası komplikasyonlar daha iyi kontrol edilir³⁶.

Fimatöz rozasenin cerrahi tedavisinde asıl amaç burnun estetik birimleri olan alae nasi gibi yapıları koruyarak yeterli dekortikasyon derinliği sağlamaktır. Pilosebase ünitenin ve yağ bezlerinin en derin kısımlarının korunması kök hücre aktivitesine zarar vermeyecek böylece doku iyileşmesi fibrotik bir hal almayacaktır. Bistüri ile eksizyon ve electrocerrahi gibi yöntemlerin kullanımı kolaydır, alan kontrolü sağlar ve tedavi amaçlarını yeterince karşılar³⁷. Electrocerrahi yöntemi orta ile şiddetli fima hastalarında kullanılmalı, karbondioksit lazer gibi yenilikçi yöntemler hafif-orta fima hastalarına saklanmalıdır.

Radyofrekans ablasyon

Fimatöz rozase için tedavi seçenekleri arasında ablatif lazer tedavileri, klasik cerrahiye ek radyofrekans ablasyonu da bulunmaktadır^{38,39}. Radyofrekans ablasyon, renal hücreli karsinom gibi çeşitli durumlar için umut verici bir minimal invaziv tedavi olarak belirlenmiştir⁴⁰. Ayrıca trigeminal nevralsi için etkili bir tedavi olarak tanımlanmış ve kronik ağrıyı yönetme potansiyelini göstermiştir⁴¹. Ek olarak, radyofrekans kateter ablasyonu çocuklarda taşiaritmi için standart tedavi olarak kabul edilmiş ve bu popülasyonda güvenli ve etkili olduğu gösterilmiştir⁴².

Radyofrekans ablasyon çeşitli tıbbi uygulamalarda umut vaat ederken özellikle fimatöz rozase tedavisinde kullanımını ele alan randomize kontrollü çalışmalar eksiktir⁴³. Bununla birlikte, lazer ve ışık tedavileri gibi fiziksel modaliteler rozasenin fimatöz değişiklikleri için etkin olarak kullanılır, bu bağlamda radyofrekans ablasyonunun fima için potansiyeline işaret etmektedir⁴³. Buna ek olarak, uluslararası rozase tedavi kılavuzları ve uzmanların fikir birliklerinin gözden geçirilmesi, radyofrekans ablasyonun rozasenin minimal invaziv tedavisi için umut verici yeni bir modalite olarak kullanımının altını çizmiş ve bu modalitenin fimatöz rozase yönetimindeki potansiyelini göstermiştir⁴⁴. Radyofrekans ablasyon rino-fima tedavisinde yüksek frekanslı akım kullanarak, dokunun verimli ve hızlı bir biçimde çıkarılmasını amaçlamaktadır. Dokuyu minimum termal hasarla buharlaştıran düşük voltajlı bir akım kullanılır, bu da ayakta tedavi ortamına çok uygundur ve cerrahin dokuyu net görmesini ve kontrol etmesini sağlar. Bununla birlikte cerrahi işlemlerde asıl amaç olan pilosebase ünitenin alt kısmını koruyarak kozmetik sonuca katkıda bulunur. RF, lazer tedavilerine göre daha ucuzdur ve süre bakımından daha avantajlıdır⁴⁵. Radyofrekans ile ablasyonun kullanıldığı üç hastadan oluşan bir seride hastalar başarılı şekilde tedavi edilmiştir. Üç hasta da rino-fima ile takipli olup takiplerinde herhangi bir yan etki görülmemiştir⁴⁶.

Kriyocerrahi

Kriyoterapi düşük buharlaşma ısısına sahip maddeler kullanılarak yapılan dokuyu soğutma uygulamasıdır. Uygulanan sıcaklık -200 °C'ye kadar ulaşabilir. Uygulama kolaylığı, maliyetinin düşük olması ve tekrar edilebilirliği avantajları arasındadır. Bununla birlikte kanama eğiliminin artması ve dokudaki hasarın derinliğinin tahmin edilememesi dezavantajları arasındadır. Dokuyu şekillendirmek mümkün olmayıp hipopigmentasyon riski ve yetersiz kozmetik sonuçları nedeniyle ilk basamak tedavi seçenekleri arasında değildir⁴⁷.

Cerrahi eksizyon

Hiperplastik dokunun neşter kullanılarak teğetsel olarak çıkarılması standart cerrahi prosedür olarak tanımlanabilir. Neşter ile eksizyon burun şekillendirme amacıyla, büyük miktarlardaki yağ dokusunun çıkarılması için avantaj sağlar. Gerektiği takdirde doku patolojik inceleme için gönderilmesine olanak sağlar. Bu yöntem, hipertrofik dokunun yüzeysel dekortikasyonuna neden olur ve foliküllerin tabanını, yeniden epitelizasyona yardımcı olacak şekilde sağlam bırakır. Bununla birlikte bu tekniğin sınırlamaları arasında kanama

riski, ameliyat alanının kontrolünde güçlük ve düz bir cerrahi bıçakla ince şekillendirme yapmanın zorluğu bulunmaktadır. Son zamanlarda elektrocerrahi ile neşter eksizyonunun tek bir prosedürde kombinasyonu her iki tedavinin sınırlamalarını ortadan kaldırarak iyi sonuçlara yol açmıştır⁴⁸. Neşter bıçağı kullanılarak yağ dokusunun büyük kısmı çıkarılır, elektrocerrahi ile de hemostaz kontrolü ve burnun ince şekillendirmesi yapılır. Şiddetli rinoforma olgularında ve patolojik tanının gerekli olduğu hastalarda bu kombinasyon tedavisi uygun bir seçenek olarak düşünülmelidir⁴⁹.

Mikrodebrider yardımcı eksizyon

Mikrodebrider yardımcı eksizyonun yapıldığı 6 kişilik bir çalışmada tüm hastalar kozmetik sonuçtan memnun kalmış. Herhangi bir nüks görülmemiş ve ek medikal ya da estetik tedaviye ihtiyaç kalmamış. Hızlı bir yöntem olması ve histolojik örnek alınması diğer cerrahi modalitelere karşı avantaj sağlamaktadır⁵⁰. Sonuç olarak birden fazla cerrahi yöntem farklı teknikler kullanılarak fimatöz rozase tedavisinde kullanılabilir. Literatürde açıklanan farklı cerrahi tedavi seçeneklerinin çeşitliliği, rinoforma tedavisinde cerrahinin öncü rolünün altını çizmektedir. Teknikler arasında kesin bir uzlaşısı yoktur. Klinisyen uygun tekniğe hastayı değerlendirerek karar verecektir⁵¹.

Sonuç

Fimatöz rozasenin yönetimi, rozasenin bu alt tipiyle ilişkili spesifik semptomları ve alta yatan faktörleri ele almak için kapsamlı bir yaklaşım gerektirir. Fimatöz rozasenin tedavisi farmakoterapötik, cerrahi ve fiziksel müdahaleler de dahil olmak üzere bir dizi yöntemi kapsamaktadır. Fimatöz rozasenin tedavisini ele alan randomize kontrollü çalışmalar eksik olsa da çeşitli yaklaşımlar önerilmiştir. Yakın tarihli ROSacea COnsensus (ROSCO) paneli, fima tedavisinde baz alınması gereken ana noktanın eşlik eden enflamasyonun varlığı ya da yokluğuna dayandırmıştır⁵². Cerrahi modaliteler genellikle fimatöz rozase tedavisi için endike olup farmakoterapötik seçenekler ile kombinasyonun başarıyı artırdığı söylenebilir. Lazer ve ışık bazlı tedavilerin etkinliği ile alakalı çalışmalar gittikçe artmaktadır. Bununla birlikte sistemik izotretinoin, fimatöz rozase tedavisinde etkili ve iyi tolere edilen bir tedavi seçeneği olarak tanımlanabilir. Rozase tedavisinin genellikle semptom yönetimine yönelik olduğuna dikkat etmek önemlidir, çünkü bu durumun henüz kesin bir tedavisi yoktur. Bu nedenle, durumun kronik ve tekrarlayan doğası göz önüne alındığında bu modalitelerin bir kombinasyonu, fimatöz rozasenin efektif yönetimi için gereklidir.

Kaynaklar

1. Tan J, Schöfer H, Araviiskaia E, Audibert F, Kerrouche N, Berg M: Prevalence of rosacea in the general population of Germany and Russia - The RISE study. *J Eur Acad Dermatol Venereol*. 2016;30:428-34.
2. Aloï F, Tomasini C, Soro E, Pippione M: The clinicopathologic spectrum of rhinophyma. *J Am Acad Dermatol*. 2000;42:468-72.
3. van Zuuren EJ, Arents BWM, van der Linden MMD, Vermeulen S, Fedorowicz Z, Tan J: Rosacea: new concepts in classification and treatment. *Am J Clin Dermatol*. 2021;22:457-465.
4. Tuzun Y, Wolf R, Kutlubay Z, Karakus O, Engin B: Rosacea and rhinophyma. *Clin Dermatol*. 2014;32:35-46.
5. de Macedo AC, Sakai FD, de Vasconcelos RC, Duarte AA: Gnatophyma—a rare form of rosacea. *An Bras Dermatol*. 2012;87:903-5.
6. Scheinfeld N, Berk T: A review of the diagnosis and treatment of rosacea. *Postgrad Med*. 2010;122:139-43.
7. Anzengruber F, Czernielewski J, Conrad C, et al.: Swiss S1 guideline for the treatment of rosacea. *J Eur Acad Dermatol Venereol*. 2017;31:1775-91.
8. Parodi A, Drago F, Paolino S, Cozzani E, Gallo R: Treatment of rosacea. *Ann Dermatol Venereol*. 2011;138(Suppl 3):S211-4.
9. Oge' LK, Muncie HL, Phillips-Savoy AR: Rosacea: diagnosis and treatment. *Am Fam Physician*. 2015;92:187-96.
10. Del Rosso JQ, Tangheiti E, Webster G, Stein Gold L, Thiboutot D, Gallo RL: Update on the Management of Rosacea from the American Acne & Rosacea Society (AARS). *J Clin Aesthet Dermatol*. 2019;12:17-24.

11. Hampton PJ, Berth-Jones J, Duarte Williamson CE, et al.: British association of dermatologists guidelines for the management of people with rosacea 2021. *Br J Dermatol.* 2021;185:725-35.
12. Hofmann MA, Lehmann P: Physical modalities for the treatment of rosacea. *J Dtsch Dermatol Ges.* 2016;14(Suppl 6):38-43.
13. Erdogan FG, Yurtsever P, Aksoy D, Eskioglu F: Efficacy of low-dose isotretinoin in patients with treatment-resistant rosacea. *Arch Dermatol.* 1998; 134: 884-5.
14. Anstead GM: Steroids, retinoids, and wound healing. *Adv Wound Care* 1998;11:277-85.
15. Ginarte M, Peteiro C, Toribio J: Keloid formation induced by isotretinoin therapy. *Int J Dermatol* 1999;38:228-9.
16. Rubenstein R, Roenigk HH Jr, Stegman SJ, Hanke CW: Atypical keloids after dermabrasion of patients taking isotretinoin. *J Am Acad Dermatol.* 1986;15(2 Pt 1):280-285.
17. Guyuron B, Lee M: An effective algorithm for management of noses with thick skin. *Aesthetic Plast Surg.* 2017;41:381-7.
18. Waldman A, Bolotin D, Arndt KA, et al.: ASDS Guidelines Task Force: consensus recommendations regarding the safety of lasers, dermabrasion, chemical peels, energy devices, and skin surgery during and after isotretinoin use. *Dermatol Surg.* 2017;43:1249-62.
19. Hatami P, Balighi K, Asl HN, Goodarzi A, Aryanian Z: Clinical implications and practical points. *J Cosmet Dermatol.* 2023;22:2146-9.
20. Bagatin E, Costa CS, Rocha MADD, et al.: Consensus on the use of oral isotretinoin in dermatology - Brazilian Society of Dermatology. *An Bras Dermatol.* 2020;95(Suppl1):19-38.
21. Jansen T, Plewig G: Clinical and histological variants of rhinophyma, including nonsurgical treatment modalities. *Facial Plast Surg.* 1998;14:241-53.
22. Fowler JF: Combined effect of anti-inflammatory dose doxycycline (40-mg doxycycline, usp monohydrate-controlled release capsules) and metronidazole topical gel 1% in the treatment of rosacea. *J Drugs Dermatol.* 2007;6:641-5.
23. Theobald K, Bradshaw M, Leyden J: Anti-inflammatory dose doxycycline (40 mg controlled-release) conferences maximum anti-inflammatory efficacy in rosacea. *Skinmed.* 2007;6:221-6.
24. Borzęcki A, Turska M, Strus-Rosińska B, Sajdak-Wojtaluk A: Use of laser therapy in the treatment of severe rhinophyma: a report of two cases. *J Cosmet Laser Ther.* 2019;21:390-4.
25. Laube S, Lanigan SW: Laser treatment of rosacea. *J Cosmet Dermatol.* 2002;1:188-95.
26. Lowe NJ, Behr KL, Fitzpatrick R, Goldman M, Ruiz-Esparza J: Flash lamp pumped dye laser for rosacea-associated telangiectasias and erythema. *J Dermatol Surg Oncol.* 1991;17:522-5.
27. Kassirer SS, Gotkin RH, Sarnoff DS: Treatment of rhinophyma with fractional CO2 laser resurfacing in a woman of color: case report and review of the literature. *J Drugs Dermatol.* 2021;20:772-5.
28. el-Azhary RA, Roenigk RK, Wang TD: Spectrum of results after treatment of rhinophyma with the carbon dioxide laser. *Mayo Clin Proc.* 1991;66:899-905.
29. Madan V, Ferguson JE, August PJ: Carbon dioxide laser treatment of rhinophyma: a review of 124 patients. *British Journal of Dermatology.* 2009;161:814-8.
30. Khatri KA, Ross V, Grevelink JM, Magro CM, Anderson RR: Comparison of erbium:YAG and carbon dioxide lasers in resurfacing of facial rhytides. *Arch Dermatol.* 1999;135:391-7.
31. Fincher EF, Gladstone HB: Use of a dual-mode erbium:YAG laser for the surgical correction of rhinophyma. *Arch Facial Plast Surg.* 2004;6:267-71.
32. Weber PJ, Moody BR: Surgical rosacea. *Dermatol Surg.* 2002 Apr;28:329-30.
33. Chang DK, Savetsky IL, Avashia YJ, Rohrich RJ: A safe, modern treatment of rhinophyma: the 5-step technique. *Plast Reconstr Surg Glob Open.* 2020;8:e2620.
34. Katz BE, Mac Farlane DF: Atypical facial scarring after isotretinoin therapy in a patient with previous dermabrasion. *J Am Acad Dermatol.* 1994;30:852-3.
35. Heppt MV, Kirchberger MC, Ruzicka T, Berking C, Heppt WJ: Indications and use of isotretinoin in facial plastic surgery. *Facial Plastic Surgery.* 2018;34:75-81.
36. González LF, Herrera H, Motta A: Electrosurgery for the treatment of moderate or severe rhinophyma. *Actas Dermosifiliogr.* 2018;109:e23-6.
37. Chellappan B, Castro J: Management of severe rhinophyma with electrocautery dermabrasion - A case report. *Int J Surg Case Rep.* 2020;72:511-14.
38. Li D, Li Y, Yang Z, Chen J, Yang D, Wang J, Xiong H: Efficacy of fractional radiofrequency in the treatment of erythematous capillary rosacea: A split-face study. *J Cosmet Dermatol.* 2024 Sep;23:2895-2904.
39. Krausz AE, Goldberg DJ, Ciocon DH, Tinklepaugh AJ: Procedural management of rhinophyma: A comprehensive review. *J Cosmet Dermatol.* 2018;17:960-967.
40. Gervais DA, McGovern FJ, Arellano RS, McDougal WS: Radiofrequency ablation of renal cell carcinoma: part 1, indications,

- results, and role in patient management over a 6-year period and ablation of 100 tumors. *Am J Roentgenol.* 2005;185:64-71.
41. Herbiyanto J. Radiofrequency ablation for trigeminal neuralgia patient: a case report. *J Anesthesiol Clin Res.* 2022;3:342-8.
 42. Ozaki N, Nakamura Y, Suzuki T, et al.: Safety and efficacy of radiofrequency catheter ablation for tachyarrhythmia in children weighing less than 10 kg. *Pediatr Cardiol.* 2018;39:384-9.
 43. Rainer BM, Kang S, Chien AL: Rosacea: epidemiology, pathogenesis, and treatment. *Dermatoendocrinol.* 2017;9:e1361574.
 44. - Jalian HR, Levin Y, Wanner M: Physical modalities for treating acne and rosacea. *Semin Cutan Med Surg.* 2016;35:96-102.
 45. Juliandri J, Wang X, Liu Z, Zhang J, Xu Y, Yuan C: Global rosacea treatment guidelines and expert consensus points: The differences. *J Cosmet Dermatol.* 2019;18:960-5.
 46. Tambe SA, Nayak CS, Gala P, Zambare U, Nagargoje A: Management of rhinophyma with radio frequency: case series of three patients. *J Cutan Aesthet Surg.* 2019;12:136-40.
 47. Kempiak SJ, Lee PW, Pelle MT: Rhinophyma treated with cryosurgery. *Dermatol Surg.* 2009;35:543-5.
 48. Sadick H, Riedel F, Bran G. Rhinophym bei Rosazea. Was leistet die operative Therapie? [Rhinophyma in rosacea. What does surgery achieve?]. *Hautarzt.* 2011;62:834-41.
 49. Al Hamzawi NK, Al Baaj SM. Large rhinophyma treated by surgical excision and electrocautery. *Case Rep Surg.* 2019;2019:2395619.
 50. Abushaala A, Stavrakas M, Khalil H: Microdebrider-assisted rhinophyma excision. *Case Rep Otolaryngol.* 2019;2019:4915416.
 51. Chow W, Jeremic G, Sowerby L: Use of the microdebrider in the surgical management of rhinophyma. *Ear Nose Throat J.* 2018;97:E42-5.
 52. Schaller M, Almeida LMC, Bewley A, et al.: Recommendations for rosacea diagnosis, classification and management: update from the global ROSacea COnsensus 2019 panel. *Br J Dermatol.* 2020;182:1269-76.

24. Rozasede idame tedavi

Maintenance treatment of rosacea

Ayten Ferahbaş Kesikoglu

Acıbadem Dr. Şinasi Can (Kadıköy) Hastanesi, Deri ve Zührevi Hastalıklar Kliniği, İstanbul, Türkiye

Giriş

Rozase, yaşam boyu tedavi gerektiren remisyon ve alevlenme dönemleri ile karakterize kronik bir hastalık olmasına rağmen, çoğu klinik çalışmada 12-16 haftalık süreyle akut olarak tedavi edildiği görülmektedir¹⁻⁶. Başarılı bir tedaviden sonra uygulanacak idame tedavinin nüksetme süresini uzatması beklenir. Ancak idame tedavi açısından kesin kanıtlar bulunmadığı için farklı tedavi uygulamaları, kombinasyonlar ve süre konusunda yazarlar arasında kesin görüş birliği bulunmamaktadır^{3,7-9}. Uzun süreli tedavi ile ilgili klinik verilerin veya rehberlerin eksikliği nedeniyle, birçok klinisyen idame tedavisine devam etmek yerine başarıya ulaşıldığında tedaviyi bırakmayı seçmektedir¹.

Rozasede tedavi başarısının elde edilmesi zaman alır, bu nedenle kanıta dayalı tedavilerin minimum kullanım süresi ile yetinmek yerine, başarılı olana kadar devam etmek hedeflenmelidir. Optimal sonuçlara ulaşıldıktan sonra, tedavinin kademeli olarak azaltılması önerilmektedir. Doz yavaş yavaş azaltılmalı, belirtiler veya semptomlar alevlenirse doz tekrar artırılmalıdır. Bu uygulama tedaviyi bıraktıktan sonra nüks endişesi duyan hastalar için güven verici olabilir. Kombinasyon tedavisi durumunda, klinisyenlerin deneyimi, rozasenin klinik formu, hasta tercihi, maliyet ve yan etki potansiyeline bağlı olarak tedaviler arasında seçim yapılarak birer birer azaltılması şeklindedir^{1,9}.

Yoğun sistemik veya kombine sistemik/topikal tedavi ile elde edilen iyileşme, idame tedavi ile daha uzun süre korunabilir¹⁰. Metronidazolün idame tedavide başarılı olduğu kanıtlanmıştır¹¹. Brimonidin %0,33 jel ve ivermektin %1 krem ile uzun süreli tedavi çalışmaları, her biri 6-12 aylık dönemler boyunca standart dozlarda yürütülmüştür. Topikal metronidazol %0,75 jel, ivermektin %1 krem ve azelaik asit %15 jelin papülü ve aktif hastalık döneminde monoterapi olarak yeterli olmadığı, ancak püstüllerin idame tedavisi için etkili ve güvenli olduğu bildirilmiştir^{8,12}.

İlk tedavi sürecinde yeterli bir iyileşme elde edildikten sonra, hastaları topikal bir ajana, çoğunlukla ivermektin, metronidazol veya azelaik aside geçirmek gerekir. İyileşmeyi sürdüremeyen veya topikal tedaviyi tolere edemeyen hastalarda oral tedaviye en düşük etkili dozda devam etmek başka bir seçenektir¹³. Subantimikrobiyal (40 mg) doz doksisisiklin, uzun süreli oral tedavi için tercih edilebilir, ancak ülkemizde bulunmamaktadır¹⁴.

Topikal idame tedaviye iyi yanıt veren hastalarda ara sıra birkaç ay veya daha fazla aralaya "geçici" papülopüstüler lezyon alevlenmeleri olabilir. Bu tür hastalar için, uzun süreli oral tedavi ihtiyacını ortadan kaldırarak akut

alevenmeleri yatıştırmak için kısaltılmış bir oral antibiyotik kürü (örneğin; 10 gün boyunca günde iki kez 100 mg doksisisiklin) uygulamasının yararlı olduğu bildirilmiştir. Bu hastalarda oral tedavi sırasında ve sonrasında topikal idame tedavi-uygulanabilir¹⁴.

Başarılı bir izotretinoin kürü tamamlandıktan sonra, remisyon olasılığını artırmak amacıyla şiddetli ve inatçı papül, püstüller ve fimatöz rozasede herhangi bir kontrendikasyon yoksa izotretinoin düşük dozlarda (0,3 mg/kg/gün veya daha düşük, 10-20 mg haftalık mikro dozlarda) bir yıla kadar veya daha uzun süreli idame olarak kullanılabilir¹⁵.

Kontrendikasyon durumunda rutin olarak topikal ivermektin, metronidazol, azelaik asit veya püstüler rozase için diğer standart tedavilerle idame tedavisine başlanabilir¹⁴.

Son zamanlarda Kubanov ve ark.¹⁶, demodeks akarlarının yalnızca akut enflamatuvar morfolojik değişimlere neden olmakla kalmayıp aynı zamanda rozase süresini ve nüks olasılığını da artırdığını bildirmiştir. Oral metronidazol, *D. folliculorum* üzerindeki anti-paraziter aktivitesi ve anti-enflamatuvar etkileri nedeniyle rozase için etkili bir alternatif tedavi olarak önerilmiştir¹⁷⁻²⁴. Sonuç olarak, minosiklin tedavisi gören rozase hastalarında erken klinik iyileşmeye ulaşmak ve nüksleri azaltmak için oral metronidazol kısa süreli ve tolere edilebilir bir seçenektir. Oral metronidazol ilave tedavisinin, rozasenin tekrarını önlemede koruyucu bir faktör olduğu görülmüştür¹⁷.

Enflamatuvar eritem durumunda topikal ivermektin kullanılması önerisi demodeks akarları ile immün ve enflamasyon kaskad yanıtının indüklenmesi, demodeksin neden olduğu enflamasyonun, vasküler endotelial büyüme faktörünün kontrolsüz bir şekilde artmasına bağlı olarak T-hücresi yetmezliğine yol açtığı ve dolayısıyla eritemi kötüleştirdiği hipotezine dayanmaktadır. İdame tedavide oral antibiyotiklerin kesilmesinden sonraki ilk ay topikal ivermektin günlük olarak, bunu takip eden 8 ay boyunca gün aşırı devam edilmelidir^{15,25}.

Lazer ve ışık teknolojileri (örneğin; yoğun atımlı ışık, pulse boya lazeri veya Nd:YAG 1.064 nm lazer), hasarlı damarı yok ederek, damar yapısını yeniden düzenleyerek, fibroblast ve endotel proliferasyonunu uyararak, distrofik dermal bağ dokusunu yeniden şekillendirerek ve enflamatuvar medyatörlerin salınımını bloke ederek etki gösterir. Akut fazdan sonra kalan eritemi azaltarak klinik uygulamada iyi sonuçlara sahip olması nedeniyle birçok hastada yararlı olmaktadır. Ayrıca bu tedavilerin yan etki riski sistemik ilaçlarla karşılaştırıldığında daha düşüktür. Kalıcı eritem ve telanjiektazinin kontrol altında kalabilmesi için idame döneminde yılda bir veya iki kez kullanımları oldukça yararlı olmaktadır^{15,26}.

Rozasenin kontrolünü sürdürmeye yönelik uzun vadeli yaklaşımlar, sadece birkaç çalışma ile, 6 aylık bir süre boyunca topikal idame tedavisini değerlendirmektedir^{11,27,28}.

Tıbbi tedavi ile rozase iyileştikten sonra cildin bütünlüğünü korumak için terapötik nemlendiriciler, temizleyiciler ve güneş kremlerine devam edilmelidir²⁹. Epidermin iletkenliği, su kaybı ve su içeriği ölçülerek değerlendirilebilen bozulmuş epidermal bariyer uygun nemlendirici kullanımı ile onarılabilir^{30,31}.

Rozasenin nüksünü önlemede idame tedavi kadar genel önlemler de önemlidir. Kızarıklık, eritem ve irritasyon semptomlarını iyileştirmeye yönelik genel önlemler, rozase hastalarında faydalıdır. Kozmetik kamuflej, bazı hastalar için faydalı bir yardımcıdır¹⁴.

Bireysel tetikleyici faktörlerden tanınabildiği sürece kaçınılması önerilir^{14,29}.

Tetikleyici Faktörlerin Önlenmesi

Alkol: Rinofimada, haftalık alkol alımıyla ilişkili bir doz-yanıt etkisi gösterilmiştir³².

Kahve: Kahve tüketimi günlük alımla orantılı olarak rozase riskini azaltır³³. Öte yandan, genel olarak sıcak içecekler eritemi tetikler.

Sigara: Sigara içmek püstüler lezyonları ve rinofimayı artırabilir³⁴.

UV: UV'ye maruz kalma, muhtemelen endotelial hücrelerle ilişkili olarak doğal bağışıklık tipi enflamatuvar yanıtı artırır. Homozigot ikizlerde yapılan bir çalışma da ömür boyu UV maruziyetinin rozase için bir risk faktörü olduğunu göstermektedir³⁵. Rozase'de güneşten koruyucu kullanılması tavsiyesi doğru görünmektedir, çünkü

UVB, bu hastalığa özgü enflamasyonun temel unsurlarından biri olan doğal bağışıklığın aktivasyonunda doğrudan bir rol oynamaktadır³⁶.

Yiyecek: Vazodilatasyona neden olan yiyeceklerden kaçınılması önerilir. Bunlara alkol, baharatlı yiyecekler, kapsaisin, çok sıcak içecekler, yağlı gıdalar, çikolata, domates ve narenciye gibi sinnalaldehit içerenler de dahildir^{10,36}.

Stres: Fiziksel veya psikolojik stresten kaçınmalı, eğer strese baş edilemiyorsa mutlaka profesyonel destek alınmalıdır.

Sonuç

Klinisyenler rozasenin uzun süreli tedavi gerektiren kronik bir hastalık olduğu ve tetikleyici faktörlerden uzak durarak, idame tedavilerine devam ederek ve iyi bir deri bakımının önemi konusunda hastaları eğitmelidir³⁷.

Kaynaklar

- Schaller M, Tan J, Webster G: How to optimize Rosacea treatment for better patient outcomes: An opinion piece. *J Clin Aesthet Dermatol.* 2022;15:E60-2.
- Schaller M, Kemény L, Havlickova B, et al.: A randomized phase 3b/4 study to evaluate concomitant use of topical ivermectin 1% cream and doxycycline 40 mg modified-release capsules, versus topical ivermectin 1% cream and placebo in the treatment of severe rosacea. *J Am Acad Dermatol.* 2020;82:336-43.
- Taieb A, Ortonne JP, Ruzicka T, et al.: Superiority of ivermectin 1% cream over metronidazole 0.75% cream in treating inflammatory lesions of rosacea: a randomized, investigator-blinded trial. *Br J Dermatol.* 2015;172:1103-10.
- Webster G, Schaller M, Tan J, et al.: Defining treatment success in rosacea as 'clear' may provide multiple patient benefits: results of a pooled analysis. *J Dermatolog Treat.* 2017;28:469-74.
- Salzer S, Ruzicka T and Schaubert J: Face-to-face with anti-inflammatory therapy for rosacea. *Exp Dermatol.* 2014;23:379-81.
- Stein Gold L, Kircik L, Fowler J, et al.: Efficacy and safety of ivermectin 1% cream in treatment of papulopustular rosacea: results of two randomized, double-blind, vehicle-controlled pivotal studies. *J Drugs Dermatol.* 2014;13:316-23.
- Del Rosso JQ, Tangheiti E, Webster G, Stein Gold L, Thiboutot D, Gallo RL: Update on the management of rosacea from the American Acne & Rosacea Society (AARS). *J Clin Aesthet Dermatol.* 2019;12:17-24.
- Stein Gold L, Kircik L, Fowler J, et al.: Long-term safety of ivermectin 1% cream vs azelaic acid 15% gel in treating inflammatory lesions of rosacea: results of two 40-week controlled, investigator-blinded trials. *J Drugs Dermatol.* 2014;13:1380-6.
- Asai Y, Tan J, Baibergenova A, et al.: Canadian clinical practice guidelines for rosacea. *J Cutan Med Surg.* 2016;20:432-45.
- Clanner-Engelshofen BM, Bernhard D, Dargatz S, et al S2k Guideline: Rosacea. *J Dtsch Dermatol Ges.* 2022;20:1147-65.
- Dahl MV, Katz HI, Krueger GG et al.: Topical metronidazole maintains remissions of rosacea. *Arch Dermatol.* 1998;134:679-83.
- van Zuuren EJ, Fedorowicz Z, Tan J, et al.: Interventions for rosacea based on the phenotype approach: an updated systematic review including GRADE assessments. *Br J Dermatol.* 2019;181:65-79.
- Odom R, Dahl M, Dover J, et al.: Standard management options for rosacea, part 2: options according to subtype. *Cutis.* 2009;84:97.
- Maier LE: Management of rosacea. Literature review current through: Nov 2022. www.uptodate.com
- Almeida LMC, Ianhez M, Dal'Forno T, et al.: Long-term maintenance treatment of rosacea: experts' opinion. *Int J Dermatol.* 2024;63:94-101.
- Kubanov A, Gallyamova Y, Kravchenko A: Clinical picture, diagnosis and treatment of rosacea, complicated by demodex mites. *Dermatol Reports.* 2019;11:7675.
- Kim JS, Seo BH, Cha DR, et al: Maintenance of remission after oral Metronidazole add-on therapy in rosacea treatment: a retrospective, comparative study. *Ann Dermatol.* 2022 ;34:451-60.
- Saihan EM, Burton JL: A double-blind trial of metronidazole versus oxytetracycline therapy for rosacea. *Br J Dermatol.* 1980;102:443-5.
- Han SH, Suh HS, Choi YS: Efficacy of systemic metronidazole in the treatment of rosacea. *Korean J Dermatol.* 2017;55:557-64.
- Salem DA, El-Shazly A, Nabih N, El-Bayoumy Y, Saleh S: Evaluation of the efficacy of oral ivermectin in comparison with ivermectin-metronidazole combined therapy in the treatment of ocular and skin lesions of Demodex folliculorum. *Int J Infect Dis.* 2013;17:e343-7.
- Pye RJ, Burton JL: Treatment of rosacea by metronidazole. *Lancet.* 1976;1:1211-2.

22. Miyachi Y, Imamura S, Niwa Y: Anti-oxidant action of metronidazole: a possible mechanism of action in rosacea. *Br J Dermatol.* 1986;114:231-4.
23. Kürkçüoğlu N, Atakan N: Metronidazole in the treatment of rosacea. *Arch Dermatol.* 1984;120:837.
24. Lee WJ, Lee YJ, Lee MH, et al.: Prognosis of 234 rosacea patients according to clinical subtype: the significance of central facial erythema in the prognosis of rosacea. *J Dermatol.* 2016;43:526-31.
25. Forton FMN: The pathogenic role of demodex mites in rosacea: a potential therapeutic target already in erythematotelangiectatic rosacea? *Dermatol Ther (Heidelberg).* 2020;10:1229-53.
26. Husein-ElAhmed H, Steinhoff M: Light-based therapies in the management of rosacea: a systematic review with meta-analysis. *Int J Dermatol.* 2022;61:216-25.
27. Del Rosso JQ, Thiboutot D, Gallo R et al.: Consensus recommendations from the American acne&rosacea society on the management of rosacea, part 5: a guide on the management of rosacea. *American Acne & Rosacea Society. Cutis.* 2014;93:134-8.
28. Thiboutot DM, Fleischer AB, Del Rosso JQ, Rich P: A multicenter study of topical azelaic acid 15% gel in combination with oral doxycycline as initial therapy and azelaic acid %15 gel as maintenance monotherapy. *J Drug Dermatol.* 2009;8:639-48.
29. Cribier B: Rosacea: Treatment targets based on new physiopathology data. *Ann Dermatol Venereol.* 2022;149:99-107.
30. Meyer-Hoffert U, Schröder JM: Epidermal proteases in the pathogenesis of rosacea. *J Investig Dermatol Symp Proc.* 2011;15:16-23.
31. Ní Raghallaigh S, Powell FC: Epidermal hydration levels in patients with rosacea improve after minocycline therapy. *Br J Dermatol.* 2014;171:259-66.
32. Second J, Severac F, Paix A, Cribier B: Rhinophyma is associated with alcohol intake. *J Am Acad Dermatol.* 2019;81:249-50.
33. Li S, Chen ML, Drucker AM, et al.: Association of caffeine intake and caffeinated coffee consumption with risk of incident rosacea in women. *JAMA Dermatol.* 2018;154:1394-400.
34. Yuan X, Yin D: Association between rosacea and smoking: a systematic review and meta-analysis. *Dermatol Ther.* 2021:e14747.
35. Aldrich N, Gerstenblith M, Fu P, et al.: Genetic vs environmental factors that correlate with rosacea: a cohort-based survey of twins. *JAMA Dermatol.* 2015;151:1213-9.
36. Morgado-Carrasco D, Granger C, Trullas C, Piquero-Casals J: Impact of ultraviolet radiation and exposome on rosacea. key role of photoprotection in optimizing treatment. *J Cosmet Dermatol.* 2021;20:3415-21.
37. Gonzalez C, Andriessen A, Antelo D, Cestari S, McKeever C, Valencia Hernandez AL: Treatment and maintenance of cutaneous rosacea in latino skin types with prescription medications and non-prescription cleansers and moisturizers as adjuncts: a review. *J Drugs Dermatol.* 2022;21;1111-8.

25. Rozase'de algoritmik yaklaşım

Algorithmic approach in rosacea

Nilsel İlter, Berkay Temel*

Gazi Üniversitesi Tıp Fakültesi Hastanesi, Deri ve Zührevi Hastalıklar Kliniği, Ankara

*Ankara Eğitim ve Araştırma Hastanesi, Deri ve Zührevi Hastalıklar Kliniği, Ankara

Giriş

Rozase, dermatolojide sıkça karşılaşılan, özellikle yüzü etkileyen kronik enflamatuvar bir deri hastalığıdır. Özellikle orta yaş kadınlarda, açık tenli kişilerde görülmektedir. Hastalığın klinik bulgularına göre, hastalık sınıflama sistemleri yapılmıştır. Hastalığın klinik bulguları, kalıcı veya geçici eritem, telenjektazi, papül, püstül ve fimadır. Bu bulgulara göre çeşitli tedavi ajanları ve yöntemleri kullanılmaktadır¹. Burada, rozase tedavisine algoritmik yaklaşım incelenecektir.

Tetikleyiciler ve Deri Bakımı Hakkında Bilgilendirme

- Rozase, kronik ve tekrarlama eğilimi olan deri hastalıklarından birisidir. Bu nedenle hastalığın seyri ve tedavi süreci hakkında hastanın doğru bilgilendirilmesi, tedavinin en önemli basamağını oluşturmaktadır. Rozasenin her alt tipi için tedavinin ilk adımı, hastalığı tetikleyen faktörler ve deri bakımı hakkında bilgilendirmeyle başlamalıdır.
- Rozaseyi tetikleyen faktörler arasında; ultraviyole (UV) maruziyeti, emosyonel stres, sıcak veya soğuk hava, rüzgar, alkol kullanımı, sıcak banyo ve buharı, baharatlı yiyecekler, bazı deri bakım ürünleri, ilaç kullanımı (niasin) ve enfeksiyonlar bulunmaktadır. Her hastanın tetikleyici faktör profili aynı olmayabilir. Tetikleyici faktörler bireysel olarak tespit edilmelidir. Tetikleyiciler içerisinde en önemli faktör UV maruziyeti olup her hastaya mutlaka UV'den fiziksel korunmanın yanı sıra uygun UV koruyucular önerilmelidir¹.
- Rozasede bozulmuş stratum korneum permeabilitesi nedeniyle, transepidermal su kaybı artmıştır. Bu nedenle hastalar uygun nemlendirici ve temizleyiciler kullanımı konusunda bilgilendirilmelidir. Doğru ve yeterli deri bakımı, topikal tedavinin başarısını artırmanın yanında, hastalık alevlenmelerinin önüne geçilmesinde de etkilidir².

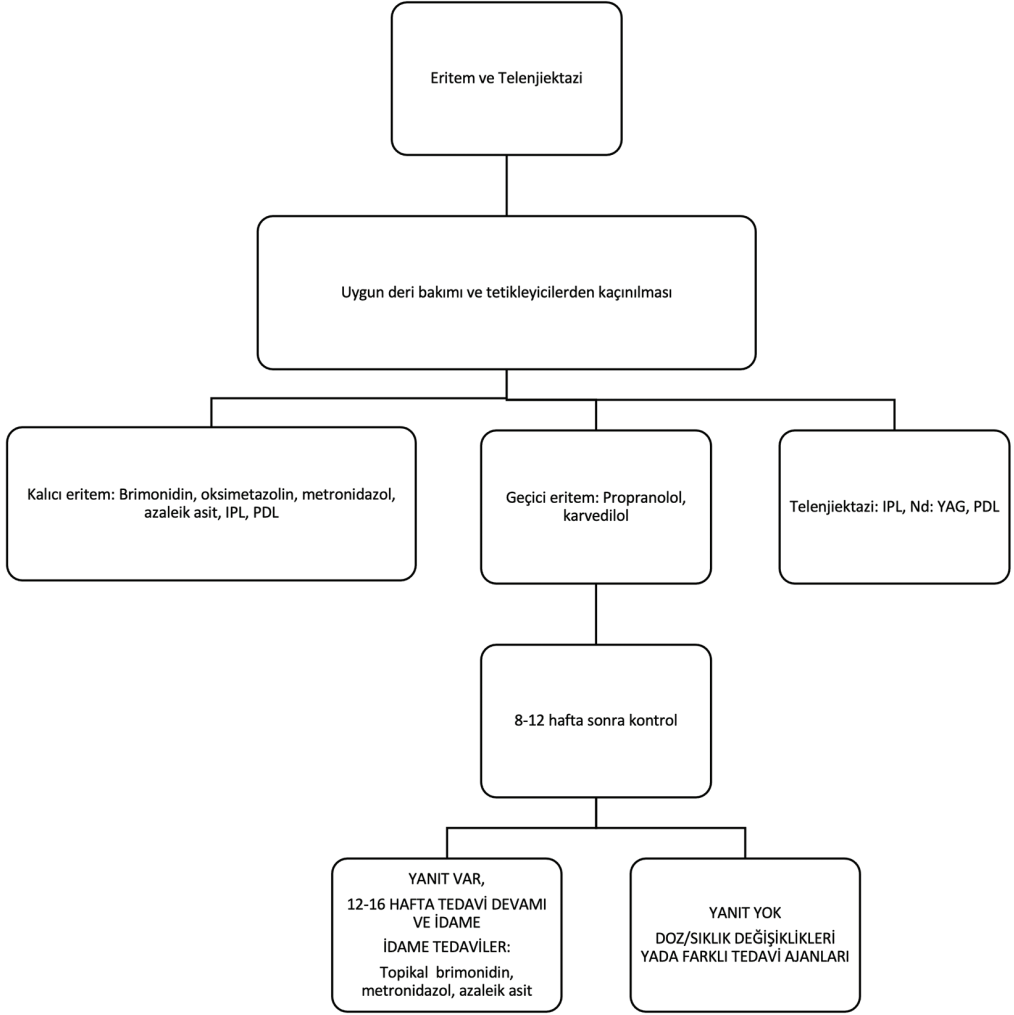
Kalıcı veya Geçici Eritem, Telenjektazi

- Rozaseli hastalarda kalıcı veya geçici eritem ve bunlara eşlik eden telenjektazi hastalığın her tipinde görülebilmektedir.
- Tedavi öncesi eritem ve telenjektazi nedeniyle maskelenebilen papül ve püstüllerin dikkatlice muayenesi önemlidir. Papül ve püstüller, eritem ve telenjektazi tedavisi sonrası belirgin hale gelebilir ve tedavi süresi uzayabilir³.

- Brimonidin tartarat, vazokonstriktif alfa-2 adrenerjik reseptör agonistidir. Kalıcı eritemin tedavisinde %0,5'lik jel formu kullanılmakta olup günde bir kez kullanımı önerilmektedir. Telenjektaziler üzerine etkisi yoktur. Deride yanma hissi, rebound eritem ve kontakt dermatit yan etkileri arasındadır. Hastalar yan etkiler konusunda tedavi öncesi bilgilendirilmelidir^{4,5}.
- Oksimetazolin, vazokonstriktif alfa-1 adrenerjik reseptör agonistidir. Kalıcı eritemin tedavisinde %1'lik krem formu kullanılmakta olup günde bir kez kullanımı önerilmektedir. Telenjektaziler üzerine etkisi yoktur. Deride yanma hissi, rebound eritem ve kontakt dermatit yan etkileri arasındadır. Hastalar yan etkileri konusunda tedavi öncesi bilgilendirilmelidir⁶.
- Propranolol ve karvedilol, geçici eritemin tedavisinde (propranolol: 10-40 mg, günde 1-3 kez, karvedilol: 3.125-12,5 mg, günde 2 kez) kullanılmaktadır. Telenjektaziler üzerine etkisi yoktur. Bradikardi, hipotansiyon, hiperglisemi ve baş ağrısı yan etkileri arasındadır. Komorbiditesi olan hastaların dikkatlice değerlendirilmesi ve uygun hastalarda kullanılması önerilmektedir⁷.
- Metronidazol, anti-mikrobiyal, anti-enflamatuvar ve anti-oksidan etkisiyle rozase tedavisinde kullanılmaktadır. Kalıcı eritemin ve papül/püstüllerin tedavisinde %1 ve %0,75'lik krem ve jel formları kullanılmakta olup günde 1-2 kez önerilmektedir. Telenjektaziler üzerine etkisi yoktur. Deride yanma hissi ve kuruluk yan etkileri arasındadır. Hastalar yan etkileri konusunda tedavi öncesi bilgilendirilmelidir^{3,4}.
- Azelaik asit, keratinosit normalizasyonu ve anti-enflamatuvar etkisiyle rozase tedavisinde kullanılmaktadır. Kalıcı eritemin ve papül/püstüllerin tedavisinde %15 ve %20'lik krem/jel formları, günde 1-2 kez kullanılmaktadır. Telenjektazi üzerine etkisi yoktur. Deride yanma hissi ve kuruluk yan etkileri arasındadır. Hastalar yan etkileri konusunda tedavi öncesi bilgilendirilmelidir^{3,4}.
- Vasküler lazerler (neodymium-doped:yttrium-aluminum-garnet lazer ve Pulsed Dye lazer) veya yoğun atımlı ışık tedavileri, rozase hastalarında kalıcı eritem ve telenjektazilerde kullanılmaktadır. İyileşme hızlı ve çoğunlukla kalıcı olmaktadır. Dezavantajları ulaşım güçlüğü ve yüksek maliyetidir. Genellikle 1-4 seans arası önerilmektedir. Eritem, ödem ve nadiren skar oluşumu yan etkileri arasındadır^{3,5}.
- Tedavi yanıtının değerlendirilmesi 8-12. hafta sonunda olmalıdır. Tedavi yanıtı yetersiz hastalar için doz/uygulama sıklığı değişiklikleri veya alternatif tedaviler, tedavi yanıtı yeterli hastalar için ise tedavi süresi 12-16. haftaya kadar devam edilip daha sonra idame tedavi planlanmalıdır (Şekil 1)⁸. İdame tedaviler ya doz sıklığının azaltılması ya da aynı dozda ilaçların uzun süre devam edilmesi şeklinde olabilir. Topikal brimonidin, metronidazol ve azelaik asitin 6-12 ay boyunca kullanılması önerilebilir³.

Papül/Püstül

- Rozaseli hastalarda, papül/püstüller hastalık seyri esnasında hastalığın her tipinde görülebilmektedir.
- Hafif durumlarda sadece topikal tedaviler kullanılırken orta-şiddetli durumlarda sistemik tedaviler veya kombinasyonları kullanılmaktadır.
- Demodeks parazitinin rozase hastalarında miktarı artmıştır ve hastalığın tetikleyicileri arasında geçmektedir. Tespit edildiğinde uygun topikal ve sistemik ajanlar kullanılmalıdır^{3,5}.
- Metronidazol, anti-mikrobiyal, anti-enflamatuvar ve anti-oksidan etkisiyle rozase tedavisinde kullanılmaktadır. Kalıcı eritemin ve papül/püstüllerin tedavisinde %1 ve %0,75'lik krem ve jel formları kullanılmakta olup günde 1-2 kez önerilmektedir. Deride yanma hissi ve kuruluk yan etkileri arasındadır^{3,4}. Altı aya kadar kullanımı uygundur. Tedavi kesildikten sonra dahi remisyon sağladığı gösterilmiştir⁹.
- Azelaik asit, keratinosit normalizasyonu ve anti-enflamatuvar etkisiyle rozase tedavisinde kullanılmaktadır. Kalıcı eritemin ve papül/püstüllerin tedavisinde %15 ve %20'lik krem/jel formları kullanılmakta olup, günde 1-2 kez kullanılmaktadır. Deride yanma, batma ve iritasyon yan etkileri arasındadır^{3,4}. Eritemi baskılamada, topikal metronidazole göre üstün bulunmuştur⁹.
- İvermektin, anti-enflamatuvar ve geniş spektrumlu antiparazitik etkisiyle rozase tedavisinde kullanılmaktadır. Papül/püstül tedavisinde %1'lik krem formunun günde bir kez kullanımı önerilmektedir. Deride kuruma ve kaşıntı hissi yan etkileri arasındadır^{3,4}.

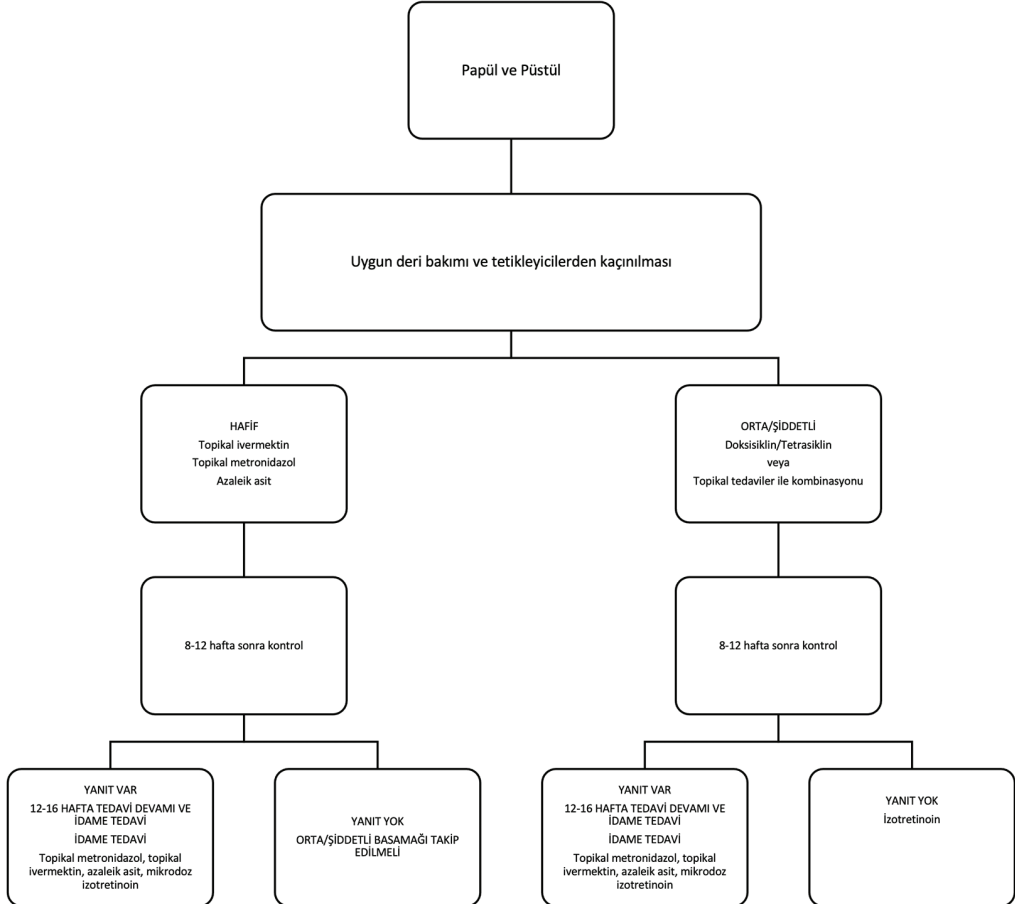


Şekil 1. Eritem ve telenjektazi eşlik eden rozaseli hastalarda tedavi algoritması

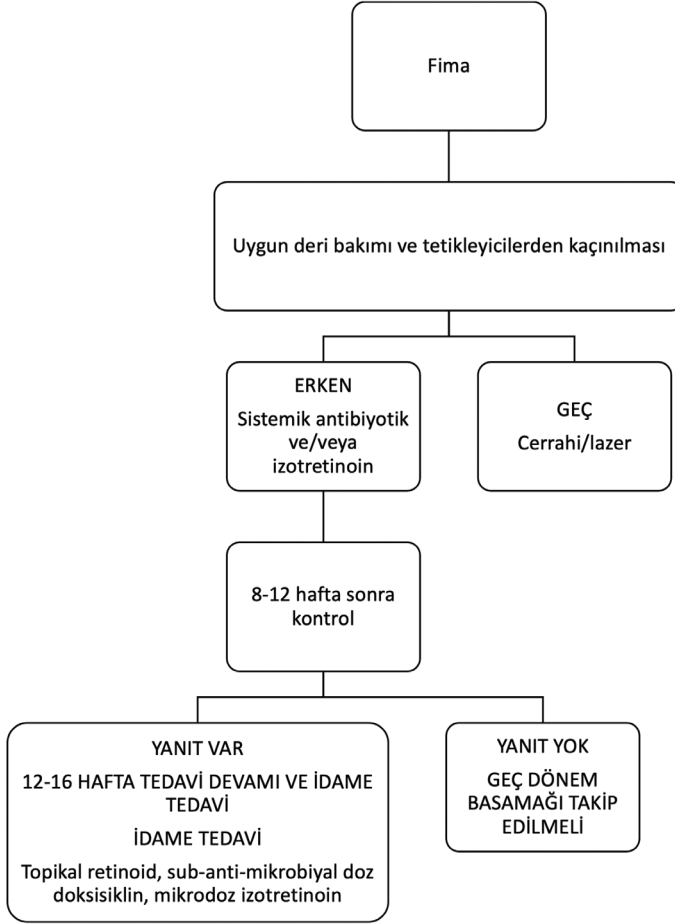
IPL: Yoğun atımlı ışık, PDL: Pulsed Dye lazer, Nd: YAG: Neodymium-doped:yttrium-aluminum-garnet lazer

- Papül ve püstül tedavisinde topikal metronidazol, azelaik asit ve topikal ivermektin birinci tedavi seçenekleridir. Bu ajanlara yanıt alamayan/tolere edemeyenlerde ve sistemik tedavilerin tercih edilmediği durumlarda, topikal sulfasetamid sülfür, topikal benzoil peroksit, topikal eritromisin, topikal klindamisin, topikal retinoidler, topikal dapson, topikal kalsinörin inhibitörleri ve permetrin tercih edilebilir⁴.
- Tetrasiklin ve doksisisiklin, topikal tedavilere yanıtız veya orta/şiddetli papülopüstüler rozasede, anti-enflamatuar etkileri nedeniyle önerilmektedir. Tetrasiklin 500 mg günde iki kez, doksisisiklin 100 mg günde 1-2 kez kullanımı önerilmektedir. Yağda çözünürlüğün fazla olması nedeniyle, doksisisiklin daha iyi absorpsiyon sağlar. Gastrointestinal sistemde hassasiyet ve fotosensitivite yan etkileri arasındadır^{3,4,10}.
- Sistemik antibiyotiklerin hem yan etki riskinin azaltılması hem de antibiyotik direncinin önüne geçilmesi amacıyla, sub-antimikrobiyal dozda kullanımları mümkündür. Rozase'de doksisisiklin 40 mg/gün dozunda kullanılabilir^{3,4,10}.

- Tetrasiklin ve doksisisiklin, orta/şiddetli papülopüstüler rozasede ilk tercihtir. Ancak bu ajanların kullanılmadığı durumlarda azitromisin, klaritromisin, eritromisin ve metronidazol tercih edilebilir^{3,4}.
- Sistemik antibiyotik ve topikal tedaviler kombine edilebilir. Doksisisiklinin topikal metronidazol, azelaik asit ve topikal ivermektin ile kombinasyonları tedavide tercih edilebilir^{3,4,8}.
- Sistemik izotretinoin, topikal tedaviler ve sistemik antibiyotik tedavilerine yanıtız papülopüstüler rozasede kullanılmaktadır. Düşük doz izotretinoininin 0,2-0,3 mg/kg/gün dozunda en az 12-16 hafta kullanımı önerilmektedir. Ayrıca mikrodoz (10-20 mg, haftada 1-5 gün) olarak idame tedavide de kullanımı önerilmektedir^{3,4,7,10}.
- Papül ve püstüllerin tedavi yanıtlarının değerlendirilmesi 8-12. hafta sonunda olmalıdır. Tedavi yanıtı yetersiz hastalar için doz/uygulama sıklığı değişiklikleri veya alternatif tedaviler, tedavi yanıtı yeterli hastalar için ise tedavi süresi 12-16. haftaya kadar devam edilip daha sonra idame tedavi planlamalıdır (Şekil 2)^{3,8}. Mikrodoz izotretinoin, topikal metronidazol, azelaik asit ve topikal ivermektin idame tedavide kullanılabilir³.
- Rozase hastalığının kronik olması nedeniyle hastalığın seyri sırasında alevlenmeler görülebilmektedir. Papülopüstüler rozasede idame tedavi altında meydana gelen alevlenmelerde, kısa süreli 10-14 gün doksisisiklin 100 mg günde 1-2 kez kullanımı sonrası idame tedaviye devam edilebilir¹².



Şekil 2. Papül ve püstül eşlik eden rozaseli hastalarda tedavi algoritması



Şekil 3. Fimatöz rozaseli hastalarda tedavi algoritması

Fima

- Fima tedavisinde sistemik tedaviler ve cerrahi/lazer tedavileri önerilmektedir.
- Topikal retinoidler, erken dönem fimada hem başlangıç hem idame tedavide sistemik antibiyotik tedavisi ile kombine kullanılabilir.
- Tetrasiklin ve doksisisiklin, erken dönem fimatöz rozasede, anti-enflamatuvar etkileri nedeniyle kullanılmaktadır. Tetrasiklin 500 mg günde iki kez, doksisisiklin 100 mg günde 1-2 kez kullanımı önerilmektedir^{3,5}. Özellikle lazerlerle kombinasyonunun faydalı olduğunu gösteren çalışmalar mevcuttur¹⁰.
- Sistemik izotretinoin, erken dönem fimatöz rozase'de kullanılmaktadır. Düşük doz izotretinoinin 0,1-0,3 mg/kg/gün dozunda kullanımı önerilmektedir. Sebogenezi ve sebase hücreleri baskılayarak, fimanın ilerlemesini geciktirebilir^{3,5}. Özellikle cerrahi tedavi öncesi, fimayı azaltarak, cerrahi başarısını artırmak için de önerilmektedir.
- İlerlemiş fimada, ablatif lazerler (Er: YAG ve CO₂ lazer) ve cerrahi önerilmektedir.
- Cerrahi/lazer tedavisi uygulanmamış, sistemik antibiyotik tedavisi verilen fimatöz rozaseli hastalarda tedavi yanıtının değerlendirilmesi 8-12. hafta sonunda olmalıdır. Tedavi yanıtı yetersiz hastalar için doz/uygulama sıklığı değişiklikleri veya alternatif tedaviler, tedavi yanıtı yeterli hastalar için ise tedavi süresi 12-16.

haftaya kadar devam edilip daha sonra idame tedavi planlamalıdır. İdame tedavide, topikal retinoid, sub-anti-mikrobiyal dozda doksisisiklin, mikrodoz izotretinoin kullanılabilir (Şekil 3)^{3,8,11}.

Sonuç

Rozase hastalarının tedavisinde birçok tedavi ajanı ve yöntemi kullanılmaktadır. Her hasta, hastalıktan eşit derecede etkilenmemektedir. Hastanın klinik bulgularına yönelik, kişiselleştirilmiş bir tedavi planı yapılmalıdır. Kronik ve tekrarlayıcı yapısı olması nedeniyle hastaların deri bakımı, tetikleyicilerden korunma ve idame tedavi planı oldukça önemlidir.

Kaynaklar

1. Clanner-Engelshofen BM, Bernhard D, Dargatz S, et al.: S2k Guideline: rosacea. J Dtsch Dermatol Ges. 2022;20:1147-65.
2. Schaller M, Schöfer H, Homey B, et al.: Rosacea Management: update on general measures and topical treatment options. J Dtsch Dermatol Ges. 2016;(Suppl 6):17-27.
3. Asai Y, Tan J, Baibergenova A, et al.: Canadian clinical practice guidelines for rosacea. J Cutan Med Surg. 2016;20:432-45.
4. Anzengruber F, Czernielewski J, Co nrad C, et al.: Swiss S1 guideline for the treatment of rosacea. J Eur Acad Dermatol Venereol. 2017;31:1775-91.
5. Nasr I, McGrath EJ, Harwood CA, et al.: British Association of Dermatologists' Clinical Standards Unit. British Association of Dermatologists guidelines for the management of adults with basal cell carcinoma 2021. Br J Dermatol. 2021;185:899-920.
6. Hoover RM, Erramouspe J: Role of topical oxymetazoline for management of erythematotelangiectatic rosacea. Ann Pharmacother. 2018;52:263-67.
7. Logger JGM, Olydam JI, Driessen RJB: Use of beta-blockers for rosacea-associated facial erythema and flushing: A systematic review and update on proposed mode of action. J Am Acad Dermatol. 2020;83:1088-97.
8. van Zuuren EJ, van der Linden MMD, Arents BWM: Rosacea treatment guideline for the Netherlands. Br J Dermatol. 2020;182:1504-06.
9. Güngör E: Rozasede topikal tedavi. In: Sarıcaoğlu H, Ünal İ, Karaman G, et al.: editors. Akne ve rozase tanı ve tedavi. İstanbul: Galenos Yayınevi; 2018. p. 417.
10. Ünal İ: Rozasede sistemik tedavi. In: Sarıcaoğlu H, Ünal İ, Karaman G, et al.: editors. Akne ve rozase tanı ve tedavi. İstanbul: Galenos Yayınevi; 2018. p. 422-30.
11. Salleras M, Alegre M, Alonso-Usero V, et al.: Spanish consensus document on the treatment algorithm for rosacea. Actas Dermosifiliogr (Engl Ed). 2019;110:533-45.
12. Maier EL. Management of rosacea. In: Ofori OA, editor. UpToDate. September 2022. Available from: <https://www.uptodate.com/contents/management-of-rosacea>

26. Rozasede korunma

Prevention in rosacea

Ayşegül Yalçınkaya İyidal, Seray Külcü Çakmak

Ankara Bilkent Şehir Hastanesi, Deri ve Zührevi Hastalıkları Kliniği, Ankara, Türkiye

Giriş

Rozase genellikle yüzün orta kısmını tutan, kronik enflamatuvar bir hastalıktır. Patogenezinde çok sayıda faktör bulunmakla birlikte yüzün kutanöz damarlarının tekrarlayan dilatasyonu ve sonrasında oluşan neovaskülarizasyon hastalığın dinamik sürecini başlatmaktadır^{1,2}. Rozase zeminindeki eritem ve telenjiektaziler önemli bir kozmetik sorun oluşturmakta ve bu durum hastalarda emosyonel bir stres meydana getirmektedir. Bu nedenle korunma yöntemlerini bilmek hastalığın tekrarlama olasılığını azaltarak hastaların yaşam kalitesini artıracaktır.

Rozasede korunma üç ana basamakta değerlendirilebilir:

1. Hasta eğitimi,
2. Tetikleyicilerden kaçınmak,
3. Deri bakımı.

1. Hasta Eğitimi

Hastaların hastalıkları hakkında eğitilmeleri onların rozaseden korunmalarında ilk adımdır. Bu hastaların durumlarını anlamalarına ve hastalıkla başa çıkmalarına yardım edecektir. Öncelikle hastalığın benign bir hastalık olduğu, ancak kronik seyrettiği ve kalıcı bir tedavisinin olmadığı açıklanmalıdır. Korunma yöntemlerinin uygulanması ve uzun süreli tedavilerle hastalıklarının kontrol altına alınabileceği anlatılmalıdır. Tetikleyici faktörler konusunda bilgilendirilmeli, semptomlarını azaltmak için gerekirse farklı tedavi yöntemlerinin uygulanabileceği de belirtilmelidir. Hastalar kendilerine uygun temizleyici, nemlendirici ve güneşten koruyucular hakkında bilgi sahibi olmalıdır^{3,5}.

2. Tetikleyicilerden Kaçınmak

Rozaseli hastaların belirlenmiş bazı tetikleyici faktörlerden uzak kalması oldukça önemlidir. En sık görülen tetikleyiciler Tablo 1'de belirtilmiştir^{5,6}.

Bunun dışında yüksek miktarda biyojenik amin içeren yiyecekler (kırmızı şarap, peynir.), mentol, nane, okaliptus, karanfil yağı ve diğer tahriş edici ürünler, mikrodermabrazyon ve kimyasal peeling benzeri işlemler alevlenmelere yol açabilmektedir^{3,4}.

Bu provake edici faktörler hastalar arasında farklılıklar gösterebilir. Bazı hastalarda rozase tek ya da birçok faktöre bağlı alevlenme gösterebilirken bazı hastalarda ise herhangi bir etkenleme görülmez³.

Tetikleyici faktörler keratinositler, endotelial hücreler, mast hücreleri, makrofajlar ile T-helper 1 (Th1) ve Th17 hücrelerinden çeşitli medyatörlerin salınımına yol açmaktadır. Ayrıca deri sinir sistemi ile doğrudan etkileşerek nörovasküler ve nöroimmün peptidler aracılığıyla rozaseyi aktif hale getirebilmektedir.

Rozasede yaygın tetikleyicilerin etki mekanizmaları ve güncel tedavileri Tablo 2'de gösterilmiştir⁷.

Güneş Maruziyeti

Ultraviyole ışığı (UVI) rozaseyi tetikleyen en önemli faktörlerden biridir. Yüzün dış bükey alanları UVI'ya en fazla maruz kalan ve semptomların en çok görüldüğü alanlardır. Bu nedenle supraorbital ve submental alanlar genellikle korunmaktadır. Rozaseden korunma ve tedavide günlük ultraviyole A (UVA), UVB radyasyon, kızılötesi ve mavi ışığa karşı, sun protection factor (SPF) 30 ve üzeri koruma faktörlü, geniş spektrumlu güneş koruyucuların kullanımı oldukça önemlidir⁵. Ancak deriyi tahriş etmeyen iyi tolere edilebilen ürünleri bulmak zor olabilir. Öncelikle jel gibi yağsız formülasyonlar ve sıvılar, titanyum dioksit ve çinko oksit gibi fiziksel güneşten koruyucular ile dimetikon ve siklometikon gibi silikon türevleri rozaseli hastalarda tercih edilebilir^{3,8}. Yeşil veya ten rengi güneş koruyucular da görünür kızarıklığı en aza indirmekte yardımcıdır. Güneşten koruyucular hava bulutlu veya karlı bile olsa her gün yıl boyunca kullanılmadır⁸. Çalışmalarda üç hafta düzenli kullanımdan sonra hastalarda kuruluk, kaşıntı ve yanma hissinin azaldığı gösterilmiştir. Bunun dışında güneş gözlüğü takmak, geniş kenarlıklı şapka kullanmak ve 11.00-16.00 arası güneş ışınlarından kaçınmak önemlidir⁶.

Emosyonel Stres

Emosyonel stres rozasede tetikleyicilerin içinde ilk sıralarda gelmektedir. Çeşitli çalışmalarda depresyon ve anksiyetenin rozaseyi tetiklediği gösterilmiştir⁹⁻¹¹.

Hastaların yeterli ve düzenli uyku, sağlıklı beslenme, yoga, meditasyon ve egzersiz gibi aktiviteler ile strese başa çıkmayı öğrenmeleri, gerekirse psikiyatrik destek almaları alevlenmeleri önemli ölçüde azaltacaktır.

Tablo 1. Rozasede en sık görülen tetikleyiciler

Güneş maruziyeti
Emosyonel stres
Sıcak hava
Rüzgar
Ağır egzersiz
Alkol tüketimi
Sıcak banyo
Soğuk hava
Baharatlı yiyecekler
Yüksek nem
Soğuktan sığağa ya da sıcaktan soğuğa ortam değişiklikleri
Bazı kozmetik ve deri bakım ürünleri
Sıcak buhar
Bazı makyaj, kozmetik ürünleri ve topikal ilaçlar
Niasin benzeri ilaçlar
Mikroorganizmalar
Sarımsak, hardal yağı
Psikolojik stres, heyecan

Tablo 2. Rozasede sık görülen tetikleyiciler, aktivasyon yolları ve tedavi rejimi

Aktivasyon yolu	Tetikleyici faktörler	Tedavi rejimi
İnflamazom (NALP3)	Güneş maruziyeti, rüzgar, ağır egzersiz, alkol tüketimi, duygusal stres, deri bakım ürünleri ve kozmetikler (formaldehid), mikroorganizmalar	Kaçınma, anti-enflamatuvar tedavi, antibiyotikler
TLR-2	Güneş maruziyeti, ağır egzersiz, alkol tüketimi, duygusal stres, mikroorganizmalar/barsak mikrobiyomu ve tedaviler	Kaçınma, SPF 30+ güneş koruyucular, brimonidin
TRPV1	Duygusal stres, sıcak hava, sıcak buhar, egzersiz, alkol, baharatlı yiyecekler (kapsaisin)	Kaçınma, brimonidin
TRPV2	Sıcak	Kaçınma
TRPV4	Güneş maruziyeti, ultraviyole ışığı, nem, osmotik değişiklikler	Kaçınma, SPF 30+ güneş koruyucular
TRPA1	Soğuk hava, sarımsak/hardal yağı, deri bakım ürünleri ve kozmetikler (formaldehid)	Kaçınma, brimonidin
PAR2	Proteinazlar ve mikroorganizmalar	Anti-enflamatuvar tedavi, antibiyotikler

NALP3, NACHT, LRR ve PYD domain içeren protein 3, PAR2: Proteinazla aktive olan reseptör 2, SPF: Sun protection factor, TLR-2: Toll-benzeri reseptör 2, TRPA1: Geçici reseptör potansiyeli ankrin 1, TRPV: Transient receptor potential vanilloid

Sıcak İçecek ve Yiyecekler

Sıcak içecekler ve yiyecekler rozase hastalarında sık görülen tetikleyicilerdendir. Isı, doğrudan vazodilatasyona neden olmakta, kızarma, batma hissi ve hassas deri ile ilişkili transient receptor potential vanilloid 1 (TRPV1) katyon kanallarını uyarmaktadır. Tekrarlayıcı ve uzun süreli ısıya maruz kalma vazodilatasyonu tetikleyerek rozasenin başlamasına veya alevlenmesine yol açabilir. Hastaların sıcak içecek ve yiyeceklerin tüketiminden kaçınması bu nedenle yararlı olacaktır¹².

Alkol

Alkollü içecekler rozasenin en önemli tetikleyicilerinden biri olarak kabul edilmekle birlikte literatürde çelişkili sonuçlar da bulunmaktadır. Ancak Li ve ark.'nın¹³ yaptığı prospektif kohort çalışmasında doza bağımlı olarak alkol ile rozase arasında anlamlı bir ilişki saptanmıştır. Çalışmada günde 30 gramdan fazla alkol (özellikle kırmızı şarap) tüketimi olanlarda rozase riski daha yüksek bulunmuştur. Alkolün rozasenin nedeni olmaktan çok kutanöz vazodilatasyonun sonucu olarak rozaseyi alevlendirdiği düşünülmektedir^{13,14}.

Baharatlı Yiyecekler

Baharatlı yiyecekler rozasede alevlenmeye neden olabilmektedir. Yuan ve ark.'nın¹⁵ yaptığı çalışmada baharatlı yiyecekler ile rozase arasında nedensel bir ilişki izlenmemiş, ancak yüzde kızarıklık, yanma, iğnelenme gibi semptomları alevlendirebileceği belirtilmiştir. Baharatlı yiyeceklerde bulunan kapsaisin TRPV1 reseptörünü aktive ederek vazodilatasyon ve kızarma ataklarına yol açabilmektedir¹⁴.

Sinnamaldehit İçeren Yiyecekler

Domates, narenciye ve çikolata gibi sinnamaldehid içeren yiyecekler rozaseyi tetikleyebilir^{14,16}. Dermiste duyuşal sınırlarda bulunan transient receptor potential ankyrin receptors-1 sinnamaldehid tarafından uyarılarak vazodilatasyona neden olmakta, ödem ve kızarıklık atakları alevlenmektedir. Kan şekerini düşürmek için tarçın yağı (sinnamaldehid içermekte) tüketimi olan rozaseli bir hastada da şiddetli alevlenmeler saptanmıştır. Bu nedenle rozaseli hastalar bu yiyeceklerden kaçınmalıdır¹⁴.

Histamin

Histamin vasküler hiperpermeabilite, kan akımında artış, ödem ve endotelial hücre fonksiyon bozukluğuna yol açmaktadır. Bu nedenle yüksek miktarda histamin içeren eski peynir, avokado, muz, ananas, papaya, lahanaya turşusu, şarap ve işlenmiş et gibi yiyecekler rozaseyi tetikleyebilir¹⁴.

Yağlı Yiyecekler

Yuan ve ark.¹⁵ yaptıkları çalışmada diyetle yağlı yiyeceklerin aşırı tüketiminin rozase görülmesinde önemli bir etken olduğunu, rozasenin kontrol grubuna göre aşırı kilolu hastalarda daha yüksek oranda görüldüğünü saptamışlardır. Yüksek yağlı diyet deri seramid ve hyalüronik asit sentezinde dengesizliğe yol açarak deri bariyer fonksiyonlarının bozulmasına neden olmaktadır¹⁴.

Kafein

On dört yıldan daha uzun süren bir kohort çalışmada kafein tüketiminin artması ile rozase riskinin düştüğü saptanmıştır. Bunun sebebi kafeinin vazokonstriksiyona yol açarak rozase semptomlarını azaltabilmesidir. Bu çalışmada kafein tüketimi rozaseli hastalara önerilmektedir. Kahvenin tetikleyici faktör olarak kabul edilmesinin sıcak içilmesi veya kahve üretimi sırasında konulan yan ürünlere bağlı olduğu düşünülmektedir. Yirmi iki derecede su ve kahve kızarıklığa yol açmazken 60 derecede su ve kahve kızarıklık ataklarına neden olmaktadır^{14,17}.

Omega 3 Yağ Asitleri

Bhargava ve ark.¹⁸ yaptığı çalışmada oküler rozaseli hastalarda omega 3 yağ asitlerinin göz kuruluğu başta olmak üzere oküler semptomları geriletmediğini belirtmişlerdir. Rozase dışı kuru göz şikayeti olan hastalarda da omega 3 yağ asitlerinin etkili olduğunu belirten çalışmalar vardır. Bu nedenle omega 3 yağ asitleri içeren ürünler rozase hastalarına önerilebilir¹⁴.

Süt Ürünleri

Yuan ve ark.¹⁵ diyetle fazla süt ürünleri ile rozase görülmesi arasında negatif bir korelasyon saptamışlardır. Süt ürünlerinin rozase ile ilişkili olabilecek intestinal enflamasyonu azalttığı ve barsak mikrobiyotasının regülasyonunu sağladığı düşünülmektedir. Ancak bu ilişki için daha ileri çalışmalara ihtiyaç duyulmaktadır¹⁴.

B Vitamini

Vitamin B2 (riboflavin), B6 (piridoksin) ve B12 (siyanokobalamin) gibi B vitamin türevleri akne ve akne benzeri erüpsiyonu tetiklediği bilinen ürünlerdir. B6 ve B12 vitaminlerinin yüksek doz kullanımları ile rozaseyi taklit eden akne benzeri erüpsiyon gelişimi literatürde bildirilmiştir. Martín ve ark.¹⁹ B kompleks vitamin desteği ile rozasenin tetiklendiğini bildirmişlerdir. Jansen ve ark.²⁰ ise yüksek doz B6 ve B12 vitamini kullanımı ile tetiklenen rozase fulminanslı bir olgu raporlamışlardır. B6 ve B12 vitaminlerinin rozaseyi tetikleme mekanizması bilinmemektedir. Ancak, deride tetikleyici moleküllerin uzun süreli ve artmış üretiminin foliküler epitelde irritasyona neden olabileceği ve bunun enflamatuvar reaksiyon gelişimi ile sonuçlanabileceği öne sürülmüştür¹².

Sigara

Abram ve ark.²¹ çalışmasında hayatı boyunca hiç sigara içmemiş ve sigara içenlerle karşılaştırıldığında sigarayı bırakanlarda rozase riski daha çok bulunmuştur. Benzer sonuçlar Alinia ve ark.²² çalışmasında da mevcuttur. Bu durum yazarlar tarafından sigarayı bırakma sonrası sigaranın immünoşüpresif etkisinin azalması olarak yorumlanmıştır^{1,21}.

3. Deri Bakımı

Rozase hastalarında deri bariyer fonksiyonları azalmakta ve transepidermal su kaybı (TESK) artmaktadır. Bu nedenle hipersensitif bir deriye sahip olan rozase hastalarında deriyi irrite etmeyecek uygun temizleyici, nemlendirici, güneşten koruyucu ve kamuflej ürünlerinin seçilmesi çok önemlidir^{22,23}.

Temizleyiciler

İdeal temizleyici kir, yağ ve zararlı bakterileri deriden uzaklaştırırken normal derinin bütünlüğünü, fonksiyonlarını ve sağlığını bozmamalıdır. Bunu çoğu zaman sağlamak mümkün olmamaktadır. Güçlü temizleyiciler iyi ve kötü lipidler, proteinler ve bakterileri ayırt etmeksizin kir, yağ ve bakterileri deriden uzaklaştırmaktadır. Bu nedenle güçlü temizleyiciler stratum korneumun lipid, protein ve doğal nemlenme faktörü gibi yapısal komponentlerini de hasarlandırmaktadır. Rozaseli hastalar sınırlı stratum korneum permeabilitesi ve hassas bir deriye sahip olduğundan, derisinde alevlenmeye yol açmayacak hafif temizleyiciler kullanılmalıdır. Hafif temizleyicilerde tek amaç derinin fonksiyonel komponentlerini bozmadan nazikçe temizlemektir^{22,23}. Temizleyiciler 4 ana kategoriye ayrılabilir²²⁻²⁵.

1. Gerçek Sabun (Sabun)

Sabunlaşma olarak adlandırılan bir süreçle üretilen sabunların pH'sı 9-10'dur. Sebum ve debris çıkartan güçlü temizleyicilerdir. Yararlı intersellüler lipidleri de uzaklaştırabilir ve stratum korneum proteinlerini hasarlandırabilirler. Bu nedenle rozaseli hastalarda deri irritasyon ve sensitivitesini artırabilirler.

2. Sindet (Sentetik Deterjan)

Yüzde 10'dan daha az sabun içeren sentetik deterjan bazlı temizleyicilerdir. Normal deri pH'sine yakın nötral/asidik pH'ye (5,5-7) sahiptirler. Genellikle esansiyel stratum korneum lipidleri ve proteinlerini minimal uzaklaştırırken etkili bir deri temizliği sağlar. Bu nedenle sindetler sabunlara göre daha az irritasyon ve kuruluk oluşturur. Ayrıca antimikrobiyal, antipruritik, anti-enflamatuvar ve yara iyileştirici etkileri gibi terapötik özellikler gösteren çay ağacı yağı (*tea tree oil*) içeren sindetlerin kullanımı deri ektoparazitlerinin uzaklaştırılmasında, ilişkili bakteriyel ve enflamatuvar komplikasyonlarla mücadelede önemlidir.

3. Kombar (Kombine Barlar)

Gerçek sabun sürfaktanları, sindet bar sürfaktanları ve antibakteriyel ajan içeren kombine ürünlerdir. Antibakteriyel ajanlar zararlı bakterileri uzaklaştırmada yararlı olmasına rağmen derinin normal florasını da eradike edebilir. Rozaseli hastalarda derinin normal florası bozulmuş olduğundan bu ürünlerin kullanımı derinin kuruluk ve hassasiyetini artırır. Bu nedenle rozaseli hastalar için bu ürünler ideal değildir.

4. Yağ İçermeyen Sıvı Temizleyiciler

Sabun içermeyen ve deri üzerinde ince nemlendirici bir film tabakası bırakan temizleyicilerdir²². Rozaseli hastalarda bu nedenle sindet veya yağ içermeyen sıvı temizleyicilerin kullanımı uygun görünmektedir^{22,23}.

Hastalara sabah ve akşam temizleme önerilmektedir. Yüz travmasını azaltmak için herhangi bir alet uygulanmamalıdır. Özellikle burun kıvrımlarına girebildiğinden parmaklar ile temizlik yapılabilir. Su sıcaklığı ılık olmalı, aşırı sıcak veya soğuk su kullanılmamalıdır. Yüzden temizleyiciyi çıkarmak için bol su ile durulama yapılmalıdır. Yüz yumuşak bir havlu ile nazikçe hafif hafif dokunularak kurulmalıdır²²⁻²⁴.

Nemlendiriciler

Derinin temizlenmesinden sonra deri bariyerinin korunması için nemlendirilmesi çok önemlidir. Nemlendiriciler deri yüzeyindeki sebumun etkisini taklit edebilir. Yani deriden çevreye suyun buharlaşmasını önleyebilir. Ancak bakteri çoğalmasına da yol açmamalıdır. Bu nedenle bakteri çoğalmasına olanak veren bitki veya hayvanlardan elde edilen yağları içeren nemlendiriciler kullanılmamalıdır. Örneğin; hindistan cevizi, zeytin, kenevir, argan veya ayçiçek yağlarından kaçınılmalıdır. Silikon bazlı nemlendiriciler kullanmak tercih edilir, hem estetik açıdan güzel görünmektedir, hem de deride sıcaklık hissi uyandırmaz ve bakteri çoğalmasını desteklemez²⁴.

Nemlendiriciler TESK'yi azaltarak hasarlanmış deri bariyerini iyileştirmeli ve hastalığın kontrolü için uygun bir çevre oluşturmalıdır. Bunu yaparken de ter kanallarını tıkamamalı, folliküler ostiumda irritasyon yapmamalı,

komedon oluşturmamalı ve rozase alevlenmesine yol açabilecek tehlikeli duyuşsal stimuluslar üretmemelidir²⁴. *Derinin su içeriğini artırmak için kullanılan maddeler şunlardır^{22,24}:*

Oklüzivler; deri yüzeyinde yağlı bir tabaka oluşturarak TESK'yi azaltan yağlı maddelerdir. Vazelin, mineral yağ, kaprılık/kaprik trigliserid, silikon deriverleri (dimetikon ve siklometikon) lanolin, setil alkol, stearyl alkol sık kullanılan oklüziv ajanlardır. Doğal katı vazelin %98'den fazla su kaybını azaltırken diğerlerinde bu oran %20-30 kadardır. Vazelin intersellüler lipidlere çok benzeyen sentetik bir maddedir. Oklüzüyon oluşturarak hızlı bir hidrasyon artışı yapan, fakat çok yüksek konsantrasyonda yapışkan yağlı bir merhemdir. Bu etki dimetikon eklenmesiyle azaltılabilir. Vazelinin hızlı oklüzif etkisinde intersellüler difüzyon yeteneği önemlidir. Ancak deri bariyeri iyileşmesi aynı etki ile engellenebilir. Bu nedenle rozaseli hastalarda iyi bir tercih olmayabilir. Mineral yağlar vazelin kadar yağlı değildir, ancak deri bariyerini onaran iyi ajanlardır.

Hümektanlar; dermisten epidermise su çeken maddelerdir. Deri hidrasyon güçleri su bağlama kapasiteleri ve deriye penetre olma yeteneklerine bağlıdır. Hümektanlar gliserin (gliserol), propilen glikol, sodyum laktat, sodyum pirolidonik karboksilik asit (PCA), hyaluronik asit, amonyum laktat, potasyum laktat, sorbitol, üre, poligliseril, metakrilat ve alfa hidroksi asitler (AHA)-laktik asit, glikolik asit ve tartarik asittir. Gliserin en çok kullanılanlardan biridir. Ancak yüksek konsantrasyonlarda, uygulamadan sonra yapışkan bir tabaka oluşturabilir. Yukarıda listelenen nemlendiricilerden bazıları, doğal olarak deri komponentlerini oluşturan, stratum korneumda filagrin degradasyonunun fizyolojik derive ürünlerine benzeyen doğal nemlendirici faktör (DMF) olarak tanımlanmaktadır. DMF'ler aminoasitler ve onların deriverlerinden oluşmaktadır. Örneğin; PCA, ürokanik asit, laktik asit, sitrat, üre ve diğer ozmolitler oldukça higroskopiktir.

Emolyentler; deride pürüzsüz görünüm oluşturmak için tasarlanmış materyallerdir. Derinin organoleptik kalitesinin iyileşmesine ek olarak bazıları oklüzif özellik gösterir. Böylece TESK'de azalmaya katkıda bulunur. Gliserol stearat, lanolin, soya sterolü ve ayçiçeği tohumu yağı emolyentlere örnek olarak verilebilir.

Bazı oklüzif, hümektan ve emolyentler rozaseli hastalarda kutanöz yan etkiler meydana getirebilir ve bu etkileri nemlendirme özelliklerinden daha fazla olabilir. Örneğin; vazelin stratum korneum bariyer iyileşmesini geciktirebilir. Propilen glikol düşük konsantrasyonlarda deri iritasyonuna neden olmazken aşırı hassas deriye sahip bireylerde %2'den daha düşük konsantrasyonlarda dermatite neden olabilir. AHA'lar karıncalanma ve iritasyon, lanolin alerjik ve iritasyon reaksiyonlar oluşturabilir. Formülasyondaki içeriklerin potansiyel iritasyon etkileri bazen ortaya çıkmayabilir. Çünkü küçük konsantrasyonlarda iritasyon etkiye neden olmayabilir veya içerikteki diğer maddelerle birleşimi iritasyon etkilerini yok edebilir. Ancak yine de iritasyon etkisi iyi bilinen içeriğe sahip ürünlerden, rozaseli hastaların derileri normal bireylere göre hastaların iritasyon eşiği yaklaşık 3 kat daha düşük olduğu için kaçınılmalıdır. Bu içerikler Tablo 3'de özetlenmiştir²².

Emülgatörler

Nemlendiricilerde hidrofilik ve lipofilik komponentler arasında yüzey gerilimini azaltan sürfaktan özelliği olan maddelerdir. Aniyonik emülgatör (AE), non-iyonik emülgatör (NİE) ve katyonik emülgatörler (KE) olmak üzere 3 gruba ayrılmaktadır. Aniyonik sürfaktanlar deri lipidleri ve proteinleri ile en fazla etkileşimi olan maddelerdir. Sodyum lauril sülfat iritasyon özelliği iyi bilinen bir aniyonik sürfaktandır. Bu nedenle bazen düşük konsantrasyonda kullanılması dışında genellikle çok az kullanılır. Stearik asit ve palmitik asit uzun zincirli yağ asitleridir, permeabilite bariyer bozukluğunu indüklemesine rağmen organoleptik özelliklerinin çok iyi olması nedeni ile hafif nemlendiricilerde sıklıkla kullanılmaktadır. Ayrıca bazı AE'lerin iritasyon etkileri diğer katyonik içerikler veya NİE'ler eklenerek azaltılabilir.

NİE'ler hidrofilik gruplar ve hidrofobik etkileri için eter bağlantıları içeren maddelerdir. NİE'ler genellikle İE'lere göre daha az iritandır. Ancak TESK ölçümleri normal deride mikroskobik stratum korneum hasarı oluşturduğunu göstermektedir. Bunun nedeninin de deri lipidleri ile etkileşiminden kaynaklandığı düşünülmektedir. Kolesterol, stearyl alkol, setearet-20 ve stearyl alkol NİE'dendir. Polietilen glikol oksidasyon ve serbest radikal ürün oluşumu açısından şüpheli bir emülgatördür. Bu nedenle rozase hastalarında nemlendirici içerisinde emülgatör olarak ideal olmayabilir²².

Tablo 3. İrritan potansiyeli yüksek içerikler

Aseton
Alkol
Propilen glikol
Alfa-hidroksi asitler
Sodyum lauril sülfat
Benzalkonium klorid
Mentol
Benzil alkol
Kamfor
Üre
Piriloidonik karboksilik asit
Lanolin
Parfüm

KE'ler deride hem pozitif hem de negatif etkilere neden olabilir. Deride yıkama sonrası uzun etkili bir nemlendirme sağlarlar, ancak sitotoksik etkilerinden dolayı düşük konsantrasyonda bile stratum korneuma zararlı etkileri olabilir. Behentrimonyum metosülfat, benzalkonyum klorür, kuaternium-15, kuaternium-19, stearalkonyum klorür, kuaternium-23 ve stearalkonyum hektorit KE'lere örnektir²².

Emülgatörlerin dezavantajları olmasına rağmen nemlendiricilerde emülgatörler olmadan nemlendiricinin hidrofilik ve hidrofobik komponentleri birleştirilemez ve kozmetik olarak uygun bir formülasyon elde edilemez²².

Lipidler

Günümüz piyasasında nemlendiricilerin çoğunda, klasik nemlendirici formülasyonuna lipidler de eklenmektedir. Yağ asitleri, kolesterol, seramidler ve bazı psödoseramidler bu lipidlere örnek olarak verilebilir. Bu ürünlerin stratum korneum bariyer onarımını hızlandırdığı, özellikle seramid bazlı formülasyonların esas olarak atopik dermatit gibi hastalarda TESK'yi azalttığı bu nedenle rozaseli hastalarda da semptomları azaltabileceği ileri sürülmüştür. Ancak çalışmaların çoğu rozaseli hastalar üzerinde yapılmadığından geniş ölçekli, kontrollü çalışmalara ihtiyaç vardır. Hatta bazı çalışmalarda, vazelinde zengin emülsiyon içine katılan seramid-3, kolesterol ve yağ asitleri ile oluşturulan nemlendiriciler saf vazelin ile karşılaştırılmış ve bozulmuş deri bariyer iyileşmesinin saf vazeline göre daha kötü olduğu görülmüştür²².

Günümüzde rozaseli hastalar için nemlendiricilerde spesifik içerikler ve oranlar tam optimize edilmese de yaygın bilinen iritanlardan yoksun nemlendiriciler rozase tedavisinin ayrılmaz bir parçasıdır. Hastalar tonikler, astringenler, abrazyonlar ve duyuşal stimülan içeren deri bakım tedavilerinden uzak durmalıdır.

Rozaseli hastalar temizleyiciler ve nemlendiricileri nasıl kullanacakları konusunda bilgilendirilmelidir. Hastalar yüzlerini yıkadıktan sonra nazikçe kurutmalı ve nemlendiricileri birkaç dakika sonra uygulamalıdır. Bazı hastalarda bu yarım saate kadar çıkartılabilir, çünkü bazı deri bakım ürünleri yüz ıslakken daha iritan olabilmektedir. Her hafta 5 dakika daha azaltılarak yıkamadan sonra nemlendirici kullanılması önerilebilir. Böylece zamanla hastanın toleransı artacak ve yıkamadan hemen sonra nemlendirici kullanabilecektir²².

Rozasede "priming" ya da "hazırlama" olarak adlandırılan yöntemde aktif lezyonları olan hastalara medikal tedavi başlamadan 3-5 gün önce hafif şiddette temizleyici ve nemlendirici uygulamak stratum korneum deri bariyerini düzeltecek ve tedaviye daha iyi yanıt alınmasını da sağlayacaktır²².

Genel olarak standart bir nemlendirici %80 su, %5 hümeaktan, %4 emolyent/oklüzif, %6 emülgatör, %2 silikat, %0,3 yoğunlaştırıcı, %0,4 koruyucu ve %0,2 koku içermelidir²².

Temizleme ve nemlendirmeden sonra hastalar kızarıklığı azaltmak için kamuflej ürünleri kullanmak istemektedirler. Yüzdeki kızarıklık görünümünü azaltan en iyi renk yeşildir. Yeşil renk kırmızı ile birleşince kahverengi bir ton meydana gelir ve bu yanaklardaki parlak kızarıklığı azaltır. Tam bir kamuflej sağlamak için yüz fondöteni uygulanabilir. Ayrıca yeşil tonlu pudralar da kamuflej amacıyla kullanılabilir. Kozmetik ürünlere eklenen bitkisel orijinli bazı maddeler anti-enflamatuvar etkiyle kızarıklığı azaltmaya yardımcı olurlar; bunlar arasında ginkgo biloba, yeşil çay, aloe vera, allantoin, feferfew, glycyrrhiza inflata sayılabilir²².

Sonuç

Hasta ve dermatolog arasındaki uyumun olması, hastanın hastalığı hakkında bilgilendirilmesi, uygun deri bakımının sağlanması ve tetikleyici ajanlardan hastanın kaçınması rozaseden korunmada ve hastalığın ilerlemesini önlemede ana faktörlerdir.

Kaynaklar

1. Alinia H, Tuchayi SM, Patel NU, et al.: Rosacea triggers: alcohol and smoking. *Dermatol Clin.* 2018;36:123-6.
2. Anzengruber F, Czernielewski J, Conrad C, et al.: Swiss S1 guideline for the treatment of rosacea. *J Eur Acad Dermatol Venereol.* 2017;31:1775-91.
3. Schaller M, Schöfer H, Homey B, et al. Rosacea management: update on general measures and topical treatment options. *J Dtsch Dermatol Ges.* 2016;(Suppl 6):17-27.
4. Abokwidir M, Feldman SR: Rosacea management. *Skin Appendage Disord.* 2016;2:26-34.
5. Johnson SM, Berg A, Barr C: Managing rosacea in the clinic: from pathophysiology to treatment—a review of the literature. *J Clin Aesthet Dermatol.* 2020;13:17-22.
6. Clanner-Engelshofen BM, Bernhard D, Dargatz S, et al.: S2k Guideline: rosacea. *J Dtsch Dermatol Ges.* 2022;20:1147-65.
7. Buddenkotte J, Steinhoff M: Recent advances in understanding and managing rosacea. *F1000Res.* 2018;7:F1000.
8. Sharma A, Kroumpouzou G, Kassir M, et al.: Rosacea management: a comprehensive review. *J Cosmet Dermatol.* 2022;21:1895-904.
9. Dai R, Lin BJ, Zhang X, Lou Y, Xu S: Depression and anxiety in rosacea patients: a systematic review and meta-analysis. *Dermatol Ther (Heidelb).* 2021;11:2089-105.
10. Chang HC, Huang YC, Lien YJ, Chang YS: Association of rosacea with depression and anxiety: A systematic review and meta-analysis. *J Affect Disord.* 2022;299:239-45.
11. Incel Uysal P, Akdogan N, Hayran Y, Oktem A, Yalcin B: Rosacea associated with increased risk of generalized anxiety disorder: a case-control study of prevalence and risk of anxiety in patients with rosacea. *An Bras Dermatol.* 2019;94:704-9.
12. Alia E, Feng H: Rosacea pathogenesis, common triggers, and dietary role: the cause, the trigger, and the positive effects of different foods. *Clin Dermatol.* 2022;40:122-7.
13. Li S, Cho E, Drucker AM, Qureshi AA, Li WQ: Alcohol intake and risk of rosacea in US women. *J Am Acad Dermatol.* 2017;76:1061-7.
14. Searle T, Ali FR, Carolides S, Al-Niaimi F: Rosacea and diet: what is new in 2021? *J Clin Aesthet Dermatol.* 2021;14:49-54.
15. Yuan X, Huang X, Wang B, et al.: Relationship between rosacea and dietary factors: a multicenter retrospective case-control survey. *J Dermatol.* 2019;46:219-25.
16. Weiss E, Katta R: Diet and rosacea: the role of dietary change in the management of rosacea. *Dermatol Pract Concept.* 2017;7:31-7.
17. Li S, Chen ML, Drucker AM, et al.: Association of caffeine intake and caffeinated coffee consumption with risk of incident rosacea in women. *JAMA Dermatol.* 2018;154:1394-400.
18. Bhargava R, Chandra M, Bansal U, Singh D, Ranjan S, Sharma S: A randomized controlled trial of omega 3 fatty acids in rosacea patients with dry eye symptoms. *Curr Eye Res.* 2016;41:1274-80.
19. Martín JM, Pellicer Z, Bella R, Jordá E: Rosacea triggered by a vitamin B complex supplement. *Actas Dermosifiliogr.* 2011;102:223-4.
20. Jansen T, Romiti R, Kreuter A, Altmeyer P: Rosacea fulminans triggered by high-dose vitamins B6 and B12. *J Eur Acad Dermatol Venereol.* 2001;15:484-5.
21. Abram K, Silm H, Maarros HI, Oona M: Risk factors associated with rosacea. *J Eur Acad Dermatol Venereol.* 2010;24:565-71.

22. Levin J, Miller R: A guide to the ingredients and potential benefits of over-the-counter cleansers and moisturizers for rosacea patients. *J Clin Aesthet Dermatol.* 2011;4:31-49.
23. Baldwin H, Alexis AF, Andriessen A, et al.: Evidence of barrier deficiency in rosacea and the importance of integrating OTC skincare products into treatment regimens. *J Drugs Dermatol.* 2021;20:384-92.
24. Draelos ZD: Cosmeceuticals for rosacea. *Clin Dermatol.* 2017;35:213-7.
25. Bezabh SA, Tesfaye W, Christenson JK, Carson CF, Thomas J: Antiparasitic activity of tea tree oil (TTO) and its components against medically important ectoparasites: a systematic review. *Pharmaceutics.* 2022;14:1587.

ROZASE

TANI VE TEDAVİ KİTABI

